日消外会誌　41（1）：123～128，2008年

症例報告

多発性小腸壁内転移を伴った小腸未分化癌の１例

湯川胃腸病院外科，大阪市立大学医学部附属病院病理部*

松岡　翼　葛城　圭　松崎　太郎
高島　澄夫　若狭　研一*　奥野　匡宥

症例は56歳の男性で，心窩部痛，左側腹部腫瘤自覚を主訴に受診された．腹部CTにて小腸壁が肥厚した腫瘤像を認め，小腸造影X線検査では空腸を中心に多数の腫瘤圧排像がみられ多発性小腸腫瘍が疑われた．入院経過中にイレウス症状がみられ，ショック状態となった．消化管穿孔による汎発性腹膜炎と診断し，緊急手術を施行，術中所見ではトライツ靭帯より約40cmの空腸から小腸全体に至る，大小さまざまな十数個の腫瘍を認め，壊死穿孔を伴った．病理組織学的には腫瘍は未分化細胞からなり，PAS染色にて粘液を証明しえず，神経内分泌腫瘍マーカーやhCGも陰性であったため原発性小腸未分化癌と診断した．術後経過は良好であったが，腫瘍出血のため状態が悪化し，術後37日目に死亡した．小腸未分化癌は極めてまれな疾患である．今回，我々は多発性小腸壁内転移を伴った原発性小腸未分化癌の症例を経験したので文献的考察を含めて報告する．

はじめに

小腸は長さにおいて全消化管の75％を占めるが，悪性腫瘍の発生は少なく，さらに組織学的に未分化を示す癌は非常にまれである[1)2)]．今回，我々は腸閉塞を伴った多発性小腸腫瘍の形態をとった原発性小腸未分化癌の症例を１例経験したので文献的考察を加え報告する．

症　例

患者：56歳，男性

主訴：心窩部痛，右側腹部腫瘤触知

家族歴：特記すべきことなし．

既往歴：48歳時，胃潰瘍．

現病歴：平成16年10月頃より心窩部痛，食欲不振および右側腹部腫瘤触知を自覚し当院内科を受診した．血液検査上貧血を認めたため，同日入院となった．

入院時現症：身長155cm，体重52kg．体温37.1℃．眼瞼結膜に貧血あり．眼球結膜に黄疸を認めず．表在リンパ節は触知しなかった．胸部理学所見に異常を認めず．腹部は軟であり圧痛は見られなかった．右側腹部に径4cm大の腫瘤を触知した．

入院時血液検査所見：白血球13,100/ml，CRP 15.2mg/mlと高値を示した．Hb 8.7g/dlと軽度の貧血がみられた．血清アルブミン値は1.78g/dlと低値を示した．腫瘍マーカーは正常範囲内であった．

腹部超音波検査：右側腹部の小腸に低エコーを示す4.5×3cm大の腫瘤像がみられ，またダグラス窩に少量の腹水を認めた（**Fig. 1**）．

腹部CT：全体に腸管壁の肥厚が目立ち，特に右側腹部の小腸壁に求心性で内部密度不均一な径4cm大の腫瘤像を認めた（**Fig. 2**）．

これらの検査より，小腸腫瘍が疑われたため，小腸造影検査を施行した．

小腸造影X線検査：空腸に3か所以上，腫瘍によると思われる，壁不整像，圧排像，輪状狭窄像を認め，多発性の小腸腫瘍と診断された（**Fig. 3**）．

さらなる精査のため小腸内視鏡検査を予定していたが，入院10日目に腹部膨隆，腹痛を認め，腸閉塞の診断にて，イレウスチューブを挿入した．

＜2007年6月27日受理＞別刷請求先：松岡　翼
〒557-0034　大阪市西成区松１丁目1―31　千本病院外科

同日夕方強い腹痛を訴えられショック症状を呈したため，緊急にて腹部単純写真および腹部CTを施行した．

腹部単純X線検査：立位にて横隔膜下に遊離ガス像を認めた．

腹部CT：腹部全体に著明な腹水の貯留がみられた．

以上の所見より，消化管穿孔による汎発性腹膜炎と診断し，同日緊急手術を施行した．

手術所見：上下腹部正中切開で開腹，小腸内容と思われる黄褐色の腹水が中等量みられたが，腹

Fig. 1　Abdominal ultrasound examination showed 4cm low echoic mass lesion at a right lower abdomen.

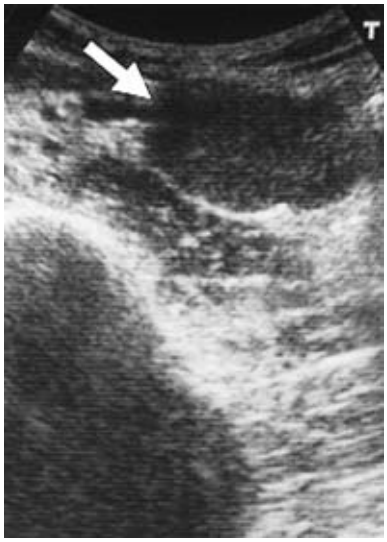

Fig. 2　Enhanced abdominal CT revealed wall thickening of small intestine（arrow）.

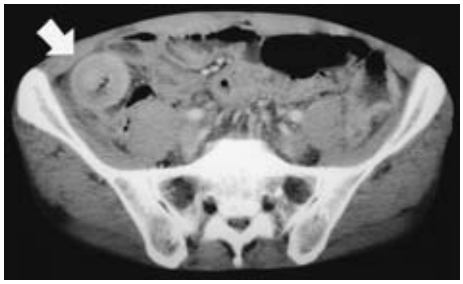

Fig. 3　A：Small bowel contrast examination showed several tumors with stricture in the small intestine（arrow）. B：Circular stenosis type. C：Polypoid type.

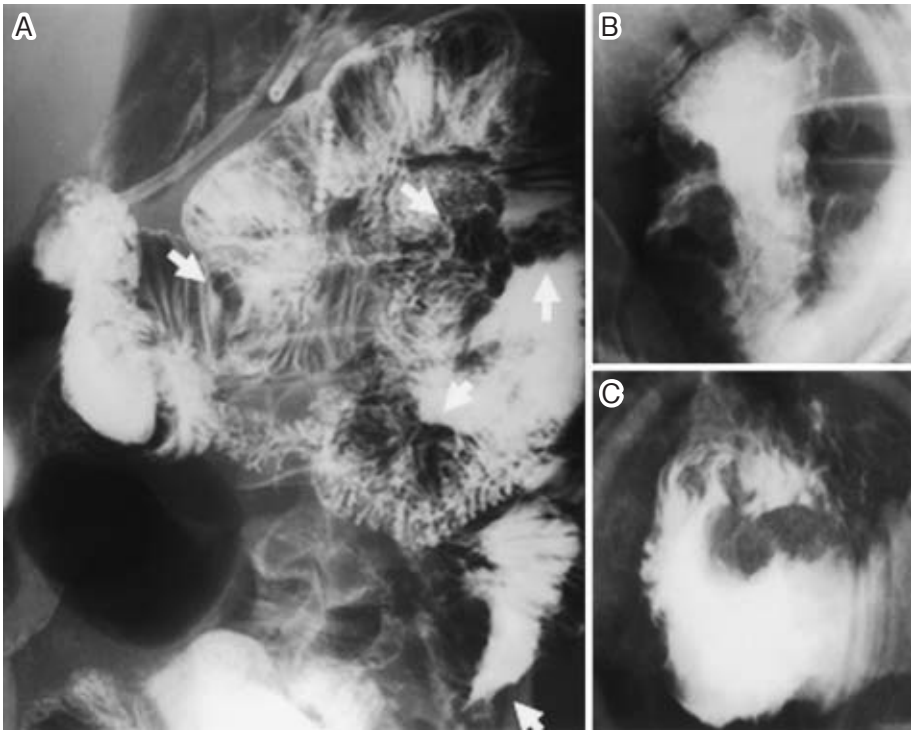

Fig. 4 Intraoperative photogragh：multiple tumors were found from 15cm anal side of the Treiz's ligament to terminal ileum. Invagination due to one of the tumors was identified 40cm oral side from terminal ileum.

Fig. 5 Resected specimen showed 10×4.8 cm in diameter elevated tumor accompanied necrotic change in this center, caused the rupture of the intestine.

膜播腫や肝転移は認めなかった．トライツ靱帯から40cm肛門側の空腸に径5cm大の全周性，狭窄性の柔らかい腫瘤を触知し，以下回腸末端に到るまで大小さまざまな20個の同様の性状を示す腫瘤を認めた．腫瘍をさらに検索するに，トライツ靱帯からそれぞれ約140cm，230cm肛門側にみられる2か所の腫瘍に穿孔がみられた．また，回腸末端より約100cm口側に腫瘍を先進部とする約8cmにわたる腸重積がみられた（**Fig. 4**）．同部の閉塞により腸閉塞を来し，結果腫瘍の脆弱部より穿孔を起こしたものと考えられた．小腸間膜を検索するにピンポン大のリンパ節腫脹を数個認め，転移と考えられた．肝臓や他臓器への転移は認められなかった．患者がショック状態であったため，根治手術は困難であると判断し，穿孔した腫瘍を含めた，約100cmにわたる小腸部分切除術を施行，断端をそれぞれ左側腹部より腸管をひきだし，2連銃式空腸瘻を造設，さらに腸重積整復術を施行した．

切除標本肉眼検査所見：10×4.8cm大の1型の隆起性病変を認め，中心部は壊死性変化が強く菲薄化しており，一部穿孔を認めた（**Fig. 5**）．

病理組織学的検査：主細胞は腺管構造がほぼ消失しており，腺上皮，扁平上皮いずれにも分化を示さない細胞異型の強い腫瘍細胞が，充実性に配列していた（**Fig. 6a**）．また，一部に巨細胞を認めた（**Fig. 6b**）．深達度はss，ly0，v0であった．特殊染色の結果では，パス染色およびアルシアンブルーにては粘液は明らかでなく，神経内分泌マーカーもすべて陰性であった．HCG染色も陰性で，カルチノイドも否定され原発性小腸未分化癌の診断であった．

術後経過は良好で，一時的に経口摂取可能となったが，急激に増大した残存腫瘍からの出血と考えられる大量下血のため状態が悪化した．手術を行ったとしても出血源の同定は容易ではなく，患者の体力が手術の侵襲に耐えられない可能性が高いこと，また家族が非手術的治療を希望されたことから手術は行わず対症療法のみを行ったが，状態は除々に悪化し，術後37日目に死の転帰をとられた．死亡当日，診断確定のため剖検を行った．

剖検所見：小腸腫瘍については，存在した腫瘍はすべて粘膜下腫瘍の形態を示した．また，計20個みられた腫瘍の組織学的検索を一つ一つ行った結果，組織型，進展形式ともまったく同一であった．肝臓，肺など他臓器転移はなく，腹腔内に多数のリンパ節転移を認めた．また，結腸への直接浸潤がみられた．酵素抗体法にて上皮系のEMA，CAM 5.2，絨毛癌系のHCG，胎盤性Alpに陽性であったが，間葉系のVimentin，Desmin，CD34，*c-kit*は陰性であった．副病変としては，軽度の慢性膵炎を認めたほか，小腸結腸間の著明な線維性癒着および胃内血性内容物がみられたが，胃・大腸に腫瘍性病変は認められなかった．

Fig. 6　A：Histological examination revealed anaplastic malignant tumor with spindle and rhabdoid cell features of small intestine（HE stain, ×100）. B：Focally, giant cells were present.

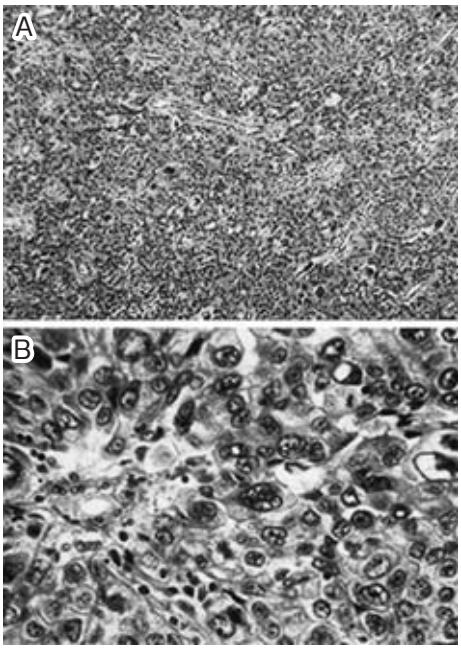

以上の所見と臨床経過より，小腸原発未分化癌，多発壁内転移と診断した．

考　　察

原発性小腸悪性腫瘍の発生頻度は全消化管悪性腫瘍のうち約1～3%[2]と少なく，さらに小腸癌の発生頻度は0.1～0.3%[3]と報告されている．また，組織型別の頻度としては，ほとんどが腺癌で分化度の高いものが多く，未分化癌は極めてまれな疾患であるといえる[1)4)]．

小腸原発未分化癌の報告例は，医学中央雑誌で1983年から2005年まで「小腸癌」,「未分化」をキーワードとして我々が検索したかぎり，本邦では本症例を含めて13例であった（会議録除く）（**Table 1**）[5)～16)]．主訴は腹痛，嘔吐などのイレウス症状が多く，13例中6例（46.2%）がイレウスの診断で手術を受けている．本症例は腫瘍の一つが先進部となった腸重積がイレウス症状を引き起こし，さらに消化管穿孔を合併するという特異な経過を示し興味深い．深達度はss以上の進行例が多く，リンパ節転移は本症例を含め，9例（69.2%）が陽性であった．転帰については記載のある9例が死亡症例であり，予後は不良であるといえる．

一般に，小腸癌の診断は困難とされる．未分化癌報告例でも13例中2例のみが癌と診断されているのみで，いずれの症例も正診には至っていない．小腸腫瘍の診断の第1選択は，バリウムによる造影X線検査であることは周知のごとくである．CTも撮影が簡便であり，腫瘍の局在を特定するうえで有用とされるが[17)]，いずれも質的診断には至らず，内視鏡の開発・普及の遅れが診断を困難にさせる大きな理由の一つとされていた[17)18)]．近年，小腸内視鏡検査の普及，および技術は著しく進歩しており，これにより診断率の向上がおおいに期待される[19)]．

腫瘍の個数に関しては，集計例では5例（38.5%）が多発性であったが，算定されたものでは当症例の20個が最も多かった．また，通常小腸癌は空腸上部と下部回腸に多いとされるが，当症例のように小腸全域にわたったことは特筆される．報告例の検討では，多発性腫瘍の成立機序は，壁内転移であるとされているものがほとんどであった．本例でも臨床経過からは壁内転移が疑われるが，ly因子は陰性であり，病理組織学的検査所見も転移性腫瘍とは診断しえず，多発性小腸原発腫瘍の可能性も否定できない．

小腸癌では，転移癌の頻度が原発癌の10倍高いとされており，原発癌か転移癌かの鑑別がしばしば問題となる．牛尾ら[20)]は多発性や発育形式，粘膜下腫瘍様の所見を有することなどを考慮すると，原発癌か転移癌かの鑑別は困難ではないとしている．本症例では小腸腫瘍はいずれも粘膜面に細胞を認め，壁浅層から深部へ浸潤性増殖をしていたこと，また臨床的に他臓器に悪性腫瘍を認めないことよりいずれかが原発と考えられ，さらに多発癌の可能性も否定できなかった．一般的に，消化管の壁内転移は原発巣が粘膜下層や漿膜下層のリンパ管網や静脈網を介して原発巣と離れた粘膜下や漿膜下に転移巣を形成するもので，原発巣，転移巣は組織学的に同一であり，病巣間に連続性があってはならない．さらに，肉眼的に粘膜下腫瘍様に隆起するものとされている[21)]．これをもとに

Table 1 Reported cases of anaplastic carcinoma of small intestine in Japan

No.	Author	Year	Age, Sex	C.C.	Preoperative Dianosis	Number	Metastasis	Depth	Prognosis
1	Ikeda[5]	1974	62F	abd pain	ileocaecal tumor	1	(−)	*	10M A
2	Nakagami[6]	1977	73F	abd pain vomitiong	ileus	1	LN	*	5M D
3	Ogoshi[7]	1986	68F	abd pain	small intestinal cancer	4 (i.m. 3)	LN	ss	*
4	Matsuo[8]	1987	64M	abd pain	mal tumor	multiple	*	*	5M D
5	Sasaki[9]	1988	37M	abd pain anemia	jejunal cancer	1	LN	se	9M D
6	Sasaki[16]	1988	76F	abd pain	carcinoid of the small intestine	1	LN	se	19M D
7	Ikeguchi[10]	1993	63M	abd pain vomitiong	ileus	1	(−)	ss	36M A
8	Mikami[11]	1994	70M	abd pain	mal tumor of the small intestine	1	(−)	mp	14M D
9	Amano[12]	1998	81M	abd pain	mal tumor of the small intestine	1	LN	si	26D D
10	Yagi[13]	1999	73F	abd pain	mal tumor of the small intestine	1	LN	ss	5M A
11	Nakamura[14]	2000	73F	abd pain	small intestinal tumor, ileus	4 (i.m. 3)	LN	ss	5M D
12	Kadoya[15]	2002	57M	abd pain	mal lymphoma of the small intestine	17 (i.m. 16)	LN	si	55D D
13	Our case		56M	abd pain	mal tumor of the small intestine	20 (i.m. 19)	LN	ss	37D D

Abbreviation：abd, abdominal；mal, malignant；i.m., intramural metastasis；LN, lymph node；A, alive；D, dead

本症例を検討した場合，摘出標本の組織学的検索ではリンパ管侵襲は認められず，上記の基準を完全に満たすとは言えない．しかし，剖検所見からそれぞれの腫瘍の組織が同一であること，さらにそれぞれの病変には組織学的にも連続性がなく，リンパ節転移が存在したことからリンパ管浸潤も示唆され壁内転移に矛盾しないと考えた．

治療法は切除可能なものに対しては，リンパ節廓清を含む小腸切除が原則であるが，実際には進行例が多く本症のように姑息手術に終わることも少なくはない．化学療法に関しては，TS-1，CPT-11，LV やこれら薬剤との併用療法の報告が最近みられ[22)23)]，現時点では大腸に準ずるレジメンを選択すべきではないかと考える．原発性小腸癌の治療成績の向上のためには，特異的なスクリーニング方法の開発が望まれるが，腹痛や嘔吐の愁訴があり，上部および下部の検索において異常を指摘されなかった症例においては，小腸造影 X 線検査や小腸内視鏡検査による小腸腫瘍の存在も念頭においた検索を積極的に行う必要があると考えられた．

文　献

1）森山重治，木下尚宏，宇高徹総ほか：原発性小腸癌の 1 例と本邦 129 例の臨床病理学的検討．外科 **55**：212—216, 1993

2）八尾恒良，日吉雄一，田中啓二ほか：最近 10 年間（1970–1979）の本邦報告例の集計からみた空・回腸腫瘍—I．悪性腫瘍—．胃と腸　**16**：935—941, 1981

3）倉金丘一：本邦における原発性空・回腸癌の臨床統計的考察．最新医　**34**：1053—1058, 1979

4）東口高志，世古口務，川原田嘉文ほか：空腸起始部癌の 1 治験例と原発性小腸癌本邦報告例の検討．日消外会誌　**18**：2419—2422, 1985

5）池田禎仁，松村茂次郎，砂川恵伸ほか：原発性小腸癌の 2 例．広島医　**27**：358—362, 1974

6）中神一人，北島正是，田近徹也ほか：空腸ならびに回腸の悪性腫瘍 11 例の検討．外科　**39**：353—357, 1977

7）小越和栄，丹羽正之，斉藤征史ほか：消化管の X 線像　XI．原発性小腸癌．綜合臨　**35**：893—897, 1986

8）松尾健治，福田一正，土山秀夫ほか：回腸にみられた未分化癌の 1 例．癌の臨　**33**：434—437, 1987

9）佐々木正寿，花立史香，山村浩然ほか：貧血を主訴とした小腸未分化癌の 1 例．日消外会誌　**21**：2435—2438, 1988

10）池口正英，西土井英昭，工藤浩史ほか：回腸未分化癌の 1 例—本邦報告 95 例の原発性空腸，回腸癌の検討—．日臨外医会誌　**54**：450—454, 1993

11）三上工治，朔　元則，檜原　淳ほか：空腸未分化癌の 1 例．外科診療　**36**：1159—1163, 1994

12）天野尋暢，黒田義則，倉西文仁ほか：原発性小腸

癌の2例．広島医　51：739―742, 1998
13）八木秀介，渋谷和彦，川井尚臣ほか：嘔吐にて発症した原発性小腸癌の1例．高松病誌　15：85―89, 1999
14）中村隆俊，大谷剛正，国場幸均ほか：多発性小腸転移を伴い，神経細胞内分泌分化を認めた原発性小腸未分化癌の1例．日臨外会誌　61：3271―3275, 2000
15）角谷昌俊，鈴木康弘，狭間一明ほか：小腸原発未分化癌の1例．日消外会誌　36：1615―1620, 2003
16）佐々木正寿，花立史香，山村浩然ほか：貧血を主訴とした小腸未分化癌の1例．日消外会誌　21：2435―2438, 1988
17）川元健二，井野彰浩，岡村　均ほか：US，CT，MRIを使った診断（精密検査）と治療効果の判定 4. 小腸　1)良・悪性腫瘍．胃と腸　34：360―372, 1999
18）川井啓一，竹本忠良，多田正大ほか：小腸腫瘍に対する内視鏡診断の現状．胃と腸　16：991―997, 1981
19）林　芳和，山本博徳，喜田宏人ほか：ダブルバルーン内視鏡による小腸病変の診断と治療．胃と腸　40：1475―1482, 2005
20）牛尾恭輔，石川　勉，宮川国久ほか：転移性小腸腫瘍のX線診断．胃と腸　27：793―804, 1992
21）塩崎哲二，卜部元道，前川勝次郎ほか：多数の胃壁内転移巣を有した噴門部癌の1例．Prog Dig Endosc 消内視鏡の進歩　30：279―283, 1987
22）針原　康，小西敏郎：小腸癌．外科　65：1412―1416, 2003
23）丸山常彦，榎本剛史，高垣俊郎ほか：原発性小腸癌の1例．日消誌　103：290―294, 2006

A Case of Small Bowel Anaplastic Carcinoma with Multiple Intramural Metastases

Tasuku Matsuoka, Kei Katsuragi, Taro Matsuzaki,
Sumio Takashima, Kenichi Wakasa* and Masahiro Okuno
Yukawa Gastrointestinal Hospital
Department of Diagnosed Pathology, Osaka City University Graduate School of Medicine*

A 56-year-old man reporting abdominal pain and showing palpation of a right lateral abdominal mass was found in laboratory tests to be severe anemia. A small-bowel contrast examination showed several tumors with stricture in the small intestine, and a computed tomography showed an intestinal tumor with thickened walls, suggesting that multiple small intestinal tumors. Emergency surgery was conducted under a diagnosis of peritonitis due to gastrointestinal tract perforation. Upon laparotomy, we found multiple tumors 40cm from the anal side of Treiz' ligament to the terminal ileum, two of which had ruptured due to necrosis, necessitating small-intestinal resection and peritoneal lavage. Histopathologically, the tumor was identified as anaplastic carcinoma infiltrating the serosal membrane. Further immunohistochemical studies showed the tumor to be positive for EMA and CAM 5.2. No staining for vimentin, desmin, or CD31 was found. The patient recovered to where he began eating solid food, but died 37 days after surgery due to massive hemorrhaging from a residual bowel tumor. An autopsy showed no evidence of malignancy at other sites, excluding multiple mesenteric lymph node metastases, yielding a definitive diagnosis of anaplastic carcinoma arising in the small intestine. Anapastic carcinoma of the small bowel is rare. We report the present case in detail and discuss it in light of the literature.

Key words：small bowel tumor, anaplastic carcinoma, invagination

〔Jpn J Gastroenterol Surg 41：123―128, 2008〕

Reprint requests：Tasuku Matsuoka　Department of Surgery, Senbon Hospital
1-1-31 Matsu, Nishinari-ku, Osaka, 557-0034 JAPAN

Accepted：June 27, 2007

©2008 The Japanese Society of Gastroenterological Surgery　Journal Web Site：http://www.jsgs.or.jp/journal/