日消外会誌　41（1）：129～134，2008年

症例報告

腸重積症で発症した回盲部原発 Burkitt リンパ腫の１例

高木病院外科，久留米大学外科*

吉村　文博　　下西　智徳　　檜垣　賢作
松山　　悟　　那須　賢司　　白水　和雄*

症例は 13 歳の女性で，腹痛，嘔吐を主訴に近医を受診．腹部 X 線検査でイレウスを認め当院へ紹介受診となった．腹部超音波検査，腹部 CT にて腸重積症の診断を得，手術を施行した．手術所見は回盲部の腫瘤を先進部とした腸重積の状態を認め，回盲部切除術を施行した．病理組織学的検査で Burkitt リンパ腫であった．化学療法目的に術後 9 日目に転院となり，化学療法を施行して完全寛解中である．ほとんどの Burkitt リンパ腫症例は予後不良であるが，診断目的，腫瘍減量目的にも手術は有効であり，診断の後には早期化学療法の施行にて良好な予後が得られることが示唆された．

はじめに

大腸原発悪性リンパ腫は消化管原発悪性リンパ腫のうち胃，小腸についで３番目に多く，その大部分は回盲部に発生する．消化管悪性リンパ腫の多くは非 Hodgikin リンパ腫で Burkitt リンパ腫はまれである．今回，我々は原発性回盲部 Burkitt リンパ腫を経験し，手術および術後化学療法により寛解が得られた１例を経験したので若干の文献的考察を加え報告する．

症　　例

症例：13 歳，女性

主訴：腹痛，嘔吐

既往歴：特記すべきことなし．

家族歴：特記すべきことなし．

現病歴：2006 年 4 月下旬より腹痛が出現し近医を受診し内服を処方される．その後も腹痛，嘔吐症状を認めていたが内服薬にて改善していた．6 月初旬より腹痛増強，頻回に嘔吐するようになり近医を再度受診．腹部単純 X 線検査で niveau を認めたため精査加療目的で同日当院へ紹介受診となった．

入院時現症：身長 159cm，体重 43kg（1 か月で約 4kg の減少）．体温 37.0℃．軽度貧血，黄疸なし．腹部全体の軽度膨隆，右側腹部に圧痛を認めた．明らかな腫瘤触知はなかった．表在リンパ節は触知せず．肝，脾臓も触知しなかった．

血液検査所見：末梢血液像では Hb 10.7g/dl と軽度貧血，WBC 9,050/μl と白血球増加，左方移動を認めた．その他，生化学，凝固系には異常所見を認めなかった．腫瘍マーカーは CEA，CA19-9 は上昇なく，術前血清で測定した可溶性インターロイキン 2 レセプターは術前には結果を知りえなかったが 1,024U/ML と上昇を認めたことが後にわかった．

腹部単純 X 線検査所見：niveau 像を認めた．

腹部超音波検査所見：右側腹部に concentric ring sign を伴う腸重積を認め，重積は肝彎曲部直下まで認めた．縦断像で重積した腸管構造がみられた．周囲には少量の腹水貯留を認めた（**Fig. 1**）．

腹部造影 CT 所見：拡張した上行結腸内に同心円状の層構造があり，内部には著明な限局性壁肥厚を認め腫瘤性病変の存在が示唆された．回盲部腸管に沿うリンパ節腫大を認めた．右側腹部から骨盤内にかけて腹水貯留を認めた．

以上より，腸重積症の原因として器質的疾患，特に消化管腫瘍の存在も疑われ，精査が必要と考えられたが，発症からの経過時間が長く，腹水貯留，イレウス所見も認めたため，入院当日手術を

＜2007 年 6 月 27 日受理＞別刷請求先：吉村　文博
〒831-0016　大川市酒見 141―11　高木病院外科

Fig. 1　Abdominal ultrasonography demonstrated ileocecal intussusception presented with multiple concentric sign（sagittal view）.

Fig. 2　Operative findings：The ileocecal intussusception was reduced by Hutchinson's procedure. There was a palpable mass located at the ileocecal valve with some swollen lymph nodes in the ileocecal region.

施行した.

手術所見：右傍腹直筋切開にて開腹．腹腔内には淡黄色，漿液性腹水の約 200ml の貯留を認めた．腫瘍先進部は肝彎曲部に達し，Hutchinson 手技にて約 20cm にわたる回腸結腸型腸重積の解除を行った．腸管の虚血変化は認めなかった(**Fig. 2**)．回盲弁に一致した部位に鶏卵大の腫瘤を触知し同部を含めた回盲部切除術を施行した．回盲部の腸管傍リンパ節の腫大を認めたが軟で，炎症性の腫大を疑い郭清は行わなかった.

Fig. 3　The surgical specimen showed ileocecal intussusception and tumor of 72×50×25mm in size from ileocecal junction.

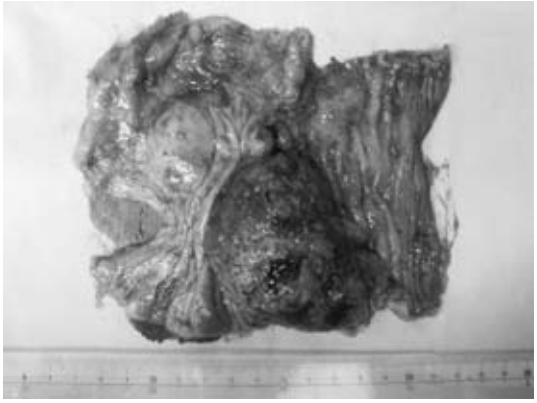

Fig. 4　Histpathological findings revealed Burkitt's lymphoma with MIB-1 positive（MIB-1 ×100）.



切除標本：回盲弁上に表面凹凸不正の 72×50×25mm 大の境界明瞭な腫瘤を認めた(**Fig. 3**).

病理組織学的検査所見：中型の好塩基性の細胞質を持つリンパ球の増殖を認め，粘膜下層に首座を置き強い変性壊死を伴い充実性増殖を呈し粘膜構造は破壊されていた．腫瘍細胞を貪食した組織球，いわゆる starry sky 像も一部に認めた．免疫組織的には CD20 陽性，CD10 陽性，MIB-1 強陽性(**Fig. 4**)，bcl-2 陰性で組織形態，免疫染色より Burkitt リンパ腫と診断された．切除断端は陰性であった．腹水には同様の異型リンパ球が認められ

た.

術後経過：術後合併症なく経過は良好であった．術後9日に化学療法を目的として他施設に転送となった．画像上，中枢神経浸潤認めず，骨髄穿刺でも腫瘍細胞は認められなかった．腹水細胞診陽性，またGaシンチでの集積はなかったが回盲部リンパ節は転移の可能性があると考え治療が行われた．Prednisolone，cyclophosphamide，methotrexate，vincristine，pirarubicin hydrochloride，cytarabineが投与された．Methotrexateの髄腔内投与も併用された．術後3か月で化学療法は終了し，寛解が確認された．転院時，可溶性インターロイキン2レセプターは564U/MLと低下し，治療終了3か月後には423U/MLと正常化した.術後8か月現在寛解が維持されている.

考　察

消化管原発悪性リンパ腫は比較的まれな疾患であり全消化管悪性腫瘍に対する発生頻度は1～4%といわれている[1]．大腸原発悪性リンパ腫は消化管原発悪性リンパ腫のうち胃，小腸についで3番目に多く，その大部分は回盲部に発生する[1]．

消化管原発の悪性リンパ腫の診断基準としてDawsonら[2]は，①表在リンパ節の腫大がないこと，②縦隔リンパ節の明らかな腫大が認められないこと，③末梢血液像で異常所見がないこと，④消化管病変が主体で転移は所属リンパ節に限られていること，⑤肝，脾臓への浸潤がないこと，など5項目を条件にあげている．自験例はこれらを満たしており回盲部原発に該当する．

Burkittリンパ腫は，1958年にアフリカのウガンダ地方で小児の下顎骨に特徴的に発生する肉腫として初めて報告された[3]．我が国でも1969年Oboshiら[4]による第1例の発表以来，報告が散見される．

Burkittリンパ腫の診断には,その典型的な病理組織所見である‘starry sky’像を認めることである．また,Burkittリンパ腫は全例に染色体異常が認められ，染色体分析が診断に利用されている．しかし，これらの検索を行っても，びまん性大細胞型B細胞リンパ腫との鑑別ができないことがあるため，ヒト増殖期細胞の核に陽性となる単クローン抗体MIB-1による免疫組織化学染色が行われる．これは，Burkittリンパ腫では98%以上の細胞でMIB-1陽性を示すのに対して，びまん性大細胞型B細胞リンパ腫では約半数程度しか陽性を示さないという性質を利用して鑑別する方法でありMIB-1染色はBurkittリンパ腫の診断に有用である[5]．本症例ではほぼ100%に陽性であった（**Fig. 4**）．

EBV抗体価も診断に利用されている．本症例ではEBV抗体価は80倍で上昇はあったが，抗体価が高いほど予後がいいとの報告もある[6)7)]．

新WHO分類ではBurkitt leukemiaもBurkitt lymphoma/leukemiaとして一括して分類されている[4]．この新WHO分類に基づいた本邦の集計によれば，Burkittリンパ腫の発生頻度は，1994年11月から1996年10月までに発生した悪性リンパ腫3,194例中の32例（1.0%）である[8]．

医学中央雑誌にて1983年から2006年までの期間に「腸重積」,「Burkittリンパ腫」のkey wordで，MEDLINEにて1970年から2006年までの期間に「intussusception」,「Burkitt's lymphoma」のkey wordで検索したところ腸重積症で発症したBurkittリンパ腫は本邦で小児で28例，成人で6例で自験例を加えた35例について検討した（**Table 1**）[9)～36)]．発症年齢は2～69歳，男性28例，女性7例で，主訴は腹痛（91%），嘔吐（45%）を伴うものが多かった．病悩期間は3日～3か月（平均54日）で比較的慢性に経過している報告が多く見られた．

腫瘍存在部位は回盲部（40%）あるいは回腸末端に多く，重積型も回腸―結腸型（60%）が最多であった．

Burkittリンパ腫の治療は悪性度の高さから外科的切除と強力な術後化学療法が併用されている．化学療法のみで腸切除を回避でき寛解が得られた症例の報告もあるが[31]，化学療法による腫瘍壊死に伴う穿孔の危険性もあり[37]，その予防と腫瘍減量を目的として外科的手術は有効とされており，本例でも有効であったと考えられた．

我々は術前，メッケル憩室や若年性ポリープ，リンパ系腫瘍を考え手術に望んだ．術前，術中所

Table 1　Reported cases of Burkitt's lymphoma associated with intussusception in Japan

1. Report cases	35cases（child 29, adult 6）	
2. Age	2 ～ 69 years old （mean：child 8.4, adult 48.6）	
3. Gender	male：female=28：7	
4. Chief complaint		
	abdominal pain	32（91%）
	vomitting	16（45%）
	abdominal mass	9（25%）
	melena	5（14%）
	unknown	3（8.5%）
5. Suffering period	3days ～ 3months （mean：54days）	
6. Tumor location		
	ileocaecal junction	14（40%）
	ileum	12（34%）
	jejunum	2（5.7%）
	jejunum + ileum	2（5.7%）
	appendix	1（2.8%）
	ascending colon	1（2.8%）
	unknown	3（8.5%）
7. Type of intussusception		
	ileocecal	21（60%）
	ileoileal	3（8.5%）
	jejunojejunal	2（5.7%）
	unknown	9（25%）
8. Clinical stage		
	Ⅰ	5（14%）
	Ⅱ	7（20%）
	Ⅲ	8（23%）
	Ⅳ	9（25%）
	unknown	6（17%）
9. Treatment		
	operation + chemotherapy	24（68%）
	operation	6（17%）
	operation + chemotherapy + radiotherpy	3（8.5%）
	chemotherapy	2（5.7%）
10. Outcome		
	alive	27（77%）
	dead	5（14%）
	unknown	3（8.5%）

見からは腫瘍性病変が疑われたにもかかわらず悪性腫瘍を念頭におかず重積の解除を行い，リンパ節郭清を行わなかったことは反省すべき点であった．悪性腫瘍での重積の整復に関しては賛否両論あり一定の見解が得られていないが，今回整復は容易で，結果的に先進部の詳細観察，腸管血流の確認，不要な腸切除を避けることができた．Burkitt リンパ腫でのリンパ節郭清についてはその有用性が確立していない．Burkitt リンパ腫の doubling time は 12～24 時間と短いといわれているが[31]，腫瘍量の減量という点では通常の大腸癌に準じた郭清が必要であったと考えられる．

本邦における Burkitt リンパ腫の予後は他の悪性リンパ腫と比べると極めて不良で，6 か月以内に半数以上が死亡している[14]．腸重積を合併した症例は死亡例が 5 例（14%）と少数であるが，1 年以上の観察例が少なく予後良好との結論はいえない．

近年，Burkitt リンパ腫を含めた成熟 B 細胞性リンパ腫の治療に関して，大量 methotrexate，中等量～大量のアルキル化剤，および通常量～大量の cytosine arabinoside をステロイドと併用する短期集中的治療が標準になってから，治療成績は向上しており，本邦では 80% 以上の event free survival が報告されている[38]．今後，進行例に対しても，迅速に適切な化学療法が行われれば，予後の改善が期待できる．

文　献

1）愛甲　孝，帆北修一，島津久明：特殊な悪性リンパ腫―消化管悪性腫の病態と臨床上の問題点―．医のあゆみ　**162**：78―83, 1992

2）Dawson IMP, Cornes JS, Morson BC：Primaly malignant lymphoid tumors of the intestinal tract. Br J Surg **49**：80―89, 1961

3）Burkitt D：A sarcoma involving the jaws in African children. Br J Surg **46**：218―223, 1958

4）Oboshi S, Ise T, Hanawa Y et al：A childhood lymphoma of jaw resembling Burkitt tumor：The first case in Japan. Gann **60**：347―349, 1969

5）Frost M, Newell J, Lones MA et al：Comparative immunohistochemical analysis of pediatric Burkitt lymphoma and diffuse large B-cell lymphoma. Am J Clin Pathol **121**：384―392, 2004

6）Manolov G, Manolova Y：Marker band in one chromosome 14 from Burkitt lymphoma. Nature **237**：33―34, 1972

7）Epstein MA, Achong BG, Barr YM et al：Morphological and virological Investigation on cultured Burkitt tumor lymphoblast. J Natil Cancer

Inst **37**：547—559, 1996
8）World Health Organization：Histopathological definition of Burkitt Tumor. Bull WHO **40**：601—607, 1969
9）石田修一，天野芳郎，落合二葉ほか：腸重積を契機に診断された腹部悪性リンパ腫の3小児例：文献的調査とともに．日小血会誌　**12**：417—422, 1998
10）平田彰業，牧野駿一，土田嘉昭ほか：回腸原発悪性リンパ腫（Burkitt's type）の2症例．日小外会誌　**13**：1167—1173, 1977
11）金井昌敦，丸山俊之，富永秀次ほか：Burkitt リンパ腫の1例．臨外　**38**：1675—1678, 1983
12）北川博昭：腸重積症で発症した腸管 Burkitt の2例．日小外会誌　**20**：1284, 1984
13）田中正樹，太田　茂，桂　忠彦ほか：慢性腸重積を呈した Burkitt's lymphoma の3歳女児例．小児臨　**38**：1690—1694, 1985
14）太田正孝，勝見正治，谷口勝俊ほか：腸重積症を合併した Burkitt 型リンパ腫の2例．日臨外医会誌　**48**：969—975, 1987
15）松藤　凡，石田治雄，林　　奐ほか：腸重積症で発症し2度の開腹手術を余儀なくされた回盲部悪性リンパ腫の1例．日小児放線研会誌　**4**：110—111, 1988
16）田中あけみ，芦田悦子，猪子香代ほか：腸重積症により発見された Burkitt lymphoma の1例と日本の Burkitt lymphoma 58小児報告例に関する考察．小児診療　**52**：276—280, 1989
17）伊藤隆康，吉田順一，岸川英樹：回盲部腸重積で発症した小児 Burkitt 型リンパ腫の1例．日消外会誌　**22**：2469—2472, 1989
18）三谷祐司，川合重夫，長島道夫：回盲部 Burkitt リンパ腫の1例．埼玉医会誌　**25**：803—805, 1990
19）村田卓士，三宅宗典，渡辺一男ほか：腸重積により発見された肝浸潤を伴った Burkitt lymphoma の一例．臨血　**31**：1333, 1990
20）丸太福門，石曽根新八，北原修一郎ほか：腸重積症を契機に発見された小児回腸悪性リンパ腫の1例．外科　**55**：919—921, 1993
21）奥野敏雄，有吉孝一，福原稔之ほか：腸重積をきたした回盲部原発バーキット型リンパ腫の1例．日腹部救急医会誌　**14**：213, 1994
22）島　秀樹，藤本隆夫，宮野　武：小腸造影が有用であった悪性リンパ腫による腸重積症の1例．日小児放線研会誌　**12**：184, 1996
23）三井俊郎，縣　裕篤，新原光喜ほか：小児悪性リンパ腫により腸重積を発症した12歳男児例．小児臨　**50**：949—952, 1997
24）菊田芳克，佐藤和重，天田憲利ほか：長期の腹痛を呈したバーキットリンパ腫による腸重積症の男児例．小児診療　**60**：1527—1531, 1997
25）瀬戸口誠，栗本昌明，清水　明ほか：腸重積をきたした小腸 Burkitt リンパ腫の1例．岐阜大医紀　**49**：75—76, 2001
26）設楽利二，嶋田　明，清水宏之：腸重積症で発症した Burkitt's lymphoma の2例．臨血　**42**：1001, 2001
27）刀称裕美，野崎威久真，岡崎健一ほか：腸重積をくり返した腹部バーキットリンパ腫の一男児例．小児がん　**39**：250, 2002
28）近藤　剛，村守克己，飯田則利ほか：腸重積症にて発見された上行結腸悪性リンパ腫の一女児例．小児がん　**39**：264, 2002
29）坪井俊二，植村則久，服部正也ほか：腸重積症を契機に発見されたバーキット腫瘍の1例．日小外会誌　**39**：237, 2003
30）吉田英樹，八木　誠，野瀬恵介ほか：術前回盲部腫瘍の診断に至らなかった再発性腸重積症の1例．日小外会誌　**39**：1012, 2003
31）野間治義，大杉夕子，中村哲郎ほか：化学療法が著効し腸切除を回避できた腸重積を呈した Burkitt リンパ腫の一例．小児がん　**41**：886—890, 2004
32）宮本英之，桑島輝夫，山田大資ほか：消化管原発 Burkitt リンパ腫の1手術例．日消外会誌　**14**：985, 1981
33）中口和則，古川順康，岡島志郎ほか：Burkitt 型リンパ腫による成人腸重積症の1例．日臨外医会誌　**58**：144—148, 1997
34）塩沢　学，熊本吉一，片山清文ほか：小腸原発 Burkitt 型リンパ腫の1例．日臨外会誌　**60**：2127—2130, 1999
35）豊見山健，銘苅　正，仲間　健：回盲部腸重積で発見された成人 Burkitt 型リンパ腫の1例．日臨外会誌　**61**：2112—2118, 2000
36）河内康博，重田匡利，友近　忍ほか：腸重積症を合併した成人 Burkitt リンパ腫の1例．日消外会誌　**36**：412—416, 2003
37）中舘尚也，小林良二，西　　基：寛解導入中に消化管出血と腸穿孔を合併したバーキット・リンパ腫の2症例．臨血　**27**：1427—1431, 1986
38）豊田恭徳：小児リンパ腫の治療成績．小児外科　**36**：52—56, 2004

A Case Report of Ileocecal Intussuception Due to Burkitt Lymphoma on the Ileocecum

Fumihiro Yoshimura, Tomonori Shimonishi, Kensaku Higaki,
Satoru Matsuyama, Kenji Nasu and Kazuo Shirouzu*
Department of Surgery, Takagi Hospital
Department of Surgery, Kurume University School of Medicine*

We report a case of Burkitt's lymphoma with ileocecal intussusception. A 13-year-old woman reporting abdominal pain and vomiting and diagnosed intestinal obstruction was found in abdominal ultrasonography and computed tomography to have intussusception necessitating surgery. Laparotomy showed intussusception due to an ileocecal tumor. Following ileocecal resection, the histological diagnosis was Burkitt's lymphoma. On post operative day 9, she was referred elsewhere for chemotheraphy that resulted in complete disease remisson. Most people with Burkitt's lymphoma face a dismal prognosis. Our case thus emphasizes the importance of extensive tumor resection and intensive postoperative chemotheraphy for Burkitt's lymphoma.
Key words：Burkitt's lymphoma, intussusception

〔Jpn J Gastroenterol Surg 41：129—134, 2008〕

Reprint requests：Fumihiro Yoshimura　Department of Surgery, Takagi Hospital
141-11 Sakemi, Okawa, 831-0016 JAPAN
Accepted：June 27, 2007

©2008 The Japanese Society of Gastroenterological Surgery　　Journal Web Site：http://www.jsgs.or.jp/journal/