日消外会誌　41（1）：135～140，2008年

症例報告

HIV 感染に合併した劇症型アメーバ性大腸炎の１救命例

東京都立駒込病院外科，同　感染症科*

石山　哲　鶴田　耕二　武市　智志
高橋　慶一　森　雅江*　今村　顕史*
菅沼　明彦*　味澤　篤*　根岸　昌功*

症例は 37 歳同性愛の男性で，2002 年 3 月下旬，腹痛，下痢を主訴に前医を受診，小潰瘍を主体とした非特異的大腸炎と多発性肝膿瘍を認め，赤痢アメーバ症が臨床的に強く疑われ，メトロニダゾールにて治療されていた．Human immunodeficiency virus（以下，HIV）抗体陽性が判明したため，4 月初旬当院感染症科緊急入院，CD4 陽性リンパ球数が 224/ul と HIV による低免疫状態が疑われた．入院翌日，右下腹部痛の急性増悪あり緊急 CT にて遊離ガス像と多量の腹水を認めアメーバ性大腸炎の穿孔と診断し緊急手術を施行した．穿孔部位は盲腸で，穿孔部を利用した人工肛門造設術を施行した．肝膿瘍は保存的に治療し，1 年後に人工肛門を閉鎖した．近年アメーバ性大腸炎，HIV 感染とも増加傾向にあり，これらを念頭においた早期診断および治療が劇症化の阻止と救命に重要であると考えられた．

はじめに

我が国において Human immunodeficiency virus（以下，HIV）感染者は 1991 年以降性的接触を感染経路とする患者を中心に急増し，2004 年度の国民衛生の動向によると HIV 感染者は 640 件，AIDS 患者の報告は 336 件でいずれも過去最高であり，累計感染・患者数は 8,889 人となり，1 万人を超える勢いである[1]．

一方，アメーバ性大腸炎は赤痢アメーバ原虫が経口から大腸粘膜に感染し，下痢，腹痛，血便を呈する疾患で，多くは慢性の経過中に診断され，メトロニダゾール内服で治癒する場合が多い．しかし，大腸粘膜の壊死による穿孔を来して腹膜炎や敗血症などの重篤な経過をたどる劇症例が約 3% に起こるとされている[2)3)]．1980 年代まではアメーバ性大腸炎は輸入感染症が主な原因であったが，HIV 感染と同様に 1990 年代以降性行為感染症として，特に男性同性愛者間で急増している[4)5)]．

今後，HIV 感染者において，劇症型アメーバ性大腸炎の症例が増加する可能性があり，迅速な診断と治療が必要と考えられる．今回，我々は救命しえた HIV 感染に合併したアメーバ性大腸炎の穿孔例を経験したので報告する．

症　例

症例：37 歳，男性（同性愛者）

主訴：右下腹部痛

既往歴：特記すべきことなし．

海外渡航歴：なし．

現病歴：2002 年 3 月中旬より，腹痛，下痢，発熱，体重減少を主訴に前医を受診，入院精査を施行されていた．前医の大腸内視鏡検査にて，疼痛が強く脾彎曲までしか観察できなかったが，直腸から連続する小潰瘍の多発を認め，生検にてアメーバ原虫は検出されず，非特異的急性大腸炎と診断された．腹部 CT にて多発性肝膿瘍を認め，赤痢アメーバ症が臨床的に強く疑われ，メトロニダゾール 1.5g/day を 5 日間および各種抗生剤にて治療されていたが，HIV 抗体陽性が判明したため，4 月初旬当院感染症科に転院となった．

入院時現症：意識清明，身長 165cm，体重 60kg，血圧 92/62mmHg，脈拍 104 回/分，眼瞼結膜に貧

＜2007 年 6 月 27 日受理＞別刷請求先：石山　哲
〒105-8461　港区西新橋 3―25―8　東京慈恵会医科大学外科学講座

Table 1　Laboratory data on admission

WBC	19,700 /ul	GOT	120 IU/*l*
RBC	457×10^4 /ul	GPT	161 IU/*l*
Hb	14.1 g/dl	LDH	380 IU/*l*
Hct	39.4 %	T-Bil	2.3 mg/dl
MCV	86 fl	D-Bil	1.2 mg/dl
MCH	30.9 pg	GGT	204 IU/*l*
MCHC	35.8 %	CRP	8.5 mg/dl
Plt	8.1×10^4 /ul	RPR	(−)
PT	30.3 sec.	TPLA	(−)
%PT	23 %	HBs-Ag	(−)
APTT	41.1 sec.	HBs-Ab	(−)
Fbg	94 mg/dl	HCV-Ab	(−)
FDP	22.2 ug/ml	HIV-Ab (PA)	(+)
TP	5.1 g/dl	HIV-Ab (WB)	(+)
Alb	1.2 g/dl	HIV-RNA	5.6×10^4 /ml
Na	128 mEq/*l*	CD4	224 /ul
K	4.0 mEq/*l*	Candida-Ag	(−)
Cl	95 mEq/*l*	Aspergillus-Ag	(−)
Ca	6.7 mg/dl	CMV-Ag	(−)
Cr	0.9 mg/dl	Cryptococcus-Ag	(−)
BUN	30 mg/dl	Toxioplasma-Ab	(−)
		Ameba-Ab	(+)

PA：passive agglutination method　WB：westernblot method

Fig. 1　An emergency CT scan revealed A：multiple liver abscesses in both lobes and B：free-air and massive ascites near a cecum, and a dilation of terminal ileum.

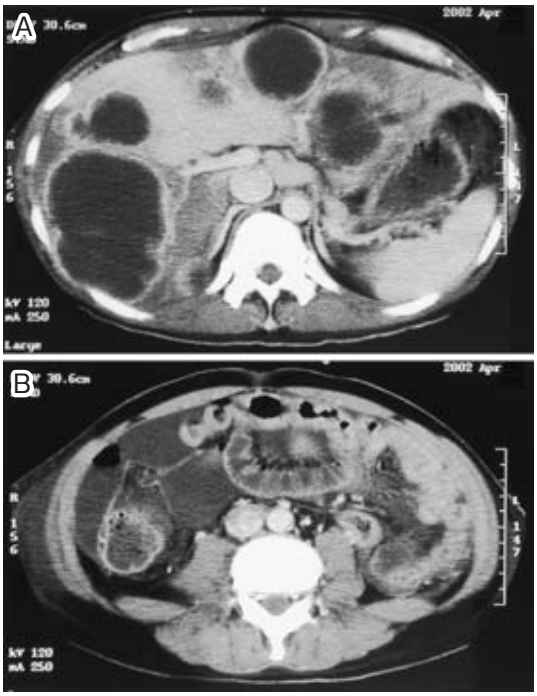

血なく，眼球結膜に黄疸なし．腹部はやや膨満し右下腹部を中心に軽度の圧痛を認めたが，筋性防御は認めなかった．

入院時検査成績：**Table 1** に示す．白血球 19,700/ul，CRP 8.5mg/dl であり，血小板 81,000/ul，プロトロンビン時間 23%，FDP 22.2ug/ml，血漿フィブリノーゲン濃度 94mg/dl で DIC スコアは 9 点であった．抗赤痢アメーバ抗体陽性であった．HIV-PCR 5.6×10^4 コピー/ml で CD4 陽性リンパ球数（CD4）は 224/ul と減少していたが血中カンジダ抗原，トキソプラズマ抗原，サイトメガロウイルス抗原，クリプトコッカス抗原はいずれも陰性であった．

入院後経過：HIV による低免疫状態に併発したアメーバ性大腸炎およびアメーバ性多発肝膿瘍と診断し，メトロニダゾール投与を継続したが，1 日 7 回と頻回に多量の水様性下痢が持続した．入院 2 日目突然右下腹部痛が増悪し，緊急 CT にて遊離ガス像と多量の腹水認め（**Fig. 1a, b**），アメーバ性大腸炎の穿孔を疑い，ただちに緊急手術を施行した．腹腔内に貯留した腹水は米のとぎ汁様で便臭はしなかった．盲腸に 5cm 大の不正形の穿孔を認めた．盲腸以外の結腸は全体的浮腫状であったが，壊死などの所見は認めなかった．腹腔内を洗浄し，盲腸を正中創から体外に挙上し人工肛門を造設した（**Fig. 2**）．また，穿孔部の組織を一部採取し，PAS 染色を施行したがアメーバ原虫は確認できなかった．当院は熱帯病治療薬研究班の薬剤保管機関であり術直後は経口摂取が不可能であったため，デヒドロエメチン 50 mg/day を 10 日間筋注投与した．その後，経口摂取可能となったためメトロニダゾール 1.5g/day を 20 日間内服投与した．術後 60 日目の CT で多発肝膿瘍の縮小と腹水の消失を認めた（**Fig. 3**）．患者の状態は徐々に改善し 6 月に退院となった．CD4 は 200/ul 前後を推移しているものの全身状態は安定していたため，1 年後に人工肛門閉鎖術を施行した．現在も当院感染症科にて HIV に対して外来治療中である．

Fig. 2 Intraoperative picture showed a 3×5cm perforation was found in the cecum (arrow head).

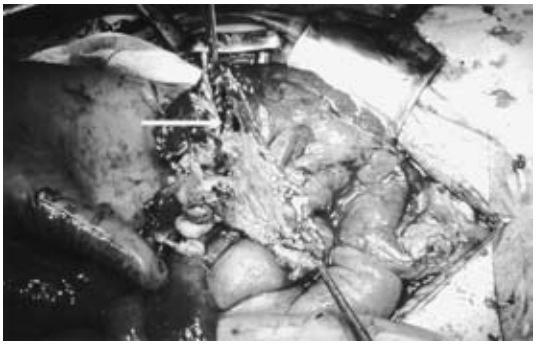

Fig. 3 CT scan that was taken 60 days after the operation revealed liver abscesses had been improving.

考　察

赤痢アメーバ症は，赤痢アメーバ原虫の経口感染により発症し，主に大腸炎と肝膿瘍の2病型に分類される．感染により発症する頻度は約10%で残りはキャリアーの状態で潜伏する．アメーバ性大腸炎の多くはメトロニダゾール内服にて軽快するが，約3%に穿孔や巨大結腸症を呈する劇症型となる[2)3)5)]．劇症化はステロイド治療中，糖尿病や本症例のようにHIV感染など免疫抑制状態が合併した場合起こりやすいとされている[3)6)]．

アメーバ性大腸炎は1990年以降国内感染例が増加しており[2)4)5)]，原因の一つとして男性間の同性愛行為や性風俗産業の興隆といった性生活の多様化が考えられ，25～30%が性行為による感染と推測されている[2)]．

アメーバ性大腸炎による大腸穿孔例58例をまとめた湯川ら[6)]の報告では，術前正診率は12%と低く，死亡率は74%と予後不良であった．しかし，術前診断が可能であった7例の死亡率は29%と，術前診断が不可能であった51例の死亡率80%に比べ顕著に低く，早期診断による薬物，および外科的治療の重要性が示唆された．

1996年から2002年までに当院で経験したHIV感染症に合併した赤痢アメーバ症は32名（再発2例）であった（**Table 2**）．全例が男性であり，同性間性交渉のあったものは22例，平均年齢は41.6歳（21～73歳）であった．病型は肝膿瘍13例（腸炎合併例4例），腸炎のみ18例，無症候1例であった．腸管穿孔は本症例が初例であった．発症時のCD4の平均は282.0/ul（14～687/ul）であり，CD4と赤痢アメーバ症の合併には関連を認めなかった．死亡例は3例であるが，いずれもHIVによる合併症であった．肝膿瘍13例を検討するとCT上膿瘍単発例は8例，複数例は5例であった．10例（76.9%）で血清学的に抗アメーバ抗体が陽性であった．また，全例がメトロニダゾール内服（0.75g～2.0g/day）にて治療された．10日間内服を1クールとして1クール治療が4例，2クール治療が9例であった．6例で肝膿瘍に対しドレナージ術が施行されているが，施行されていない群と比較し治療経過に差はなかった．的確なメトロニダゾール投与で治療可能なこと，ドレーン留置による患者のquality of life低下および細菌によるドレーン感染の危険性などを考慮すると，本症例も含め現在では膿瘍による閉塞性黄疸を伴う症例以外では原則ドレナージ術を施行していない．また，本症例においては，2001年から熱帯病薬治療研究班から供給が開始された注射用メトロニダゾールの使用経験が当時ないためデヒドロエメチンを使用したが，デヒドロエメチンは消化器系，神経系さらに心毒性，不整脈など循環器系の重篤な副作用が多く，現在では消化管吸収が低下している症例では注射用メトロニダゾールが第1選択となりつつある[7)]．

1983年から2007年までに医中誌webにて「ア

Table 2　Amoebiasis with HIV infection in Tokyo Metropolitan Komagome Hospital

Case	Age	Homosexuality	Type of amebiasis	Major Symptoms	Diagnosis	CD4 (/μl)	Liver abscess			Treatment (Metronidazole)	Complications	Outcome
							Number	Size	Drainage			
1	48	unknown	C	diarrhea	SS	78				1.0g×10days	—	Alive
2	43	unknown	C	fever, diarrhea	ST	121				1.0g×10days	—	Alive
3	42	+	C	fever, abdominal pain, diarrhea	SS	32				1.0g×10days	Syphilis, CMV enteritis	Alive
4	29	−	C	fever, diarrhea	ST, SS	30				1.0g×10days	Kaposi sarcoma	Dead
5	55	−	C	diarrhea, bloody stool	ED, SS	33				1.0g×20days	Syphilis, Candida	Alive
6	52	+	C	diarrhea, bloody stool	ED, SS	50				0.5g×10days	TB, Candida, Kaposi sarcoma	Dead
7	57	+	C	abdominal pain, diarrhea	ST, SS	342				1.5g×20days	—	Alive
8	28	+	C	fever, diarrhea	ST, SS	687				1.5g×20days	—	Alive
9	30	+	C	fever, abdominal pain	ST	821				1.5g×10days	—	Alive
10	31	+	C	diarrhea, bloody stool	ST	616				0.75g×10days	—	Alive
11	32	+	C	abdominal pain, diarrhea	SS	399				0.75g×10days	—	Alive
12	57	+	C	abdominal pain, diarrhea	ED, SS	668				1.0g×20days	Syphilis	Alive
13	21	+	C	fever, diarrhea	ST, SS	37				1.0g×10days	—	Alive
14	53	+	C	abdominal pain, diarrhea	ED, SS	245				1.5g×10days	Hepato cellular carcinoma	Alive
15	35	+	C	fever, abdominal pain, diarrhea	ST, SS	163				1.5g×10days	Syphilis, Candida	Alive
16	62	+	C	abdominal pain, diarrhea	ED, SS	456				1.5g×10days	Syphilis	Alive
17	73	+	C	fever, abdominal pain, diarrhea	ST, SS	382				1.0g×10days	—	Alive
18	36	+	C	diarrhea, bloody stool	ST, SS	444				1.5g×10days	—	Alive
19	28	+	Carrier	none	SS	299				none	—	Observation
20	33	unknown	LA	fever, abdominal pain	ST	448	mono	5 ～ 10cm	+	1.5g×20days	—	Alive
21	45	−	LA	fever, abdominal pain	ST	445	mono	5 ～ 10cm	−	2.0g×20dyas	—	Alive
22	27	−	LA	fever	ST	355	mono	＜ 5cm	−	1.5g×10days	—	Alive
23	28	+	LA	fever, abdominal pain	ST	137	mono	＞ 10cm	+	1.5g×20days	Candida	Alive
24	38	+	LA	fever	ST	146	multi	＜ 5cm	+	1.5g×20days	—	Alive
25	31	+	LA	fever, abdominal pain	ST	272	mono	＜ 5cm	+	1.5g×20days	—	Alive
26	45	unknown	LA	fever, abdominal pain	ST	201	mono	＞ 10cm	−	2.0g×20days	Syphilis	Alive
27	43	unknown	LA	fever, diarrhea	ST	14	mono	＜ 5cm	+	1.0g×10days	—	Alive
28	70	unknown	LA	fever, abdominal pain	ST, SS	20	multi	＜ 5cm	−	2.0g×20days	TB, CMV encephalitis, Mycosepticaemia	Dead
29	42	+	LA + C	fever, abdominal pain, diarrhea	SS	159	multi	5 ～ 10cm	−	2.0g×10days	Candida	Alive
30	33	+	LA + C	fever, abdominal pain, diarrhea	SS	360	multi	5 ～ 10cm	+	2.0g×20days	Candida	Alive
31	46	+	LA + C	fever, diarrhea, bloody stool	SS	520	mono	5 ～ 10cm	−	0.75g×10days	—	Alive
32	38	+	LA + C	fever	ST, SS	45	multi	＞ 10cm	−	1.5g×20days	CMV retinitis, CMV enteritis	Alive
This case	37	+	LA + C	fever, abdominal pain, diarrhea	SS, ED	224	multi	＞ 10cm	−	1.5g×10days	Colonic perforation	Alive

C：Colitis　　ST：Serological test
LA：Liver abscess　　SS：Stool specimens
ED：Endoscopic diagnosis

Table 3 Reported cases of fulminant amoebic colitis with HIV infection

Author	Year	Age	Sex	Preoperative Diagnosis	Perforation Sites	Operation	Outcome
Koyama[8]	1999	50	M	Amoebic colitis	T	Simple closure	Dead
Asai[9]	2000	58	M	IBD	A, T	Right-hemicolectomy, Stoma	Dead
Adachi[10]	2004	48	M	Panperitonitis	A, T	Right-hemicolectomy, Stoma	Alive
Ojima[11]	2006	40	M	Residual abscess	C, S, R	Subtotal colectomy, stoma	Alive
Matsuoka[12]	2006	39	M	IBD	T	Right-hemicolectomy,	Alive
Arai[13]	2006	49	M	Sigmo-rectal necrosis	S, R	Sigmoidectomy, ileo-cecal resection, stoma	Dead
Our case		37	M	Amoebic colitis	C	Stoma	Alive

IBD：Inflamatory bowel disease
C：Cecum, A：Ascending colon, T：Transverse Colon, S：Sigmoid colon, R：Rectum

メーバ性大腸炎」「HIV」「消化管穿孔」のキーワードを用い検索したかぎりでは，本邦におけるHIV感染に合併した劇症型アメーバ性大腸炎は，自験例も含めて7例であった(**Table 3**)[8)~13)]．全例男性であり3例に同性愛者との記載があった．全例で手術されたが救命できたのは自験例を含め4例，死亡率は43%であった．術前にHIVと診断された症例は2例中1例生存(50%)，診断されなかった症例は5例中3例生存(60%)と差は認めなかった．生存例では術前診断が不可能であっても，手術直後よりアメーバ性大腸炎を疑いメトロニダゾールを投与されている例が多かった（4例中3例)．一方，死亡例では大腸炎が重篤で広範囲に壊死を認める症例が多く，その結果切除範囲が大きかった（3例中2例)．

自験例が生存しえた理由として，①術前HIV，アメーバ性腸炎の診断が可能であり，発症早期よりメトロニダゾールの投与が開始されていた，②穿孔後すぐに手術が開始された，③穿孔部が1か所で大腸切除を行わず手術侵襲が軽度であったことなどが挙げられる．

現在，本邦におけるHIV感染者は増加傾向にあり，特に男性同性愛者間にその傾向が認められる．今後HIV感染に合併した劇症型アメーバ大腸炎が増加することが予想され，若年男性で非特異的な大腸炎を認めた場合，本症も念頭においた早期診断および治療が必要と思われた．

文　献

1) 厚生統計協会：国民衛生の動向．厚生統計協会，東京，2004，p4136—4138
2) 北野厚生，松本誉之，押谷伸英ほか：炎症性腸疾患　鑑別診断　アメーバ赤痢．胃と腸　**32**：481—487, 1997
3) 西脇巨記，本多弓尓，岸川博隆ほか：アメーバ赤痢による大腸穿孔の2例．日消外会誌　**30**：789—793, 1997
4) 高田季久：今日の日本の寄生虫症　その特徴と対策　赤痢アメーバ症．最新医　**44**：730—736, 1989
5) 西脇巨記，本多弓尓，田中宏紀ほか：アメーバ赤痢症例の検討　診断，治療及び外科的治療の必要性について．日臨外医会誌　**58**：2478—2482, 1997
6) 湯川寛夫，永野　篤，藤澤　順ほか：穿孔をきたした劇症型アメーバ大腸炎の1救命例．日臨外会誌　**64**：2211—2216, 2003
7) 野中暁子，冨尾　淳，濱邊祐一：注射用メトロニダゾールが奏功したHIV感染者での重症アメーバ赤痢の症例．治療学　**37**：106—109, 2003
8) 小山　敦，望月　徹，吉田竜介ほか：大腸穿孔をきたしたAIDS症例の1例．Ther Res **20**：3080—3083, 1999
9) 浅井秀司，滝　茂実，八木斎和ほか：HIV感染者に合併した壊死性アメーバ性大腸炎の1例．日消外会誌　**33**：1355, 2000
10) 安達実樹，坂川公一，須田一史ほか：アメーバ赤痢による汎発性腹膜炎をきたしたHIV陽性例．日腹部救急医会誌　**24**：395, 2004
11) 尾島英介，西村元一，酒井清祥ほか：HIV感染に合併した劇症型アメーバ性大腸炎の1救命例．日消誌　**103**：A870, 2006
12) 松岡二郎，守屋　聡，小島淳夫ほか：劇症型アメーバ大腸炎にメトロニダゾールが著効したHIV感染者の1例．日消外会誌　**39**：1356, 2006
13) 荒井武和，味村俊樹，安達実樹ほか：HIV感染に

合併した劇症型アメーバ性大腸炎の1例．日腹部　救急医会誌　26：91―95, 2006

Fulminant Amoebic Colitis Associated with HIV Infection；Report of A Case

Satoshi Ishiyama, Koji Tsuruta, Satoshi Takeichi,
Keiichi Takahashi, Masae Mori*, Akifumi Imamura*,
Akihiko Suganuma*, Atsushi Ajisawa* and Masayoshi Negishi*
Department of Surgery and Department of Infectious Diseases*, Tokyo Metropolitan Komagome Hospital

A 37 year-old homosexual man admitted to our hospital with right lower abdominal pain and severe diarrhea in April 2002. Colonoscopy revealed extensive mucosal necrosis of the colon and rectum, and abdominal CT revealed multiple liver abscesses. As the serum test for anti-amoebic antibody was positive, we suspected amoebic colitis and amoebic liver abscesses. The patient was in a pre-immunodeficiency state, with a CD4 lymphocyte count of 220/ul. The abdominal pain suddenly worsened on the day after the admission, and a CT revealed free air in the abdominal cavity and massive ascites. An emergency operation was performed under the suspected diagnosis of colonic perforation caused by fulminant amoebic colitis. We recognized a perforation in the cecum, and a cecostomy was carried out at the site of this perforation. One year later, the cecostomy was closed. The incidence of amoebic colitis associated with HIV infection has been increasing in Japan during the last ten years. We wish to emphasize the importance of early diagnosis and proper treatment to prevent fulminant amoebiasis and death.

Key words：amoebic colitis, HIV, perforation

〔Jpn J Gastroenterol Surg 41：135―140, 2008〕

Reprint requests：Satoshi Ishiyama　Department of Surgery, The Jikei University School of Medicine
3-25-8 Nishi-Shinbashi, Minato-ku, 105-8461 JAPAN

Accepted：June 27, 2007

©2008 The Japanese Society of Gastroenterological Surgery　Journal Web Site：http://www.jsgs.or.jp/journal/