日消外会誌　41（1）：141～145，2008年

症例報告

動静脈奇形に起因した左側結腸腸間膜静脈瘤の腹腔内破裂の１例

揖斐厚生病院外科

名和　正人　　土屋　十次　　立花　　進　　北村　文近
熊澤伊和生　　川越　　肇　　松井　康司

症例は38歳の女性で，腹痛にて受診した．腹部は膨満しショック状態であった．造影CTにて腹腔内に多量の血液貯留と腸間膜内に拡張した血管を認めた．3DCT angiographyでは骨盤腔内に動静脈奇形と考えられた異常血管を介した血流シャントを認め，これより左側結腸に沿うように発達した静脈瘤を認め門脈へと流入していた．動静脈奇形本体あるいはそれに続発した静脈瘤の腹腔内破裂と診断し開腹術を施行した．開腹するとＳ状結腸腸間膜内の静脈瘤より動脈性の出血を認めた．止血に難渋したが出血部位に流出入する血管を腸間膜ごと集束結紮して止血しえた．術後の腸管虚血や狭窄を考慮し，横行結腸に人工肛門を造設し手術終了した．術後に動脈造影検査を施行したがこの時点では動静脈奇形は認めなかった．本症例では動静脈奇形の血流が結腸辺縁静脈に直接流出したことで静脈瘤が形成され，圧に耐えられなくなった静脈瘤が腹腔内へと破裂したと推測された．

はじめに

腸間膜静脈瘤のほとんどが門脈圧亢進症に起因し，その破裂は下血の原因となり，またまれではあるが腹腔内出血を来した症例の報告もみられる．今回，我々は腸間膜内の動静脈奇形に起因した腸間膜静脈瘤が腹腔内に破裂，大量出血をきたしショック状態に陥るも緊急手術にて救命しえた1例を経験した．我々が検索しえた範囲では同様な病態を来した症例の報告はなく極めてまれと考えられたので，本症例の病態推測を加え報告する．

症　　例

症例：38歳，女性

主訴：下腹部痛

既往歴：11歳，急性虫垂炎．

現病歴：2005年11月朝，誘因なく発症した腹痛のため近医を受診した．急性胃炎の診断にて胃薬を内服するも症状増悪するため同日夜に当院を救急受診した．

入院時現症：体温35.4℃，血圧82/30mmHg，脈拍137回/分，整．意識清明．顔面蒼白で眼瞼結膜に貧血を認めた．結膜黄染なし．腹部は全体に膨満し下腹部に圧痛を認めたが腹膜刺激症状はみられなかった．また，吐下血は認めなかった．

入院時検査所見：高度の貧血および白血球の軽度上昇を認めた．肝機能値は正常でウイルスマーカー陰性であった（Table 1）．

Table 1　Blood examination and laboratory data on admission

WBC	12,200 /μl	T.B.	0.3 mg/dl
RBC	270×10⁴ /μl	D.B	0.1 mg/dl
Hb	5.8 g/dl	T.P.	5.6 mg/dl
Ht	19.5 %	Alb	2.9 mg/dl
Plt	20.8×10⁴ /μl	Cr	0.74 mg/dl
PT	27.0 sec	BUN	18.8 mg/dl
APTT	12.1 sec	Na	138 mEq/l
CRP	0.06 mg/dl	K	3.7 mEq/l
AST	14 IU/l	Cl	109 mEq/l
ALT	12 IU/l	Amy	29 IU/l
LDH	250 IU/l	HBs Ag	(－)
ALP	125 IU/l	HBs Ab	(－)
ChE	185 IU/l	HCV Ab	(－)
γ-GTP	10 IU/l	hCG	(－)
CPK	18 IU/l		

＜2007年6月27日受理＞別刷請求先：名和　正人
〒501-0619　揖斐郡揖斐川町三輪2547―4　揖斐厚生病院外科

Fig. 1　Enhanced CT showed retention of large amount of fluid in the abdominal cavity, markedly dilated vessels in mesocolon(arrow)and abnormal vessels in pelvic cavity(arrow head).

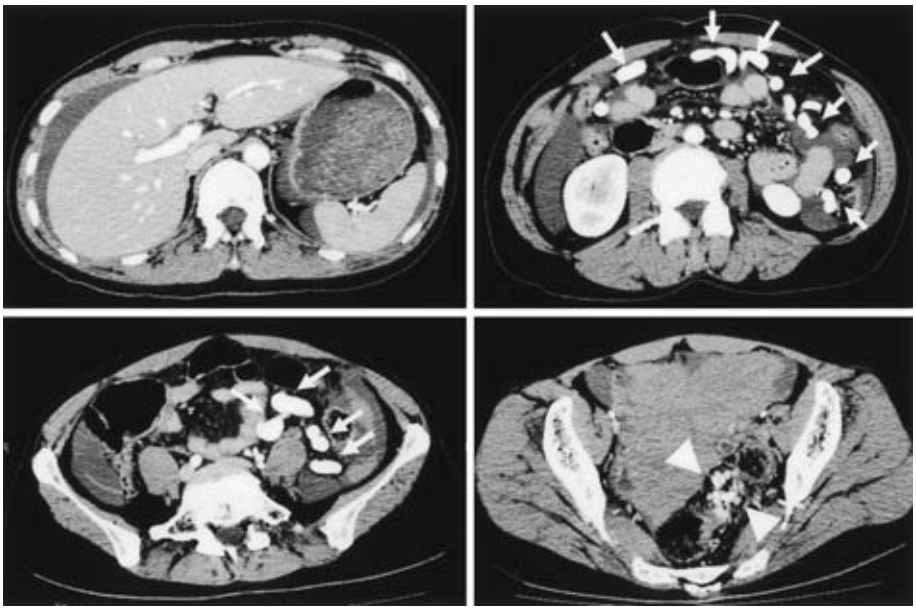

腹部CT所見：骨盤腔から上腹部に大量の液体の貯留を認めた．大動脈瘤破裂，子宮外妊娠，肝臓の硬変性変化，脾腫の所見は認めなかった．造影像にて，骨盤腔から上腹部にかけて著明に拡張した血管がみられた（**Fig. 1**）．この血管の走行を把握するために3DCT angiographyを作成した．

3DCT angiography所見：動脈相にて左側結腸間膜内を走行し門脈へと至る著明に拡張した血管像を認めた．この血管は末梢側の骨盤腔内にて下腸間膜動脈（inferior mesenteric artery；以下，IMA）の分枝と思われる動脈と異常血管を介して連続していた（**Fig. 2**）．

以上の所見より，IMA領域の動静脈奇形(arterio-venous malformation；以下，AVM)そのものの，あるいはそれに続発した静脈瘤の腹腔内への破裂と診断した．輸血にて全身状態の改善を図った後に緊急開腹術を施行した．

手術所見：腹腔内には多量の血液の貯留を認めた．静脈瘤は左側結腸に沿って腸管より1cm離れた腸間膜内に存在したため辺縁静脈由来と考えられた．S状結腸直腸寄りの静脈瘤が破裂しており，同部より動脈性の出血を認めた．止血を試みたがその壁が非常に脆弱なため同部に操作を加えると瘤の壁が容易に裂け出血が助長された．腸間膜を受動した後に出血部を取り囲むように同部より2cm程度離れた部位の腸間膜を2cm幅ずつに集束結紮することで止血しえた．その後，支配領域の腸管の色調変化を観察したが変化はみられなかったが遅発性の腸管壊死，狭窄を考慮し横行結腸に双孔性の人工肛門を作成し手術を終了した．術中出血量6,400ml，濃厚赤血球21単位の輸血を要した．

術後経過：出血性のDICを発症したが抗DIC療法で改善した．全身状態が改善した第10病日目に血管造影検査を施行した．腹腔，上腸間膜，腸骨動脈から造影したがAVMは認めなかった．なお，この患者はIMAが上腸間膜動脈より分岐する形態であった(**Fig. 3**)．術後1か月後に人工肛門より肛門側の大腸に虚血性変化や狭窄がないことを確認後，人工肛門閉鎖術を行い，その3週後に退院した．

術後6か月の時点で3DCT angiographyを再施行した．すると，この時点でもAVMの再発は認めなかったが左側結腸辺縁静脈の血管径は以前

Fig. 2 3DCT angiography in arterial phase showed markedly dilated vessels in the left mesocolon (△) starting where the branch of the IMA (□) intervened between the artery and varices in pelvic cavity and entered the portal vein (◎). ☆= AVM

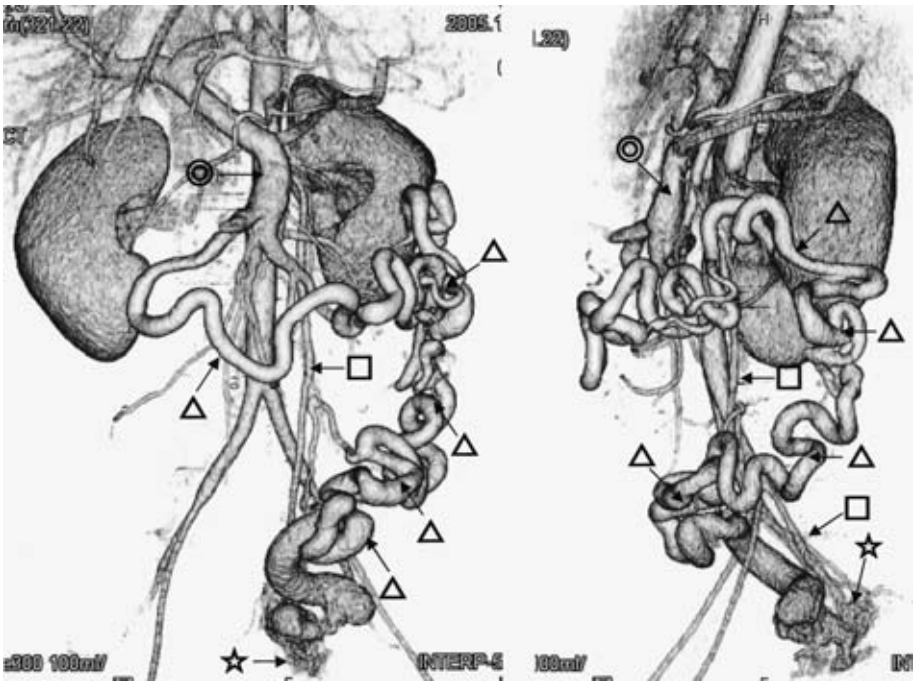

Fig. 3 Post operative angiography enhanced from SMA (a) and iliac artery (b) demonstrated no existence of AVM in mesocolon.

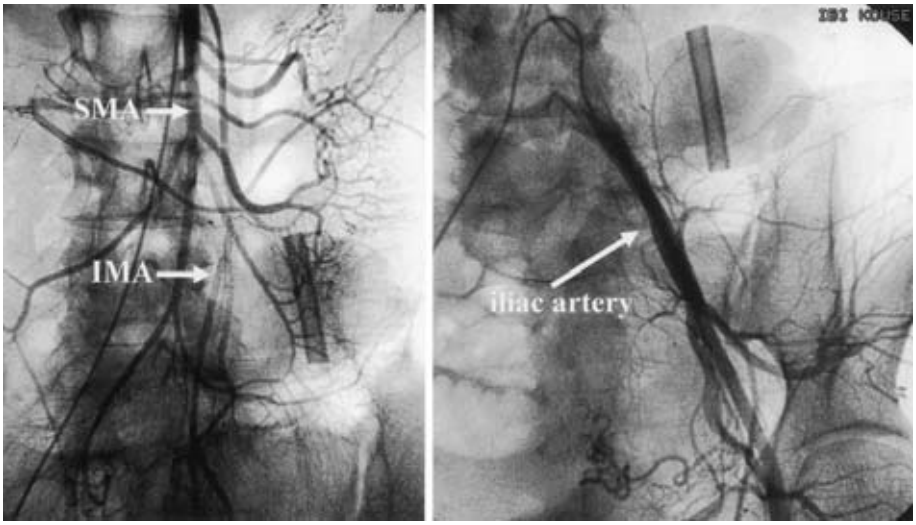

に比し明らかに縮小していた．また，下腸間膜静脈（inferior mesenteric vein；以下，IMV）の血流が回復していた（**Fig. 4**）．

現時点で術後1年が経過したが，下血や貧血の進行等はなく順調に経過している．

考　察

腸間膜静脈瘤の多くは肝硬変症による門脈圧亢進に起因するが，まれに腸間膜静脈の血栓や腫瘍

浸潤などによる閉塞，腹部手術・外傷などを起因とすることもある[1)~3)]．いずれも消化管内に破裂し吐下血で発症することが多いが，腹腔内や後腹膜腔へ破裂した症例の報告もごくまれに見られる[4)5)]．一方，消化管AVMは粘膜固有層において動脈と静脈が正常の毛細血管ではなくnidusと呼ばれる拡張，屈曲，蛇行した異常血管を介して交通するものと定義され，反復性の消化管出血の原因としてまれに遭遇する疾患である[6)]．消化管AVMは食道から大腸に至る消化管のあらゆる部位に認められるが，結腸報告例ではおもに右半結腸，下行結腸，S状結腸の順に多い[6)]．成因として，先天的なもの，腸管内圧の一過性の上昇や腸管運動の退行変化にて動静脈吻合を来すことがあげられるが，完全には解明されていない[7)8)]．

本症例では腸間膜静脈瘤とAVMの二つの病態が同時に認められており，その発症機序としてAVMが形成されたことによって毛細血管を介さない血流が結腸辺縁静脈に直接流出したことで高圧となった結果静脈瘤を形成し，さらには高圧に耐えられなくなった静脈瘤が腹腔内へ破裂したものと考えられた[9)]．術前の3DCT angiographyでIMVが描出されなかったことから，発症機序にIMVの閉塞による結腸辺縁静脈のさらなる高圧化の関与も推測できたが，術後の3DCT angiographyでIMVの血流が回復していたことからIMVの閉塞はなかったものと考えられた．なお，術前の3DCT angiographyでIMVが描出されなかったのはAVMが直接に辺縁静脈に流出することで相対的にIMVの血流が減少していたことによると考えられた．

医学中央雑誌にて1983年から2005年の間で「AVM」,「腹腔内出血」,「腸間膜静脈瘤」などをキーワードに文献検索したが本症例と同様な病態は存在せず極めてまれな症例であったと考えられた．

前述のように腸間膜静脈瘤腹腔内破裂の症例報告は少なくその標準治療はない．手術以外の止血法としてinterventional radiology手技を駆使しての止血があげられるが本症例では血管の走行異常のためにAVMまでの到達が困難であったこと，たとえ到達できたとしても本症例ではAVMからの出血ではなく，それに続発した静脈瘤からの出血だったためAVMの塞栓だけでは静脈瘤の完全止血は困難であったと考えられた．しかし，多少の出血抑制効果が期待できることやより正確な術前診断が可能であることから状態が安定し時間的余裕があるならinterventional radiology手技を先行させるのも一手であった．

Fig. 4　3D-CT angiography in 6 months post operation showed no existence of AVM in the mesocolon, reduction of size of marginal vein (△) of the left side colon and recovery of blood flow of the IMV (◆).

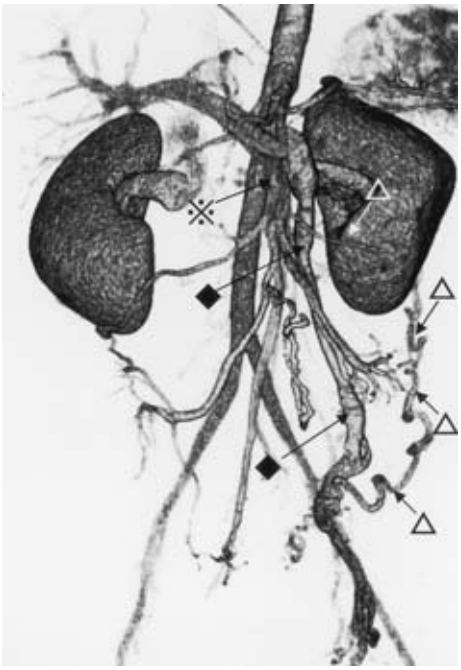

本症例では術中に肉眼的に腸管の虚血がなかったことを確認したため腸切除を施行しなかったが，今後の再発のリスクや原因検索のため，状態が安定していたならばAVM部を含めた腸間膜および腸切除が最善であっただろう．また，術後の血管造影や3DCT angiographyでAVMが消失し，辺縁静脈の拡張が縮小したのは術操作にて拡張静脈をAVM近くの根部で結紮したか，nidusに流入するIMAの末梢枝自体を結紮したためと考えられた．なお，それにもかかわらず腸管が壊死に至らなかったのは，左結腸や中結腸動脈から

の血流が維持されたためだと考えられた．

今後，手術操作によって遮断されていたAVMへの血流が回復し腸間膜静脈瘤が再形成され，その破裂の危険性もある．このため，今後も定期的に3DCT angiographyを施行し，それらが確認されたならば血管造影を追加し，必要に応じて腸間膜を含めた腸管切除を施行する予定である．

なお，本論文の要旨は第61回日本消化器外科学会総会（2006年7月，横浜）にて発表した．

文　献

1）関山達也，荒牧琢己：腸間膜静脈瘤．別冊　日本臨床　領域別症候群シリーズ11．日本臨床社，大阪，1996，p229―232
2）岩本恒典，西山勝彦，中村昭光ほか：小腸切除後に門脈圧亢進症状を呈した上腸間膜動静脈廻の1例．日臨外医会誌　48：1714―1719, 1987
3）岩嵜友視，井上芳徳，菅野範英ほか：医原性下腸間膜動静脈廻の1治療例．日血管外会誌　14：597―600, 2005
4）日暮愛一郎，岩村道憲，岡本好司：腹腔内出血を来した腸間膜静脈瘤の1例．手術　58：1503―1506, 2004
5）上辻章二，岡本真司，山村　学ほか：後腹膜静脈瘤破裂による腹腔内出血の1例．日消外会誌　24：2070―2074, 1991
6）渡邊昌彦，寺本龍生，北島政樹：腸間膜動静脈奇形．臨消内科　10：509―513, 1995
7）金澤秀次，松木　充，可児弘行ほか：3D-CT arteriographyが診断・治療方針の決定に有用であった右結腸動静脈廻を合併した動静脈奇形の1例．臨放　48：976―979, 2003
8）東原秀行，岡崎正敏，木村史郎：下部消化管の動静脈奇形の画像診断とIVR．臨画像　18：1318―1324, 2002
9）黒木聖子，北川晋二，中島力哉ほか：左側結腸静脈瘤の一例．日本医放会誌　61：42―44, 2001

A Case of Intraabdominal Mesenteric Varice Rapture Due to Mesenteric ArterioVenous Malformation

Masahito Nawa, Juji Tsuchiya, Susumu Tachibana, Fumichika Kitamura,
Iwao Kumazawa, Hajime Kawagoe and Koji Matsui
Department of Surgery, Ibi Kousei Hospital

A 38-year-old woman admitted for sudden lower abdominal pain with severe anemia was found in abdominal computed tomography (CT) to have retained large amounts of fluid in the abdominal cavity and to have markedly dilated mesocolon vessels. 3DCT angiography showed markedly dilated vessels in the left mesocolon, starting where the branch of the IMA intervened between the artery and varices in the pelvic cavity and entered the portal vein. Under a diagnosis of rupture of AVM or mesenteric varices, we conducted surgery. At laparatomy, we found severe bleeding from varices in the mesocolon, we stopped bleeding, ligating the mesocolon at the bleeding site with transfixing sutures. And we made transverse colostomy to prevent postoperative ischemic change or stenosis of the colon. Post operative angiography enhanced from SMA and iliac artery showed no AVM in the mesocolon. We assumed that a mesenteric varice was made due to blood flow from the AVM was flowed directly to the marginal vein of the left colon and eventually vaices was ruptured in the abdominal cavity.

Key words：mesenteric varice, arteriovenous malformation

〔Jpn J Gastroenterol Surg 41：141―145, 2008〕

Reprint requests：Masahito Nawa　Department of Surgery, Ibi Kousei Hospital
2547-4 Miwa, Ibigawa-cho, Ibi-gun, 501-0619 JAPAN

Accepted：June 27, 2007

©2008 The Japanese Society of Gastroenterological Surgery　Journal Web Site：http://www.jsgs.or.jp/journal/