日消外会誌　41（1）：146～151，2008年

症例報告

術前CTで診断し緊急開腹手術で救命しえた特発性中結腸動脈瘤破裂の1例

大田原赤十字病院外科

小熊　潤也　　青木　真彦　　細田　　桂　　城戸　　啓
夏　　錦言　　田村　　光　　雨宮　　哲

62歳の男性で，上腹部痛を主訴に当院を受診した．腹部CTで腹腔内液体貯留および横行結腸間膜内の血腫の所見があり，中結腸動脈瘤破裂による腹腔内出血を疑ったが，明らかな造影剤の腹腔内への漏出はなく，vital signも安定していたため，厳重に経過観察していた．入院後血圧低下，意識混濁を認め，再度CTを施行したところ，血腫の増大を来し，中結腸動脈瘤破裂による出血性ショックと診断し，緊急手術を施行した．出血源が中結腸動脈左枝の動脈瘤破裂であることを確認し，同血管を結紮，切離した．さらに，その支配領域である横行結腸左側を部分切除した．その後，その支配領域である横行結腸左側の色調変化を認めたため，横行結腸部分切除術を行い，さらに回腸人工肛門造設術も行い，吻合部の安静を図った．術後は経過良好であった．術前の造影CTで動脈瘤の存在を確認できたため，開腹時も速やかに止血処置ができ救命しえたと考える．

はじめに

腹部内臓動脈瘤は比較的まれな疾患で，多くは他病変の検索のための血管造影検査により偶然発見されるか，突発的な破裂により発症し腹腔内出血などで術中に診断されることが大部分である．しかも，いったん破裂し出血を来せば急速に致死的状態に陥ることもある重篤な疾患である．今回，我々は腹部内臓動脈瘤のなかでもまれな中結腸動脈瘤の破裂をCTにて診断し，緊急手術で救命しえた症例を経験したので，若干の文献的考察を加え報告する．

症　　例

患者：62歳，男性

主訴：上腹部痛

既往歴：15歳時に急性虫垂炎，50歳時に内痔核に対しそれぞれ手術を施行した．

家族歴：特記すべきことなし．

現病歴：上腹部痛を自覚し，近医を受診した．腹部超音波検査で腹水貯留を指摘され，精査加療目的で当院紹介受診した．

入院時検査所見：WBC 17,400/ml，CRP 7.57 mg/dlと炎症反応の増加を認め，Hb 11.4g/dl，Ht 34.1％と軽度の貧血を認めた（**Table 1**）．

入院時現症：身長　157cm，体重38kg，血圧104/70mmHg，脈拍112回/分，体温36.8℃，SpO_2 99％（room air），右上腹部に軽度の圧痛を認めたが，反跳痛はなかった．

Table 1　Laboratory data on admission

WBC	17,400 /mm^3	TP	6.3 g/dl
RBC	383×10^4 /mm^3	TB	0.3 mg/dl
Hb	11.4 g/dl	AST	19 IU/*l*
Ht	34.1 %	ALT	15 IU/*l*
Plt	24.5×10^4 /mm^3	LDH	179 IU/*l*
		Na	135 mEq/*l*
PT	81.9 %	K	3.6 mEq/*l*
APTT	27.3 sec	Cl	104 mEq/*l*
		BUN	18.3 mg/dl
		Cr	1.3 mg/dl
		CRP	7.57 mg/dl

＜2007年6月27日受理＞別刷請求先：小熊　潤也
〒324-8686　大田原市住吉町2―7―3　大田原赤十字病院外科

Fig. 1 Abdominal computed tomography (CT) scan on admission : The second branch of middle colic artery was dilated (long arrow), and the fluid collection in the abdominal cavity and hematoma in the mesenterium of transverse colon were found (short arrow).

Fig. 2 The findings of abdominal 3D-CT scan on admission : The second branch of middle colic artery was dilated (arrow).

腹部CT所見(入院時)：腹腔内液体貯留および横行結腸間膜内の血腫の所見があり，また中結腸動脈2次分枝の拡張を認め，中結腸動脈瘤破裂による腹腔内出血を疑った（**Fig. 1，2**）.

入院後経過：しばらく症状，vital signとも安定しており経過観察していたが，入院して約6時間後に血圧低下，意識混濁および著明な貧血の進行を認め，ショック状態となった．気道確保後人工呼吸器を装着し，ショックに対する治療を行った．血圧が安定したところで再度CTを施行したところ，腹腔内血腫が増大していたため（**Fig. 3**），中結腸動脈瘤再破裂による出血性ショックと診断し，緊急手術を行った.

手術所見：腹腔内には多量の血腫の貯留を認め，これを除去して出血源が中結腸動脈左枝の動脈瘤破裂であることを確認した．まず，止血目的で左枝根部を結紮，切離した．その後，その支配領域である横行結腸左側の血流障害によると思われる色調変化を認めたため，横行結腸部分切除術を行った．さらに，緊急手術であったため，回腸人工肛門造設術も行い，吻合部の安静を図った.

病理組織学的検査所見：切除した中結腸動脈左枝は瘤様に拡張し（**Fig. 4**），破裂，出血および血栓の付着を認め，動脈瘤の部位に一致して内弾性板の断裂を認めた（**Fig. 5**）.

Fig. 3 Abdominal CT scan after a suddenly turn for the worse showed the increase of fluid in the abdominal cavity. So we diagnosed as hemorrhagic shock by rupture of aneurysm in middle colic artery.

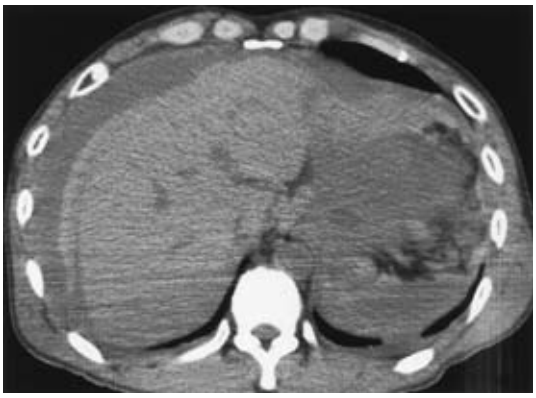

術後経過：術後約14か月経過した現在も再出血の兆候はなく，経過良好である.

考　察

腹部内臓動脈瘤は比較的まれな疾患であり，その中でも脾動脈瘤が過半数を占め，肝動脈，上腸

Fig. 4　Resected specimen：The left branch of middle colic artery which was dilated knobbily was found（arrow）.



Fig. 5　Histopathological finding：The left branch of middle colic artery was dilated knobbily. Rupture, hemorrhage and thrombi were found around this（HE. ×40）（a）. Internal elastic laminae of artery was split（arrow）（Victoria blue-HE. ×200）（b）. It was difficult to decide it for true or larvate aneurysm because it was already ruptured.

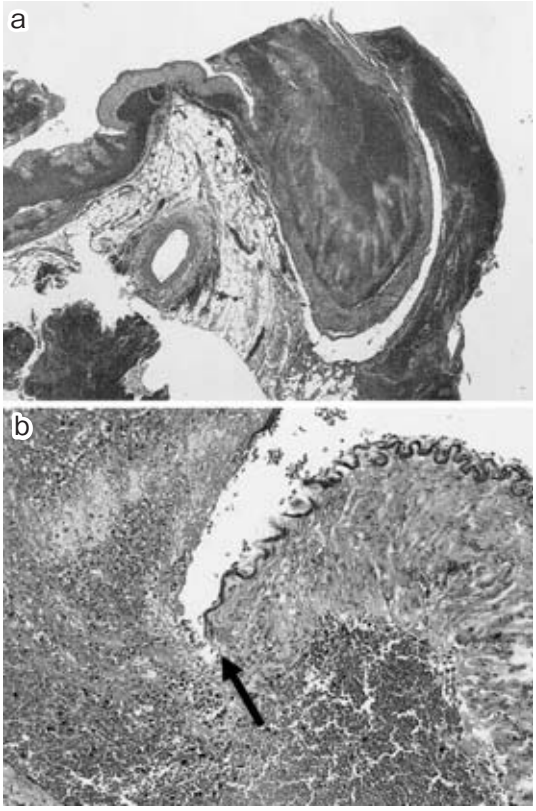

間膜動脈がこれに次ぎ，中結腸動脈瘤はわずか0.3%との報告がある[1]．1986年から2006年まで「中結腸動脈瘤破裂」をキーワードとして医学中央雑誌で検索したかぎりでは，本邦で現在まで自験例を含め31例が報告されているに過ぎない（**Table 2**）.

腹部内臓動脈瘤の成因は，1）動脈硬化性，2）感染性，3）外傷性，4）先天性，5）その他，などに分けられ[2]，頻度としては動脈硬化によるものが多いが[3]，腹部打撲などの外傷性に仮性動脈瘤を形成したとの報告もある[4]．また，Marfan症候群や皮膚筋炎などの膠原病に合併した中膜壊死も本疾患の成因として挙げられる．さらに，1976年にSlavinら[5]によりsegmental arterial mediolysis（SAM）の概念が提唱され，腹部内臓動脈瘤の原因の一つとされている．発生機序として分節性に中膜融解が起こり，解離性動脈瘤が形成され，しばしば多発し高率に破裂するとされている．自験例の病理組織標本ではこのような所見は認めなかった．また，形態学的には，1）仮性，2）真性，3）解離性にわけられる[6]．本症例は，腹部打撲などの既往はなく，基礎疾患も有せず，また組織学的に明らかな動脈硬化所見もなく原因不明である．また，病理組織学的には内弾性板の断裂を認めたが，すでに破裂後の状態であるため真性，仮性の判別は困難であった．

本疾患の転帰は，本邦での死亡例は自験例を含め31例中1例のみで[7]，死亡率は3.2%と予後は比較的良好である．一般に，腹部内臓動脈瘤は破裂すると予後不良であり，死亡率は脾動脈瘤破裂で25%，肝動脈瘤破裂で35%，膵十二指腸動脈瘤破裂で50%と高い死亡率となっている[8]．中結腸動脈は脾動脈や肝動脈に比べ血流が少ないこと，解剖学的に手術操作がしやすいなどの要因で本疾患は他の内臓動脈瘤に比べ予後がよいとする報告もある[9]．

本疾患は破裂してはじめて症状が出現し，診断，治療がなされる例がほとんどで，治療前にショック状態を呈していた症例は自験例を含め31例中21例（67.7%）であった．また，治療前に診断しえ

Table 2 Reported cases of spontaneously ruptured aneurysm of the middle colic artery in Japan

Author/Year	Age	Sex	Shock	Treatment	Prognosis
Yuzawa/1984	52	M	−	Rt-hemicolectomy	alive
Kataoka/1984	51	M	+	Aneurysmectomy	alive
Miyaji/1985	46	F	+	Transverscolectomy	alive
Same above	56	M	+	Transverscolectomy	alive
Matsushita/1986	52	M	+	Rt-hemicolectomy	alive
Asada/1986	60	F	+	Transverscolectomy	alive
Matsuyama/1986	53	M	−	Transverscolectomy	alive
Ohe/1988	48	M	+	Transverscolectomy	alive
Sato/1988	55	M	+	Aneurysmectomy	alive
Same above	59	M	+	Aneurysmectomy	alive
Fukumoto/1988	54	M	+	Ligation	alive
Hayashi/1989	52	M	+	Transverscolectomy	alive
Soeda/1989	46	F	+	Suturing	alive
Boku/1990	76	M	+	Aneurysmectomy	death
Ueno/1992	42	M	−	Rt-hemicolectomy	alive
Morii/1992	68	M	−	Aneurysmectomy	alive
Naito/1995	69	F	−	TAE	alive
Niwa/1997	60	M	−	Aneurysmectomy	alive
Sakano/1997	65	F	−	Aneurysmectomy	alive
Tani/1998	44	F	+	Aneurysmectomy	alive
Yoshida/1999	57	M	+	Rt-hemicolectomy	alive
Same above	44	M	+	Aneurysmectomy	alive
Sawaki/1999	71	M	−	TAE	alive
Sato/2001	68	M	+	Aneurysmectomy	alive
Matsuo/2001	68	M	−	Aneurysmectomy	alive
Toyonaga/2002	73	M	+	TAE	alive
Morishima/2004	53	M	+	Ligation	alive
Kawashima/2004	49	M	−	Lt-hemicolectomy	alive
Shirai/2004	64	F	+	TAE	alive
Shimura/2005	56	M	+	Transverscolectomy	alive
Our case	62	M	+	Transverscolectomy	alive

たのは自験例を含め31例中16例(51.6%)で，自験例を除く15例は血管造影検査により確定診断された[7]. その他の症例は原因不明の腹腔内出血に対し緊急開腹手術を施行し，術中に診断される例が多い. 一方で, 内臓動脈瘤に対するCTの有用性も報告されており[10)11)], 本疾患を疑った際にはまず第1に施行すべきである．さらに，全身状態が許せば血管造影検査も施行したほうがよいと考える．自験例は腹痛を主訴として来院した時点で施行した造影CTで確定診断が得られた．再破裂した時点ではショック状態に陥っていたため，より確実な止血法として緊急手術を選択したが，すでに術前の造影CTで中結腸動脈瘤の存在を確認できていたため，開腹時も多量の腹腔内血腫の中，速やかに止血処置ができ救命しえたと考える．しかし，すでに一旦破裂していたにもかかわらず，ショック状態になるまで経過観察してしまったことについては，反省すべき点である．

本疾患に対する治療法については一定の見解が得られていない．動脈塞栓術か外科的手術か，また手術の場合は瘤切除のみか結腸切除が必要かについては個々の症例に対し主治医の判断で選択されているのが現状である．最近の報告例ではほとんど血管造影検査により確定診断がなされており，それに引き続き治療に移行できることから，まず動脈塞栓術による治療を選択すべきとの報告

もある[12]．一方で，動脈塞栓後は血流障害による腸管虚血で結局外科的手術が必要となることが多いため，動脈塞栓術は手術に至るまでの患者の全身状態の改善と安定を図るものと位置づける報告もある[13]．本邦の報告例での治療法の内訳は，結腸切除13例，動脈瘤切除11例，動脈塞栓術4例，その他3例であり，横行結腸を切除している症例が多い．これは破裂後の緊急手術がほとんどであるためと思われるが，横行結腸を温存するためには破裂する以前に確定診断をつけ瘤切除を行うことが重要との報告もある[14]．本症例も動脈瘤の再破裂によりショック状態に陥った時点で緊急手術となり結腸切除の必要があったことから考えても，破裂の有無に関わらず，動脈瘤の診断がつきしだい早急な手術が必要ではないかと考える．

文　献

1) Deterling RA：Aneurysm of the visceral arteries. J Cardiovasc Surg **12**：309―322, 1971
2) 大江　大，岩見大二，菅原　浩ほか：中結腸動脈瘤破裂の1例．日消外会誌　**21**：957―960, 1988
3) 吉村高尚：右結腸動脈瘤破裂による後腹膜血腫の1例．日腹部救急医会誌　**22**：673―676, 2002
4) 吉田一典，光野正人，木曽光則ほか：腹部内臓動脈瘤破裂の5治験例．手術　**53**：551―554, 1999
5) Slavin RE, Gonzales-Vitale JC：Segmental medi-olytic arteries；a clinical pathologic study. Lab Invest **35**：23―29, 1976
6) 谷　直樹，國嶋　憲，加藤　誠ほか：中結腸動脈瘤破裂の1例．日臨外会誌　**59**：1577―1580, 1998
7) 志村国彦，松下啓二，島田　良ほか：中結腸動脈瘤破裂の1例．日臨外会誌　**66**：2500―2504, 2005
8) Stanley JC, Wakefield TW, Graham LM et al：Clinical importance and management of splanchnic artery aneurysms. J Vasc Surg **3**：836―840, 1986
9) 丹羽篤朗，三井敬盛，森山　悟ほか：多発腹部内臓動脈瘤で中結腸動脈瘤破裂を生じた1例．日消外会誌　**30**：1962―1966, 1997
10) Lavoipierre AM, Veller ID：Gastroepiploic artery pseudoaneurysm as a cause of abdominal apoplexy. Role of CT scanning. Australas Radiol **28**：23―25, 1984
11) 磯部義憲，上野恵子，大坪穀人ほか：腹部消化器領域の動脈瘤．臨画像　**7**：70―77, 1991
12) 盛島祐次，久高　学，山城和也ほか：緊急開腹術で救命した特発性中結腸動脈瘤破裂の1例．日臨外会誌　**65**：919―923, 2004
13) 上野恵子，磯部義憲，竹並和之ほか：右胃大網動脈瘤，中結腸動脈瘤破裂の2治験例．腹部救急診療の進歩　**12**：117―121, 1992
14) 朝田農夫雄，佐々木喜一，長堀順二ほか：中結腸動脈瘤破裂による腹腔内出血をきたした1例．消外　**9**：1433―1445, 1986

A Case of Spontaneously Ruptured Aneurysm of the Middle Colic Artery which was diagnosed by Preoperative Computed Tomography Successfully treated by an Emergency Surgery

Junya Oguma, Masahiko Aoki, Kei Hosoda, Hiromu Kido,
Kingen Natsu, Hikaru Tamura and Tetsu Amemiya
Department of Surgery, Ohtawara Red cross Hospital

A 62-year-old man reporting upper abdominal pain and found in abdominal ultrasonography to have fluid collection was further found in abdominal computed tomography（CT）to have the second branch of the middle colic artery was dilated with fluid collecting in the abdominal cavity. Although we suspected hemorrhage due to the rupture of an aneurysm in the middle colic artery, no contrast medium leaked into the abdominal cavity and his vital signs were stable, so we followed a strict conservative strategy. After admission, his blood pressure suddenly fell, however, and he became unconscius. Abdominal CT conducted again showed that hematoma in the abdominal cavity increased. We diagnosed hemorrhagic shock due to aneurysm rupture in the middle colic artery necessitately emergency surgery. We confirmed that the origin of the hemorrhage was an aneurysm in the second branch of the middle colic artery, which we ligated and cut. We also segmentally resected the left side of transverse colon fed by this artery, because colonic wall of this area looked pale gradually. Finally, We performed ileostomy. The postoperative course was uneventful. Because we could confirm the existence of the aneurysm in preoperative CT, we determined that emergency surgery would be appropriate in treating the great hematoma volume.

Key words：spontaneously ruptured aneurysm of the middle colic artery, hematoma in the mesenterium, emergency surgery

〔Jpn J Gastroenterol Surg 41：146—151, 2008〕

Reprint requests：Junya Oguma Department of Surgery, Otawara Red Cross Hospital
2-7-3 Sumiyoshi-cho, Ohtawara, 324-8686 JAPAN

Accepted：June 27, 2007

©2008 The Japanese Society of Gastroenterological Surgery Journal Web Site：http：//www.jsgs.or.jp/journal/