日消外会誌　41（1）：165～170，2008年

症例報告

たこつぼ型心筋症による術後心不全を合併した胃癌の１例

大道会森之宮病院外科

横井川規巨　　河野　桂太　　大沢　常秀

症例は84歳の女性で，上腹部の鈍痛を主訴に近医を受診し，上部消化管内視鏡検査にて胃幽門部に全周性の腫瘍を認め，スキルス型胃癌と診断され当院に紹介となった．手術は幽門側胃切除術＋Billroth II 法による再建を行った．術後経過は良好であったが術後23日目に入浴後に，38℃台の発熱，咳を認め胸水貯留，肺水腫による呼吸困難のため胸腔ドレーンを挿入し人工呼吸管理を行った．心エコーでは心尖部から前後壁にかけて広範囲にakinesisを呈していた．心電図ではV3，V4のST上昇，V1-V3でQSパターンを認め血清トロポニン値は陽性であり急性心筋梗塞による心不全と診断し，心不全に対する治療を開始した．その後，CKの上昇も認められず，2週間後の心エコーでは左室壁運動は正常化し“たこつぼ型”心筋症と考えられた．本疾患は多種のストレスとの関連が指摘されており外科医も認知すべき疾患と考えられたので報告する．

はじめに

たこつぼ型心筋症は，急性心筋梗塞に類似した胸部症状や心電図変化を呈し，急性期には左室心尖部を中心に広範囲に及ぶ壁運動の低下が認められるが，冠動脈造影では狭窄や閉塞は見られず，その心収縮異常は数日から数週で改善するまれな疾患である[1]．今回，我々は胃癌術後にたこつぼ型心筋症が見られた１例を経験したので報告する．

症　　例

患者：84歳，女性

主訴：上腹部鈍痛，下肢の腫脹

既往歴：79歳時に大腿骨頸部骨折にて人工骨頭置換術を施行．

家族歴：特記事項なし．

現病歴：2005年11月下旬より上腹部の鈍痛，食思不振，両側下肢の腫脹を認め近医受診し，上部消化管内視鏡検査にて胃癌を指摘され，精査・加療目的にて当科紹介となった．

入院時現症：身長150cm，　体重46kg（－2kg），体温36.2℃，血圧110/64mmHg，脈拍70回/分・整．発熱，貧血，黄疸は認めず．腹部は平坦であり圧痛は認めなかった．両側下腿に浮腫を認めた．

入院時血液検査所見：Alb 1.99g/dlの低アルブミン血症と，CEAは11.2ng/mlと上昇を認めたがCA19-9は8.3U/mと正常範囲内であった．貧血や電解質異常なく肝腎機能や心肺機能には問題なかった．心電図異常も認めなかった．

上部消化管内視鏡検査：胃幽門部に全周性に腫瘍が認められ，内視鏡の通過は不可能であった．腫瘍の生検結果はsignet ring cellであった（**Fig. 1**）．

腹部造影CT：胃幽門部の壁肥厚と所属リンパ節の腫脹，胆嚢と脾臓周囲に少量の腹水が認められた．明らかな肝転移は認められなかった（**Fig. 2**）．

術前の低アルブミン血症による腹水貯留，両側下腿の浮腫が認められたため，栄養改善目的にて高カロリー輸液，アルブミン製剤，ラシックスの投与により，　アルブミン値は2.42g/dlと改善し，腹水の消失，両側下腿の浮腫も改善したため，2006年１月に手術を施行した．

手術所見：胃角部から幽門輪まで全周性の壁肥厚を認め，リンパ節（No.5，6）は腫大していた．

＜2007年６月27日受理＞別刷請求先：横井川規巨
〒536-0025　大阪市城東区森之宮2―1―88　大道会森之宮病院外科

Fig. 1　Endoscopy revealed the tumor lesion at the pylorus.

Fig. 2　Enhanced CT showed wall thickness at the pylorus and revealed ascites in the abdominal cavity.

Fig. 3　Macroscopic pictures of the specimen showed Type 4 advanced cancer.

肝転移，腹膜播種，腹水は認められなかった．幽門側胃切除術を行った．

切除標本肉眼的検査所見：胃体下部から幽門にまで及ぶスキルス型の胃癌を認めた（**Fig. 3**）．

病理組織学的検査所見：組織学的診断はpor2，sci，se，n2，ly2，v1，PM(−)，DM(−)，リンパ節はNo.3，4d，5，6，7に転移が見られた．進行度はpT3，pN2，H0，P0，M0，Stage IIIBであった．

術翌日，脱水のためか心電図上，心房細動を認めたため，脱水の補正，ジギタリス製剤の投与により徐々に軽快した．その後，縫合不全などの合併症もなく経過は良好であったが，術後23日目に入浴後に全身倦怠感，咳，38℃台の発熱を認め，胸部単純X線検査では左肺炎像が認められた．血液検査所見ではWBC 12,000/mm^3，CRP 10.5mg/dlと上昇を認め，抗生剤の点滴加療を開始したが，同日夜に呼吸困難を認め胸部X線検査では左肺炎像は悪化しており，急性肺水腫と診断した．血液ガス検査ではO2 3Lマスク下でPaO2 93 mmHg，PaCO2 24mmHg，HCO3 16.4mEq/*l*，BE −6.1mEq/*l*と代謝性アシドーシスを認めた．胸部CTでは両側胸水の貯留，心電図では心房細動を認めたため，ラシックス，ジギタリス製剤の投与を行ったが，その後，胸水が増量したため胸腔ドレーンを挿入した．挿入直後に，さらに呼吸状態が悪化し，SaO2も90%と低値を示したため人工呼吸器による管理を開始した．

心電図検査所見：発症時の心電図ではV3，V4でST上昇が認められた（**Fig. 4**）．

心エコー検査所見：心尖部から左室前後壁にかけて広い範囲でakinesisを呈し左室内腔の拡大を認めた（**Fig. 5**）．左室駆出率は36%であった．血液検査ではトロポニンTが陽性であった．CPK 50 (CPK-MB 8) IU/*l*，GOT 40IU/*l*，LDH 300IU/*l*と心筋逸脱酵素は正常であった．心エコー検査所

Fig. 4 Electrocardiographic change. a：on admission b：during pneumonia（on POD-23） c：during ST elevation attack（POD-27） d：convalescent electrocardiograph（on POD-39）.

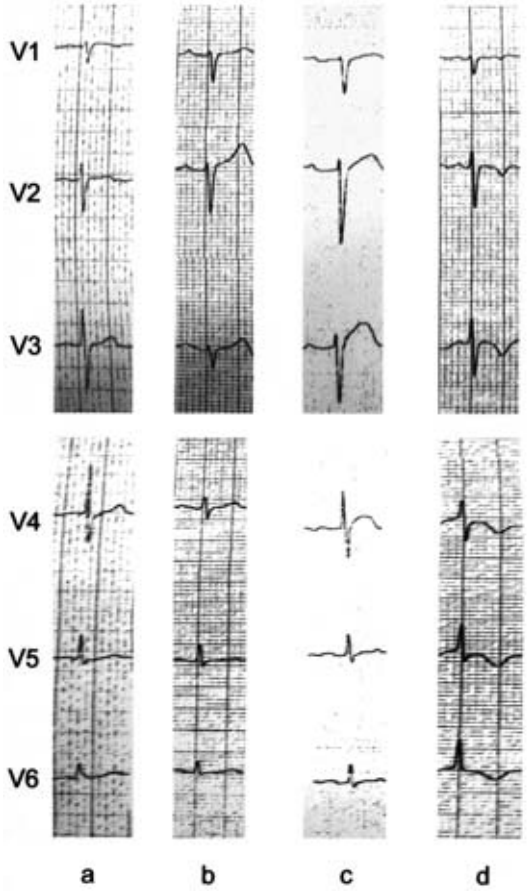

見からは広範囲な急性心筋梗塞症も疑われたため，循環器内科コンサルトしたが心電図上はST上昇がV3，V4のみであり，発症後数時間後の心筋逸脱酵素の上昇も認められなかったため，虚血とは別の原因による心筋障害の可能性が高いと考えて冠動脈造影は行わなかった．その後，肺水腫は徐々に改善し，胸水も減少し人工呼吸器による管理から離脱できた．発症から約2週間後の心エコーでは左室の壁運動は改善し，駆出率も71％にまでになった．心電図上はT波の陰性化は遷延していたが呼吸状態，血行動態は安定して経過した．以上の検査所見を総合して，今回の急性肺水腫および心不全はたこつぼ型心筋症によるものと診断した．発症より約2か月経過した後の心電図では，陰性T波はあるが心不全は治癒し，胸部症状は認めていない．

考　察

たこつぼ型心筋症は1990年に，佐藤ら[1]によって報告された病態であり，診断基準としては，①70歳以上の女性に多い，②急性心筋梗塞に類似した胸部症状や心電図変化を示す，③左室心尖部を中心とした広範囲に及ぶ壁の低収縮とその代償として心基部の過剰収縮を呈する，④冠動脈造影検査では明らかな狭窄や閉塞を認めない，⑤心収縮異常は数日から数週で劇的に改善する．本症例に関してもほぼこの基準を満たすものであった．また，本疾患は壁運動が改善した亜急性期において心筋血流は改善しているが，脂肪酸代謝は高度に傷害されており，糖代謝によりエネルギーを供給しているという急性冠症候群における気絶心筋に類似した病態を示す[2]．

近年，我が国でも報告が多くなされるようになり，その認識が広まりつつある．中には左室のみならず右室の心尖部にも心収縮異常を認めた症例も報告されている．全国集計によると本疾患は心臓カテーテル検査を施行した症例の2～3％に認められ中高年の女性に多いとされている[3]．海外の報告においてもほとんどが高齢女性であることを考えると興味深い疾患といえる．本疾患の心収縮異常は左前下行枝閉塞による前壁心筋梗塞あるいは右冠動脈閉塞による下壁心筋梗塞の心収縮異常とは全く異なり，急性期には心尖部を中心に広範囲に左心室の壁運動が傷害され，心基部は代償性に過収縮を呈し，極めて特徴的である．心電図検査所見では，発症早期にはST上昇や異常Q波を認め，数日で広範囲な誘導においてT波が陰転化する．心筋逸脱酵素は正常範囲内か軽度の上昇にとどまることが多く，トロポニンTは70～80％において陽性を示すため急性心筋梗塞との鑑別が非常に困難な症例があり注意が必要である．

本疾患の誘因として精神的ストレスが関与する場合があり，食道[4)5)]，胃[6)～10)]，小腸[11)12)]，大腸[13)～21)]，胆管[22)]などの開腹手術時のほか気管内挿管，内視

Fig. 5　Ultrasonography revealed akinesis from apex to left ventricule.　a：systole.　b：diastole.

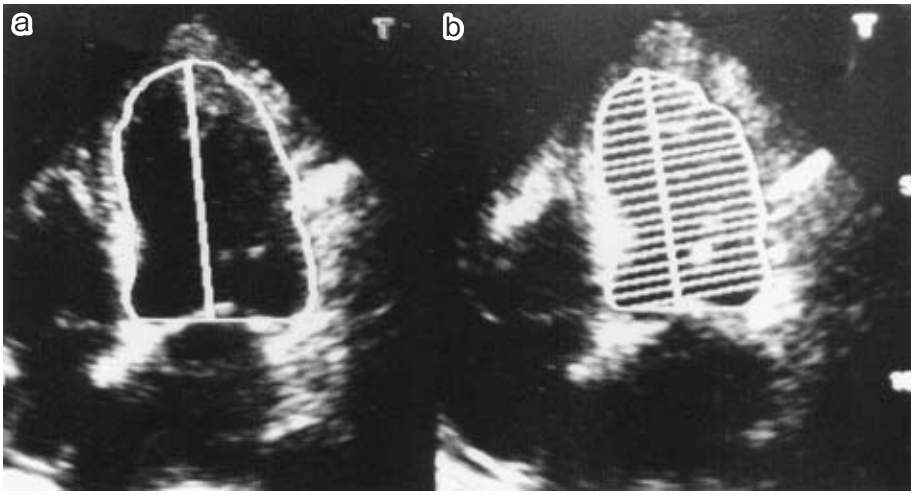

鏡検査，血液透析，輸血，中心静脈ライン挿入，エピネフリン局所注射後などの医療行為時，興味深いものとして吐血後や熱傷後，クモ膜下出血，神経性食思不振症や親類の死亡後，舞台での演奏中やベッドからの転倒後，海難事故などでも本疾患の発症が報告されている．その他，多枝冠動脈攣縮による気絶心筋，カテコラミンによる心筋障害，微小循環障害，自律神経障害などが指摘されているが，現在のところ不明な点が多く本疾患の原因解明には今後の検討が必要である．本疾患の治療に関しては誘因となるストレスを除去し心機能の改善を待つことが基本となる．カテコラミンが原因と考えられる場合はその使用を避け，α，β遮断薬やACE阻害剤の使用を行うことが重要である．本症例では心不全から肺水腫を併発したために人工呼吸離脱後も心負荷軽減のために利尿剤の投与を行った．

本症例のごとく，開腹術後に見られたたこつぼ型心筋症は，医学中央雑誌で1993年から2006年において「たこつぼ型心筋症」と「消化器癌手術」をキーワードとして検索したかぎり，自験例を含めて20例であった（**Table 1**）．性別は男性7例，女性13例と女性に多く，年齢は59歳～86歳，平均年齢75.1歳であった．術後1日目までに発症した症例がほとんどで術後早期に発症していた．本症例においては開腹手術後23日目という術後晩期に肺炎を契機として発症したと考えられる．発症時に胸痛を伴わず，心電図検査所見ではV3-V4のみにST上昇が認められたが，心エコーでは広範囲に及ぶ左室の壁運動の低下があり，駆出率も36％と術前と比べて著明に低下していた．心筋逸脱酵素は正常であり本症例の場合，総合的に判断すると肺炎を契機としてたこつぼ型心筋症を発症し，さらに肺水腫を併発したと考えるのが妥当と考えられる．本症例では発症時に胸痛を認めなかったこと，また全身状態が不良であったこと，人工呼吸器装着の問題もあり緊急での冠動脈造影は施行しなかったが，急性心筋梗塞を除外するためにも躊躇なく施行すべきであったと思われた．たこつぼ型心筋症は循環状態に変化を及ぼすことは少ないとされており，さまざまなストレスの加わる周術期において自然治癒している症例も存在すると考えられるが，本症例の注目すべき点として肺水腫を併発することもあり，厳重な管理が必要になってくる．開腹術後の肺水腫の原因検索として心電図や心エコー検査は欠かせないが，本症例のように広範な左室の壁運動の低下や心電図変化，肺水腫が認められれば，心筋梗塞のみならず

Table 1 Takotsubo cardiomyopathy developing after gastrointestinal surgery (20 cases reported in Japan)

Case	Author	Year	Age	Sex	Illness	Onset time	Prognosis
1	Takagi[13]	2001	76	F	Ascending colon cancer	During surgery	better
2	Azuma[14]	2001	75	F	Cecal cancer	Post operation	better
3	Tanaka[6]	2001	85	F	Gastric cnacer	POD-8	better
4	Akioka[15]	2002	86	F	Rectal cancer	POD-2	better
5	Mizutani[7]	2002	68	M	Gastric cancer	During surgery	better
6	Nakamura[4]	2002	63	F	Esophageal cancer	Post operation	better
7	Okutani[5]	2002	75	M	Esophageal cancer	Post operation	better
8	Okada[16]	2002	86	F	Rectal cancer	POD-1	better
9	Mihara[11]	2002	77	F	Jejunal perforation	Post operation	better
10	Koyama[17]	2003	69	M	Rectal cancer	POD-7	unknown
11	Nakasako[18]	2003	65	M	Transverse colon cancer	POD-1	better
12	Kuruma[8]	2003	80	M	Gastric cancer	During surgery	better
13	Murakami[19]	2003	65	M	Sigmoid colon cancer	Post operation	unknown
14	Sawai[20]	2004	71	F	Rectal perforation	POD-8	better
15	Takada[9]	2004	84	M	Gastric cancer	POD-1	better
16	Hayami[10]	2004	78	F	Gastric cancer	POD-1	better
17	Yasuoka[12]	2004	69	F	Duodenal perforation	POD-1	better
18	Morioka[21]	2005	80	F	Cecal cancer	Post operation	better
19	Sugawara[22]	2005	59	F	Bile duct cancer	POD-3	better
20	Our case		84	F	Gastric cancer	POD-23	better

Post operation：immediately after operation

本疾患も念頭におくべきであると考えられる．本疾患の予後は一般的には良好であるが，左心室瘤，心室破裂の合併，再発例，死亡例も報告されているため[23]，心負荷の軽減に配慮した管理が必要である．最近では ^{123}I-BMIPP 心筋 SPECT や FDG-PET を利用した診断も行われているが[2]，病態については不明な点が多い．

文　献

1) 佐藤　光，立石博信，内田俊明ほか：多枝 spasm により特異的な左室造影像「ツボ型」を示した stunned myocardium．臨床から見た心筋細胞障害：虚血から心不全まで．科学評論社，東京，1990，p56—64
2) 小出正洋，伊藤一貴，谷口琢也ほか：ニューキノロン系抗菌剤と非ステロイド性消炎鎮痛剤の同時服用を契機にたこつぼ型心筋障害を発症した超高齢者の1例．核医学　**43**：1—6, 2006
3) 河合祥雄：たこつぼ心筋障害またはたこつぼ（Ampulla or Amphora）心筋症　本邦学会報告例の検討．呼吸と循環　**48**：1237—1248, 2000
4) 中村教人，関　博志，柏木政憲ほか：食道癌術後にたこつぼ心筋症を呈した1症例．循環制御　**23**：s54, 2002
5) Okutani R, Hirashima K, Ueki R et al：食道癌手術の直後に発症したタコツボ心筋症．循環制御　**23**：185—189, 2002
6) 田中英治，澤田　幸，坂東完治ほか：下部消化管術後に発症したたこつぼ型心筋障害の1例．香川内科医会誌　**37**：120, 2001
7) 水谷　光，岡田昌子：全身麻酔下手術中に ST 低下を繰り返し冠攣縮の関与が示唆された1症例．麻酔　**51**：1114—1116, 2002
8) 車　武丸，田平暢恵，尾崎実展ほか：吐血後の緊急手術中に心室頻拍となり術後にたこつぼ型心筋症を呈した症例の麻酔経験．日臨麻会誌　**23**：318, 2003
9) 高田真二，原　芳樹，後藤隆久ほか：術後にたこつぼ型心筋障害の発症が疑われた2症例．ICU と CCU **28**：1011—1017, 2004
10) 速水　元，神谷紀之，谷口英喜ほか：集中治療を要したたこつぼ型心筋症の3症例．ICU と CCU **27**：939—944, 2004
11) 三原良孝，長屋昌樹，星名聖剛ほか：消化管穿孔術後の敗血症性ショックにたこつぼ型心筋症を合併した1例．日救急医会誌　**23**：64—65, 2002
12) 安岡康夫，吉田　敦：タコツボ型心筋症による術後心不全を合併した十二指腸潰瘍穿孔の1例．日臨外会誌　**65**：909—914, 2004
13) 高木晴代，窪田靖志，花田隆造ほか：手術刺激により発症したと思われる“たこつぼ型心筋症”の

1 症例．麻酔　**50**：700, 2001
14）東健二郎，長野真二郎，古川重治ほか：下部消化管術後に発症したたこつぼ型心筋症．Jpn Circ J **65**：827, 2001
15）秋岡秀文，油布邦夫，高橋尚彦ほか：高齢者の下部消化管手術後に生じたたこつぼ型心筋症の1例．Circ J **66**：988, 2002
16）岡田陸博，越田俊也，木村正美ほか：直腸癌術後1日目に発症したたこつぼ型心筋障害の1例．鳥取医誌　**30**：97, 2002
17）小山達也，宮村香代，大塚由美ほか：直腸癌術後に発症したたこつぼ型心筋症を発症した1例．Circ J **67**：779, 2003
18）中迫幸男，米神裕介，浜本貞徳ほか：横行結腸癌術後に発症したたこつぼ型心筋症の1例．日臨外会誌　**64**：1362―1365, 2003
19）村上哲朗，長束美貴，山川雅之ほか：S状結腸癌術後に心停止を起こした“たこつぼ”型心筋障害の1例．日臨外会誌　**64**：2367, 2003
20）澤井照光，長谷馬仁俊，山下秀樹ほか：直腸穿孔後に心室頻拍で発症した“たこつぼ型心筋症”の1例．日消外会誌　**37**：92―97, 2004
21）森岡伸浩，宮下　薫，藍澤喜久雄ほか：結腸右半切除後，たこつぼ型心筋症を発症した1例．日臨外会誌　**66**：817―821, 2005
22）菅原由至，毛利教生，永江隆明ほか：急性肺水腫で発症した膵頭十二指腸切除後のたこつぼ心筋障害の1例．日臨外会誌　**66**：1027―1031, 2005
23）Tsuchihashi K, Ueshima K, Uchida T：Transient left ventricular apical ballooning without coronary stenosis：a novel heart syndrome mimicking acute myocardial infarction. J Am Coll Cardiol **38**：11―18, 2001

A Case of Takotsubo Cardiomyopathy Developing after Surgery for Gastric Cancer

Norio Yokoigawa, Keita Kohno and Tunehide Osawa
Department of Surgery, Omichikai Morinomiya Hospital

An 84-year-old woman admitted for scirrhous gastric cancer underwent distal gastrectomy and Billroth II reconstruction without postoperative complications after surgery. On postoperative day 23, she suffered fever after a bath and was diagnosed with pneumonia. Because respiratory failure can occur suddenly with the onset of pulmonary edema, we started mechanical ventilation support. Ultrasonography showed akinesis from the apex to left ventrical. Electrocardiography showed ST-T elevation in V3 and V4 and a QS pattern in V1-3, which we diagnosed as heart failure. No elevation in enzymes was seen from the cardiac muscle and left ventricular function improved to almost normal within the 2 weeks. We conducted that she had had “Takotsubo cardiomyopathy”, which is very similar to acute myocardial infarction but has a better prognosis. It is thus important to distinguish among diseases following surgery.

Key words：Takotsubo cardiomyopathy, gastric cancer

〔Jpn J Gastroenterol Surg 41：165―170, 2008〕

Reprint requests：Norio Yokoigawa　Department of Surgery, Omichikai Morinomiya Hospital
2-1-88 Morinomiya, Jyoto-ku, Osaka, 536-0025 JAPAN

Accepted：June 27, 2007

©2008 The Japanese Society of Gastroenterological Surgery　Journal Web Site：http://www.jsgs.or.jp/journal/