日消外会誌　41（2）：188～193，2008年

症例報告

誤飲した金属針が十二指腸下行部から膵頭部に迷入した１例

白根健生病院外科，新潟大学医歯学総合研究科消化器・一般外科分野*

角南　栄二　　黒崎　　功*　小向慎太郎　　畠山　勝義*

症例は健常で精神疾患のない50歳の男性で，平成18年6月下旬右季肋部痛にて近医を受診された．上部消化管内視鏡検査で十二指腸乳頭部の対側に発赤を伴う隆起が認められた．また，腹部単純X線検査写真および腹部単純CTにて，実測2.5cm長の細い針状の異物が十二指腸から膵頭部に認められた．腹腔内に遊離ガスや後腹膜膿瘍は見られなかった．そのため，異物除去目的に同日緊急手術を施行した．開腹検査所見では腹水あるいは腹腔内出血はなく，十二指腸を授動し膵頭部を剥離すると，2.5cm長の金属針が十二指腸を穿通して膵頭部に刺さるように認められた．周囲臓器や血管の損傷は見られなかった．手術は金属針を除去し，胆嚢摘出術およびCチューブドレナージを施行した．術後経過は良好であった．健常な成人が金属針を誤飲し，さらにそれが十二指腸から穿通し膵頭部に達するのは，報告例が少なくまれな１例と考えられた．若干の文献的考察を加えて報告する．

はじめに

誤嚥異物の大半は症状を呈することなく消化管を通過し糞便とともに自然に排泄される．異物による消化管穿孔・穿通は時として発生するが，その多くは下部消化管である[1)~3)]．今回，我々は健常な成人が誤飲した細い金属針が，十二指腸を穿通し膵頭部に迷入したまれな症例を経験したので報告する．

症　　例

症例：50歳，男性

主訴：右季肋部痛

既往歴：特記すべきことなし．認知症や精神疾患はない．

家族歴：特記すべきことなし．

現病歴：2006年6月下旬午後2時頃より右季肋部痛を自覚し翌日当院内科を受診された．上部消化管内視鏡検査を施行したところ，十二指腸乳頭部の対側に異物が刺さったような，発赤を伴う隆起性病変を認めた．そのため，腹部単純X線検査および腹部単純CTを施行した．腹部単純X線検査で右上腹部に実測2.5cm長の細い針状の異物を指摘された．腹部単純CTではその異物は十二指腸下行部の壁内かあるいは膵頭部に存在していると考えられた．手術適応と考えられそのまま当科紹介入院のうえ緊急手術となった．

入院時現症：身長168cm，体重56kg，血圧115/84mmHg，脈拍54回/分，整，眼結膜に貧血，黄疸はなかった．体表リンパ節を触知しなかった．腹部は平坦・軟で右季肋部に圧痛を認めたが腹膜刺激症状は認めなかった．

入院時検査成績：血液生化学検査ではTB 1.5 mg/dlと軽度上昇していたが，その他に異常所見は見られなかった（**Table 1**）．

上部消化管内視鏡検査：胃および十二指腸下行部までにおいて異物は認められなかった．しかし，十二指腸乳頭部の対側に発赤を伴う隆起性病変を認め，この部位で異物が穿通した可能性を否定できなかった（**Fig. 1**）．

腹部単純X線検査：右上腹部に実測2.5cm長の細い針状の異物を認めた．異物は十二指腸の走行に沿うように認められた．腹腔内に遊離ガスは認められなかった（**Fig. 2**）．

腹部単純CT：十二指腸下行部あるいは膵頭部

＜2007年7月25日受理＞別刷請求先：角南　栄二
〒950-1293　新潟市上下諏訪木770―1　白根健生病院外科

と考えられる部位に針状の異物を認めた．明らかな十二指腸の壁肥厚や，後腹膜の気腫性変化，あるいは膿瘍は認めなかった（**Fig. 3**）．

これまでの所見をふまえたうえで，本人に細い針状の異物を飲み込んだ既往があるか確認した．すると，受診の 2 日前の仕事作業中に，金属針が口腔内に入ったが吐き出し，飲み込んではいないと思っていたという．

以上より，十二指腸下行部内に停滞しているか，十二指腸を穿通して膵頭部に達している腹腔内異物と診断し同日緊急手術を施行した．

術中所見：腹腔内に腹水，出血はなかった．十二指腸を授動し膵頭部後面まで剥離し検索すると，細い金属針が十二指腸下行部を穿通して膵頭部に刺さるように認められた（**Fig. 4**）．十二指腸を検索したが，肉眼的に穿通部位は同定できず，また用手的に十二指腸に圧を加えたが腸液や腸管内ガスの漏出は見られなかった．そのため，手術は異物を除去し穿通部位は修復しなかった．また，胆嚢摘出術，C チューブドレナージを施行し胆道ドレナージとした（**Fig. 5**）．C チューブからの胆汁排出量は 100～200ml/日であった．切除した胆嚢の病理組織診断は正常胆嚢であった．術後経過は極めて良好で，術後 14 病日に退院となった．

Table 1　Laboratory data on admission（2006. 6）

WBC	6,900 /cmm	TP	6.5 g/dl
RBC	408×10^4 /cmm	Alb	4.5 g/dl
Hb	13.8 g/dl	TB	1.5 mg/dl
Ht	39.8 %	DB	0.5 mg/dl
Plt	22.9×10^4 /cmm	IB	1 mg/dl
		Amy	62 IU/L
AST	15 IU/*l*		
ALT	10 IU/*l*	Na	139 mEq/*l*
ALP	146 IU/*l*	K	3.8 mEq/*l*
LDH	141 IU/*l*	Cl	104 mEq/*l*
γGTP	33 IU/*l*		
ChE	326 IU/*l*	BUN	9.3 mg/dl
		Cre	0.7 mg/dl

考　察

誤嚥による消化管異物を来した症例は，その大半で自然排泄され，そのため何らかの合併症を来すのは約 1% といわれている[1)2)]．石橋[3)]が誤嚥による腹腔内異物 270 例について検討し，異物の種類については針・釘類が最も多く 37% を占めると報告している．しかし，年齢別にみると針・釘類の誤飲が多いのは小児であり，40 歳以上の年齢層では魚・鶏骨が圧倒的に多いとされている．さらに，石橋は誤嚥異物の腹腔内穿孔・穿通例 78 例について検討しているが，誤嚥した場合に消化管穿孔・穿通を来す割合が最も多いのが魚・鶏骨 49%，続いて針・釘類の 22% であった．穿孔・穿通部位では回盲部と胃で最も多く 21.8% で，続いて回腸末端で 9.0% であった．十二指腸は 3.8% にすぎなかった．そのため，本症例は健常な成人の金属針誤飲による十二指腸穿通例というまれな症

Fig. 1　Gastrointestinal endoscopic views showed an elevated lesion with redness on the opposite side of the duodenal ampulla. No other special finding was found.

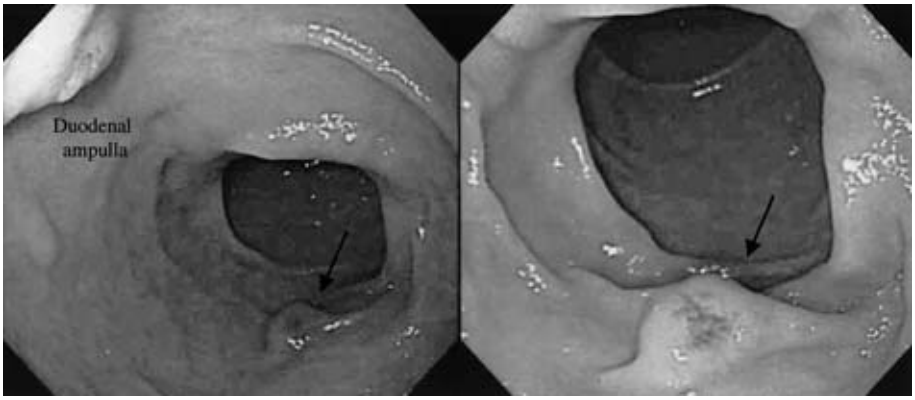

Fig. 2　Abdominal X-ray films pointed out the foreign body like a metallic filament（arrows）2.5 cm in length at the right upper abdomen.

Fig. 3　Abdominal CT demonstrated that the foreign body, which was detected on high density, at the duodenal posterior wall or pancreatic head. Abdominal free air and retroperitoneal abscess were not seen.

Fig. 4　On laparotomy, the metallic needle, measuring 2.5 cm in length, passed through the duodenal wall and located in the pancreatic head.

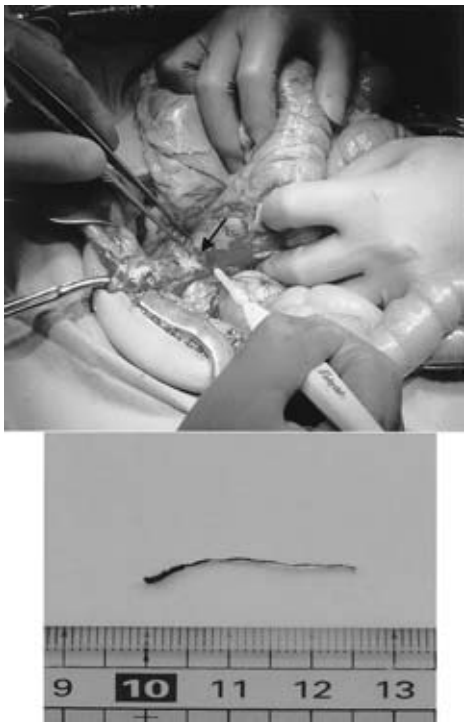

例と考えられる．

魚骨による十二指腸穿孔・穿通症例については，文元ら[4]が13例を検討しているが，医学中央雑誌にて1988年から2006年までの「十二指腸穿孔」「誤飲」をキーワードに原著論文による報告を調べたところ，2cm長の金属針によるものをToyonagaら[5]が，また6cmの串によるものを黒瀬ら[6]が報告しているにすぎない．その臨床的特徴を**Table 2**にまとめた．

本症例以外の2例は既往として認知症あるいは精神発育遅延があり，異物誤嚥の可能性を有している症例であった．安東ら[7]は，異物を誤嚥しやすい条件として老齢，義歯による口蓋知覚鈍麻，視覚障害，早喰い，アルコール過飲，著しく冷たい飲み物をとった場合などを挙げている．本症例はいずれも合致しないが，異物誤嚥の可能性を常に考慮し，入念な問診を行うことが極めて重要であ

Fig. 5　The metallic needle passed through the duodenal wall and located in the pancreatic wall, but not found the massive intraabdominal bleeding or perforated site, nessecitating the operation of the removal of the foreign body with cholecystectomy and C tube drainage.

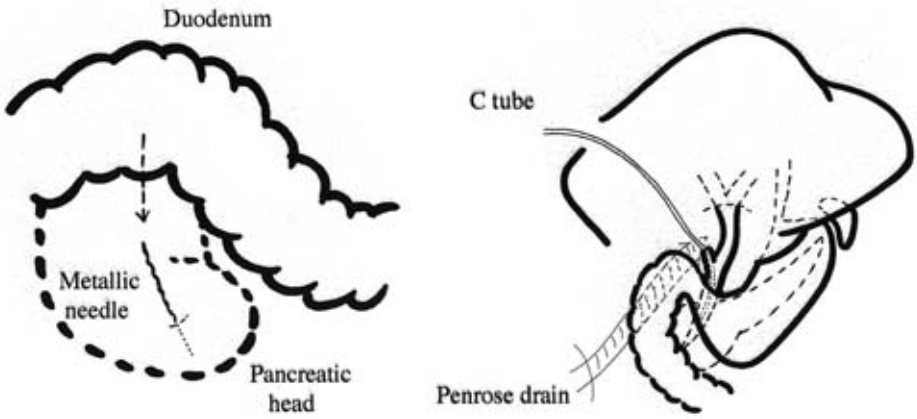

Table 2　Reported cases of penetration of the foreign body except for fish and chicken bones through the duodenal descending portion in Japan（1999 ～ 2006）

	Age/Sex	Background	Sympton	Clinical/Pathological-type fo the disease and foreign body	Location of the foreign body and operation	Postoperative complication
Kurose[6]（1999）	75/M	Dementia	diarrhea	Early localized peritonitis 6.0cm skewer	right renal hilum Removal of the foreign body	nothing
Toyonaga[5]（1999）	50/M	Mental retardation	right lower abd. pain	Early localized peritonitis 2.0cm metallic needle	pancreatic head Removal of the foreign body Partial duodenectomy?	Retroperitoneal abscess（anastomotic leakage）
Our case	50/M	nothing	right hypo-chondralgia	Early localized peritonitis 2.5cm metallic needle	pancreatic head Removal of the foreign body Cholecystectomy C tube drainage	nothing

るといえる．

異物が穿孔・穿通した場合，引き続いて形成される病巣について Macmanus[8]は，①早期局所炎症型，②炎症性肉芽腫型，③膿瘍型，④一般腹膜炎型，⑤出血型の五つに分類している．本症例は早期局所炎症型病巣を呈しており，また **Table 2** に示した報告例のいずれも同様であった．Macmanus は，早期局所炎症型病巣を呈する異物は金属製のものが大半であると分析しており，それに合致する結果であった．診断には腹部 CT や単純 X 線検査が有用であるとされ，異物が金属製の場合は明瞭に描出できる．しかし，黒瀬ら[6]のように木製の異物の穿通例や，魚・鶏骨の穿孔・穿通例ではしばしば腹腔内遊離ガスを合併したり，炎症性肉芽腫瘍型や膿瘍型病巣を呈し診断に難渋し，悪性腫瘍，炎症性腫瘤，急性虫垂炎などの診断のうえ手術を施行されている症例がほとんど[3)7)]であった．本症例では上部消化管内視鏡検査を先行して施行し，十二指腸下行部に特徴的な発赤を伴う隆起性病変を認めたため，消化管異物の穿孔を

念頭において治療にあたることができた．前述したように石橋[3]は異物の穿孔・穿通部位に胃が多いことを報告している．消化管異物の穿孔・穿通症例の術前診断は困難であることが多く[3]，上部消化管内視鏡検査は穿孔・穿通部位によって有用な所見を呈する検査であると考えられた．真田ら[9]は後腹膜膿瘍に対し開腹手術を施行した際，開腹所見にて魚骨の十二指腸穿通と判断してから術中上部消化管内視鏡検査を施行し，腸管切除を回避する目的で内視鏡下に異物除去を試みている．本症例は，術中所見にて異物が腸管外に移行していたため，結果として内視鏡的異物除去は不可能であったと考えられるが，術前診断とともに治療としても上部消化管内視鏡検査が有効である可能性が示唆された．

今回，我々は手術として異物除去術のほかに胆嚢摘出術，Cチューブドレナージを付加した．異物穿通部を確認することができなかったため，穿通部が活性化した胆汁や膵液に刺激されることにより腸管内容が腹腔内に漏出されるのを回避する目的であったが，消化管異物の十二指腸穿通症例の手術では，異物除去および穿通部修復術を施行している報告のみで胆道ドレナージがされている報告例はなかった[4)~6)9)10)]．術後3か月でCチューブを抜去し合併症は認めなかったが，胆道ドレナージの必要性については議論の残るところと考えられた．

文　献

1) Selivanou V, Scheldon G, Cello J et al：Management of foreign body ingestion. Ann Surg **199**：187—191, 1984
2) Gracia C, Frey C, Bodai B：Diagnosis and management of ingested foreign bodies. Ann Emerg Med **13**：30—34, 1984
3) 石橋新太郎：腹腔内異物に関する臨床的並びに実験的研究．日外会誌　**62**：489—509, 1961
4) 文元雄一，井上善文，吉川幸伸ほか：CT検査により術前診断しえた魚骨による十二指腸穿通の1例．手術　**58**：1217—1219, 2004
5) Toyonaga T, Shinohara M, Miyatake E et al：Penetration of the duodenum by an ingested needle with migration to the pancreas. Surg Today **31**：68—71, 2001
6) 黒瀬太一，加地充昌，宗　淳一ほか：異物による十二指腸下降脚穿通の1例．三豊総合病誌　**20**：61—63, 1999
7) 安東俊明，恩田昌彦，森山雄吉ほか：誤嚥異物による消化管穿孔・穿通の3例．日消外会誌　**23**：889—893, 1990
8) Macmanus JE：Perforation of the intestine by foreign bodies. Am J Surg **53**：393—402, 1941
9) 真田正雄，鈴木　秀，塚本　剛ほか：誤嚥魚骨が十二指腸を穿通し後腹膜膿瘍を形成した1例．日臨外会誌　**53**：2159—2162, 1992
10) 中澤　哲，瀬下明良，小川真平ほか：誤嚥魚骨の十二指腸穿通による腸間膜膿瘍の1例．日臨外会誌　**23**：643—647, 2003

A Rare Case of Penetration of the Duodenal Descending Portion with Migration to the Pancreatic Head by Invested Foreign Body

Eiji Sunami, Isao Kurosaki*, Shintaro Komukai and Katsuyoshi Hatakeyama*
Department of Surgery, Shirone Kensei Hospital
Digestive and General Surgery, Niigata University,
Graduate School of Medical and Dental Science*

A healthy 50-year-old man without psychosomatic disorder and referred for right hypochondralgia in June 2006 was found in gastrointestinal fiberscopy to have an elevated lesion with redness on the opposite side of the duodenal ampulla. Abdominal X-ray imaging and plain abdominal computed tomography indicated a 2.5 cm long needle-shaped foreign body in the descending duodenum and the pancreatic head, necessitating surgery. Laparotomy showed that a 2.5cm long metallic needle had passed through the duodenum and to the pancreatic head but free of ascites, intraabdominal bleeding, abdominal free air and retroperitoneal abscess, necessitated removal of the needle with drainage tube insertion, cholecystectomy, and C tube drainge. The postoperative course was uneventful. Cases of needle ingestion with penetration through the duodenum are mercifully.

Key words：foreign body, the descending duodenum, penetration

〔Jpn J Gastroenterol Surg 41：188—193, 2008〕

Reprint requests：Eiji Sunami Department of Surgery, Shirone Kensei Hospital
770-1 Jouge-Suwagi, Niigata, 950-1293 JAPAN

Accepted：July 25, 2007

©2008 The Japanese Society of Gastroenterological Surgery Journal Web Site：http://www.jsgs.or.jp/journal/