日消外会誌　41（2）：264～268，2008年

症例報告

尿路感染症状を伴ったＳ状結腸憩室炎による炎症性偽腫瘍の１例

大館市立総合病院外科，同　病理*

大石　晋　館岡　博　池永照史郎一期　松谷　英樹
吉崎　孝明　黒滝日出一*　武内　俊

尿路感染症症状を契機に発見されたＳ状結腸憩室炎による炎症性偽腫瘍の１例を経験した．症例は62歳の女性で，頻尿，血尿を主訴に当院泌尿器科を受診．抗生剤を投与されたが症状は改善せず入院となる．症状改善後の膀胱鏡では膀胱三角部の粘膜の浮腫を認めた．骨盤CT，MRIでは骨盤腔に約5cmの充実性腫瘍を認め，注腸造影Ｘ線検査にて同部に一致してＳ状結腸の狭窄と憩室を認めた．腫瘍はＳ状結腸憩室炎に起因するもので膀胱と強固に癒着していたが結腸膀胱瘻は認められなかった．腫瘍を含めたＳ状結腸切除術を施行した．腫瘍は壊死と出血を伴った線維性の腫瘤で，漿膜下から結腸周囲脂肪組織内に認められ炎症性偽腫瘍と診断された．術後は良好に経過し第21病日退院した．

はじめに

大腸憩室症は近年の食事の欧米化とともに増加しており，それに伴って憩室炎や穿孔による腹膜炎，あるいは膿瘍や瘻孔形成などさまざまな病態を呈してくる．今回，Ｓ状結腸憩室炎が原因で炎症性偽腫瘍を形成し，尿路感染症症状より発見に至った症例を経験したので報告する．

症　例

患者：62歳，女性

主訴：頻尿，排尿時痛

既往歴：特記事項なし．

家族歴：特記事項なし．

現病歴：平成18年9月頻尿，排尿時痛を認め当院泌尿器科初診．膀胱炎として抗生剤が投与された．5日後より下腹部痛，発熱，血尿が出現したため入院となった．

入院時現症：身長147cm，体重36kg．血圧112/76mmHg，体温38.5℃．下腹部に軽度の圧痛を認めたが，腹膜刺激症状は認められなかった．

入院時検査成績：白血球12,250/mm^3，CRP 2.42mg/dl，尿検では蛋白100mg/dl，潜血3＋，尿沈渣では赤血球100以上/視野，白血球2-3/視野であった．CEA，CA19-9などの腫瘍マーカーはすべて正常範囲内であった．入院後抗生剤の点滴にて下腹部痛，発熱，血尿は改善した．この期間は通常の食事摂取でも腹痛の増悪は認められなかった．確定診断のためさらなる精査を行った．

膀胱鏡検査：膀胱三角部の粘膜全体は浮腫状であったが腫瘍など出血源となる器質的疾患は認められず，外部からの炎症の波及が考えられた．

CT，MRI：CTでは膀胱，子宮の頭側で，約5cmの内部が一部造影される充実性の腫瘤を認めＳ状結腸由来の腫瘍が考えられた（**Fig. 1A**）．MRIの所見も同様であった（**Fig. 1B**）．

大腸内視鏡検査：肛門縁から15cmの部位で約5cmにわたり伸展不良を認めたが粘膜は正常で生検でも悪性所見はなく，上皮性腫瘍は否定的であった．

注腸造影Ｘ線検査：Ｓ状結腸の狭窄を認め，その前後に憩室が造影された．造影剤の腸管外への漏出は認められなかった（**Fig. 2**）．

以上より，Ｓ状結腸の間葉系腫瘍は否定できなかったが，憩室炎が関与したＳ状結腸狭窄と診断し，開腹術を行った．

手術所見：全身麻酔下に下腹部正中切開にて開

＜2007年7月25日受理＞別刷請求先：大石　晋
〒017-0885　大館市豊町3―1　大館市立総合病院外科

Fig. 1　Pelvic CT（A）and MRI（B）showed a solid and partially enhanced mass about 5cm in diameter pressing urinary bladder, uterus and sigmoid colon.

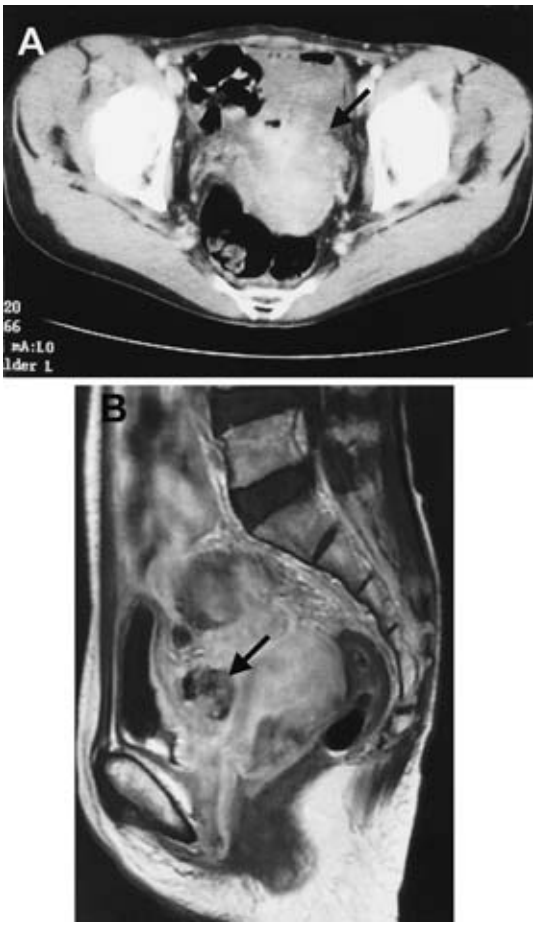

Fig. 2　Ba-enema disclosed diverticulosis of the sigmoid colon with stenosis about 5cm in length.

Fig. 3　Macroscopic view of the sigmoid colon. On the cut section, some pouth of the mucosa projecting through and beyond the circular and longitudinal muscle layer of the bowel wall. Fibrous mass with foci of necrosis and hemorrhage formed in the subserosa and pericolic fatty tissue.

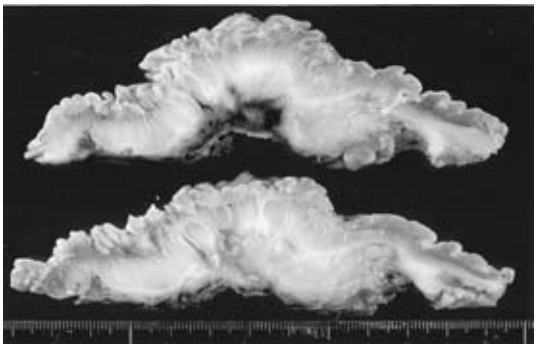

腹した．ダグラス窩に少量の腹水を認めた．S 状結腸は膀胱，大網と癒着しており，それらの間には約 5cm の硬い充実性の腫瘤が介在していた．子宮は萎縮してダグラス窩に落ち込んでおり，病変部とは癒着を認めなかった．注腸造影 X 線検査上，狭窄を認めた部に充実性の腫瘤が存在しており，S 状結腸由来であった．間葉系腫瘍と異なると判断した根拠は，腫瘤が被膜を形成してなかったこと，5 センチほどの大きさであれば浸潤性増殖は少ないこと，そして非常に硬く炎症性癒着が最も考えられたこと，であった．膀胱との癒着部分で鋭的に切離したところ，膀胱壁を損傷することなく授動された．術中憩室が確認できた部を含め約 15cm の S 状結腸切除を施行し，再建は double staple technique（side-to-end）で行った．

切除標本肉眼検査所見：S 状結腸漿膜下層から周囲脂肪組織にかけて，一部出血壊死を伴った充実性腫瘤が存在した（**Fig. 3**）．

病理組織学的検査所見：憩室部の粘膜周囲に出血，壊死を伴い好中球などの炎症細胞浸潤がみられ（**Fig. 4A**），一部異物型の巨細胞が散在性に認められた（**Fig. 4B**）．周囲には広範囲に硝子化を伴った線維性結合織が存在しており（**Fig. 4C**），リンパ球，形質細胞などの炎症細胞浸潤とともに腫大し

Fig. 4　Histological findings of the resected specimen on HE stain. A：Microscopic findings of the resected specimen showed phlegmonous inflammatory changes around mucosa of diverticles. B：Foreign body type multinucleated giant cells mixed with acute inflammatory reactions. C：Fibrous tissues with capillary proliferations and inflammatory infiltrations. D：Eosinophils, lymphocytes and plasma cells interspersed with bundles of hyalinous collagen and spindle fibroblastic cells.（A：HE ×20, B：HE ×100, C：HE ×200, D：HE ×200）

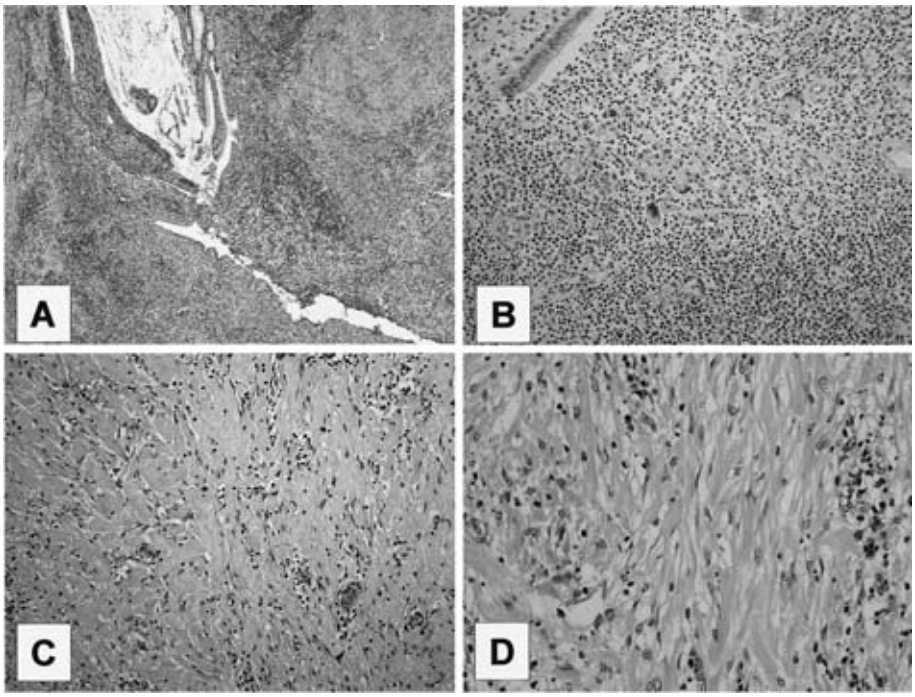

た内皮を有する血管の増生，紡錘形の線維芽細胞の増生も認められ(**Fig. 4D**)，憩室炎に伴った炎症性偽腫瘍と診断された．

術後の経過は良好で第21病日に退院し，その後再発は認められていない．

考　察

炎症性偽腫瘍は病理組織学的には形質細胞，リンパ球や組織球などの炎症細胞の浸潤を伴う限局性肉芽腫性病変で，Umiker[1]は肺に発生した病変をinflammatory pseudotumorと総称し報告した．現在ではほとんどすべての臓器で報告されている．橋本[2]は炎症性偽腫瘍の同義語あるいは類義語として形質細胞性肉芽腫plasma cell granuloma，黄色腫状偽腫瘍xanthomatous pseudotumor，偽肉腫状筋線維芽細胞性増殖pseudosarcomatous myofibroblastic proliferation，炎症性筋線維芽細胞性増殖inflammatory myofibroblastic proliferationなどに加えて，最近は炎症性筋線維芽細胞性腫瘍inflammatory myofibroblastic tumor（IMT）や炎症性線維肉腫inflammatory fibrosarcoma（IFS）をあげている．このような呼称の多さは腫瘍としての性格と炎症の形態の多様さを反映した結果と思われるが，橋本は，これまで炎症性偽腫瘍と診断されてきた病変が複数の腫瘍あるいは疾患単位を含んでいる可能性を示唆している．消化管の炎症性偽腫瘍として赤木ら[3]が本邦報告例23例をまとめて報告している．この中で病理組織学的に，1）線維芽細胞や膠原線維の増生，2）好酸球およびリンパ球浸潤，3）細小血管，リンパ管増生をあげ，好酸球やリンパ球浸潤を伴う幼弱な肉芽腫の形成を特徴として述べている．臨床的には内腔に突出するポリープ状に腫瘤を形成し，

増大とともに将来的には出血や腸重積を発症する可能性がある．また，西ら[4]は小児を含む炎症性偽腫瘍の腸閉塞報告例をまとめて報告しているが，小児の場合は2番，9番の染色体異常が認められており，DNA flowcytometry 分析で hyperdiploid を認めた症例では新生物としての potential があると考察している．さらに，anaplastic large cell lymphoma の発生に関与するといわれている anaplastic lymphoma kinase（ALK）が陽性になる炎症性偽腫瘍も報告されている[5]．したがって，消化管の炎症性偽腫瘍として報告されてきたこれらの症例は，炎症の修復過程を表現しているのではなく，むしろ腫瘍としての性格を有していると思われた．

一般的に，炎症性偽腫瘍の多くは感染ないし炎症の修復機転における炎症細胞浸潤と考えられている．肺の炎症性偽腫瘍における器質化肺炎や肝臓の炎症性偽腫瘍における慢性胆管炎などの関連性がその例であるが，一方で原因不明の腸間膜炎症性偽腫瘍の報告もある[6]．自験例は術前大腸内視鏡検査や注腸造影X線検査からS状結腸憩室炎あるいは穿通を強く疑い，それに起因する炎症性腫瘤を形成したものと判断した．ただし，入院後も通常の食事を摂取できており，腹部症状より尿路感染症状のほうが前面に出ていたため診断までに時間がかかったと思われた．

「大腸憩室炎」をキーワードとして医学中央雑誌にて検索したところ，2001年から2005年までの間に350件報告されており，さらに結腸憩室が原因で膀胱瘻を形成した報告例は44件と比較的多かった．これは，近年食生活の欧米化や高齢化社会に伴って左側結腸の憩室症，憩室炎が増加したためと推測される．しかしながら，憩室炎に伴う炎症性偽腫瘍を合併した報告例は久保田ら[7]が報告したS状結腸憩室炎による膀胱炎症性偽腫瘍の1例だけであった．

通常憩室穿孔や穿通は腹痛，発熱といった消化器症状が主体であるため，その診断までの過程は比較的理解しやすいと思われるが，自験例は頻尿，発熱など尿路感染症症状が先行し，かつ食事も通常と変わらず摂取できていたため憩室炎と結びつかなかった側面もある．久保田らの報告は，膀胱炎症状で膀胱鏡にて炎症性偽腫瘍が発見されたが，その後4か月以上放置されたためS状結腸憩室炎による骨盤内膿瘍を形成した症例である．自験例は泌尿器科に入院し，膀胱鏡にて粘膜の浮腫性変化はあったものの自覚症状が改善されていたため，もし精査，開腹手術が行われていなければ憩室炎は再燃し，近い将来膀胱と瘻孔を形成したり，あるいは膀胱内に炎症性偽腫瘍を形成した可能性があると思われた．

結腸憩室炎に対する手術は瘻孔や膿瘍を合併した場合は結腸切除で異論のないところであるが，周囲の炎症の波及の程度によっては人工肛門造設で2期的，3期的に手術を行ったり[8)9)]，あるいは瘻孔を形成している症例であっても腹腔鏡下に1期的に行っている報告もある[10]．いずれにしても，炎症性偽腫瘍は術前の組織学的診断が困難であるため，手術方法や術式の決定は悪性疾患との鑑別を考慮して慎重でなければならないと思われた．自験例は炎症性癒着を考慮して開腹下での手術を選択し，膀胱損傷することなく結腸切除を施行でき良好な経過をたどることができた．

文　献

1) Umiker WO：Postinflammatory tumors of the lung：report of four cases simulating xanthoma, fibroma or plasma cell tumor. J Thorac Surg **28**：55, 1954
2) 橋本　洋：炎症性筋線維芽細胞性腫瘍および炎症性線維肉腫：炎症性偽腫瘍の中での位置付け．病理と臨　**18**：95―101, 2000
3) 赤木純児，高橋教朗，岡崎伸治ほか：虫垂に発症した炎症性偽腫瘍の1例．日消外会誌　**39**：1718―1724, 2006
4) 西　　明，牧野駿一，小室広昭ほか：腸間膜炎症性偽腫瘍の1例．小児外科　**33**：97―101, 2001
5) Chan JKC, Wah C, Shimizu M：Anaplastic lymphoma kinase expression in inflammatory pseudotumors. Am J Surg Pathol **25**：761―768, 2001
6) 本田晴康，津澤豊一，川田崇雄ほか：腸間膜炎症性偽腫瘍の1例．日臨外会誌　**65**：2478―2481, 2004
7) 久保田恵章，野村由里，玉置正義ほか：S状結腸憩室炎による膀胱炎症性偽腫瘍の1例．泌紀　**51**：455―458, 2005
8) 築野和男，丸山正董，山崎達雄ほか：前立腺膿瘍を合併した結腸憩室炎によるS状結腸膀胱瘻の1例．日消外会誌　**35**：106―110, 2002

9）越湖　進, 稲葉雅史, 内田　恒ほか：S状結腸膀胱瘻の2例．日臨外会誌　63：2547―2551, 2002
10）蓮田慶太郎，連田晶一：腹腔鏡補助下手術にて治療したS状結腸膣瘻の1例．日臨外会誌　65：1887―1890, 2004

A Case of Intrapelvic Inflammatory Pseudotumor with Urinary Tract Infection Due to Sigmoid Colon Diverticulitits

Susumu Ohishi, Hiroshi Tateoka, Syojirokazunori Ikenaga, Hideki Matsuya,
Takaaki Yoshizaki, Hidekachi Kurotaki* and Masaru Takeuchi
Department of Surgery and Department of Pathology*, Odate Municipal Hospital

We report an uncommon inflammatory pseudotumor with urinary tract infection due to sigmoid colon diverticulitis. A 62-year-old woman admitted for pollakisuria, hematuria, and a high fever suspected of urinary tract infection improved under antibiotic therapy. Pelvic computed tomography（CT）and magnetic resonance imaging（MRI）showed a solid mass partially enhanced about 5cm in diameter near the urinary bladder, uterus, and sigmoid colon. Colonoscopic studies showed stenosis of the sigmoid colon but no evidence of epithelial neoplasia. A barium enema examination showed diverticulosis of the sigmoid colon with stenosis about 5cm long, necessitating sigmoidectomy for the sigmoid colon diverticulosis with an inflammatory tumor strongly adherent to the urinary bladder. No fistula was seen between the urinary bladder and sigmoid colon. A fibrous mass with necrosis and hemorrhaging formed in the subserosa and pericolic fatty tissue was diagnosed as an inflammatory pseudotumor. The postoperative course was uneventful and the patient was discharged on postoperative day 21.

Key words：inflammatory pseudotumor, colon diverticulitis, urinary tract infection

〔Jpn J Gastroenterol Surg 41：264―268, 2008〕

Reprint requests：Susumu Ohishi　Department of Surgery, Odate Municipal Hospital
3-1 Yutaka-cho, Odate, Akita, 017-0885 JAPAN

Accepted：July 25, 2007

©2008 The Japanese Society of Gastroenterological Surgery　Journal Web Site：http://www.jsgs.or.jp/journal/