日消外会誌　41（4）：412～417，2008年

症例報告

肝細胞癌孤立性大動脈周囲リンパ節転移の1切除例

徳島大学病院外科

山井　礼道　　吉田　卓弘　　清家　純一　　本田　純子
三好　孝典　　武知　浩和　　湯浅　康弘　　梅本　　淳
丹黒　　章　　島田　光生

肝細胞癌の孤立性大動脈周囲リンパ節転移に対し，切除を行い良好な経過を得た症例を経験したので報告する．症例は60歳代の男性で，C型肝炎を経過観察中の2005年に腹部超音波検査で肝内腫瘤を指摘され当院紹介となった．CTで肝内に4cmと4.5cmの肝細胞癌を2個認め，大動脈周囲に2.8cmの孤立性腫瘤を認めた．大動脈周囲の孤立性腫瘤はリンパ節転移を疑ったが，鑑別診断に難渋したため，肝内病変の治療を先行し，経皮的局所療法を施行した．2か月の経過観察中に大動脈周囲の腫瘤は著明に増大傾向を示した．リンパ節転移としても孤立性であり，また，下大静脈と接することより，今後増大すれば予後因子と成りうると判断し，切除を行った．術後経過は良好で，術前2,685ng/mlと高値を示したAFPは3か月後には3ng/mlと著明に低下した．現在2年を経過するがAFPの上昇，再発は認めていない．肝細胞癌大動脈周囲孤立性リンパ節転移の報告はまれであり報告する．

はじめに

肝細胞癌の転移再発形式の中で，リンパ節転移は残肝再発や血行性転移と比べると少ない．また，リンパ節転移は肝門部を筆頭に後腹膜，膵周囲に来しやすく，傍大動脈リンパ節への転移はリンパ節転移の中で約9.2％と比較的少ないと報告されている[1]．今回，孤立性大動脈周囲リンパ節転移を伴った肝細胞癌に対して，経皮的局所療法で原発巣をコントロールした後に大動脈周囲の孤立性リンパ節の切除を行い，良好な経過を得た症例を経験したので報告する．

症　　例

症例：60歳代，男性

主訴：肝内腫瘤

家族歴：特記すべきことなし．

既往歴：20歳代に右手外傷により輸血．50歳代で慢性C型肝炎を指摘．

現病歴：50歳代から近医で慢性C型肝炎の加療，ならびに経過観察されていた．2005年2月，腹部超音波検査で肝内に多発腫瘤を指摘され当院紹介となった．

入院時現症：呼吸音，腹部検査所見に異常はなく，体表リンパ節も触知しなかった．眼球結膜の黄疸，眼瞼結膜の貧血も認めなかった．

入院時検査成績：血算に異常所見を認めなかったが，GOTは109U/*l*，GPTは101U/*l*と上昇を認め，ALBは3.5g/dlと軽度の低下を認めた．HBs抗原は陰性，HCV抗体，HCV-RNA定性検査は陽性，PIVKA-IIは2,631mAU/ml，AFPは13,175ng/mlと著明に上昇していた（**Table 1**）．

腹部造影CT：肝S6に造影効果の乏しい直径4cmのlow density massを認め（**Fig. 1a**），S7にも同様の造影効果が乏しい直径4.5cmのlow density massを認め（**Fig. 1b**），ともに肝細胞癌を疑った．また，十二指腸水平脚尾側の下大静脈腹側にも造影効果の乏しい3cmのlow density massを認め（**Fig. 1c**），リンパ節転移を疑った．

肝内腫瘤については生検でhepatocellular car-

＜2007年9月26日受理＞別刷請求先：山井　礼道
〒770-8503　徳島市蔵本町3―18―15　徳島大学大学院ヘルスバイオサイエンス研究部生体防御腫瘍医学講座病態制御外科学

Table 1　Laboratory data on admission

RBC	404×10^4 /mm^3	TP	7.6 g/dl
HT	37.60 %	Alb	3.5 g/dl(↓)
WBC	9,500 /mm^3	GOT	109 U/*l*(↑)
Plts	14.9×10^4 /mm^3	GPT	101 U/*l*(↑)
		LDH	182 U/*l*(↑)
PT	10.0 sec	ALP	478 U/*l*(↑)
APTT	25.0 sec(↓)	ChE	243 U/*l*
HPT	83.90 %	BUN	14 mg/dl
		Cre	0.72 mg/dl
AFP	13,175 ng/ml(↑)		
PIVKA-II	2,631 mAU/ml(↑)	ICG 15	23.7 %(↑)

cinoma の診断を得た. 後腹膜腫瘤についてはリンパ節転移を考えたが，肝門部，膵周囲のリンパ節腫大がなく, 腫瘤が十二指腸壁に接していたため, 消化管由来の gastrointestinal stromal tumor（以下，GIST）が否定できなかった．鑑別目的の小腸透視検査，肝胆道シンチグラフィーを施行した.

肝胆道シンチグラフィー：十二指腸水平脚の腫瘤に集積は認めなかった.

小腸造影検査：十二指腸水平脚で軽度の壁外性圧迫像を認めた.

鑑別目的の小腸透視検査，肝胆道シンチグラフィーでも消化管 GIST を否定する所見は得られなかった．家族，本人に informed consent を行ったところ，肝切除は望まれず，原発巣に対しては経皮的局所療法を施行，後腹膜腫瘤は原発巣の治療効果を参考に治療方針を決定することとなった.

2005 月 3 月から，transcatheter arterial chemoembolization（以下，TACE）と計 4 回の radiofrequency ablation（以下，RFA）を施行した．2 か月間，経過観察を行ったが，画像上で肝内の viable cell は確認できなかった．しかし，PIVKA-II は 1,705mAU/ml と依然高値を示し，さらに CT で認めた後腹膜の low density mass は 2 か月の間に 2.8cm から 3.9cm に増大した．中心部は周囲と比べて造影効果が乏しく，内部壊死を考えた（**Fig. 2**）. 原発巣はコントロールできていると考えたことより，2005 年 6 月，後腹膜腫瘤摘出術を施行した.

手術：臍右側を囲むように約 15cm の腹部正中

Fig. 1　a : Abdominal CT scan revealed a low density mass of about 4 cm in segment 6. b : Abdominal CT scan revealed a low density mass of about 4.5cm in segment 7. c : Abdominal CT scan revealed a solitary swollen 2.8cm lymph node to the right of the aorta（arrow）.

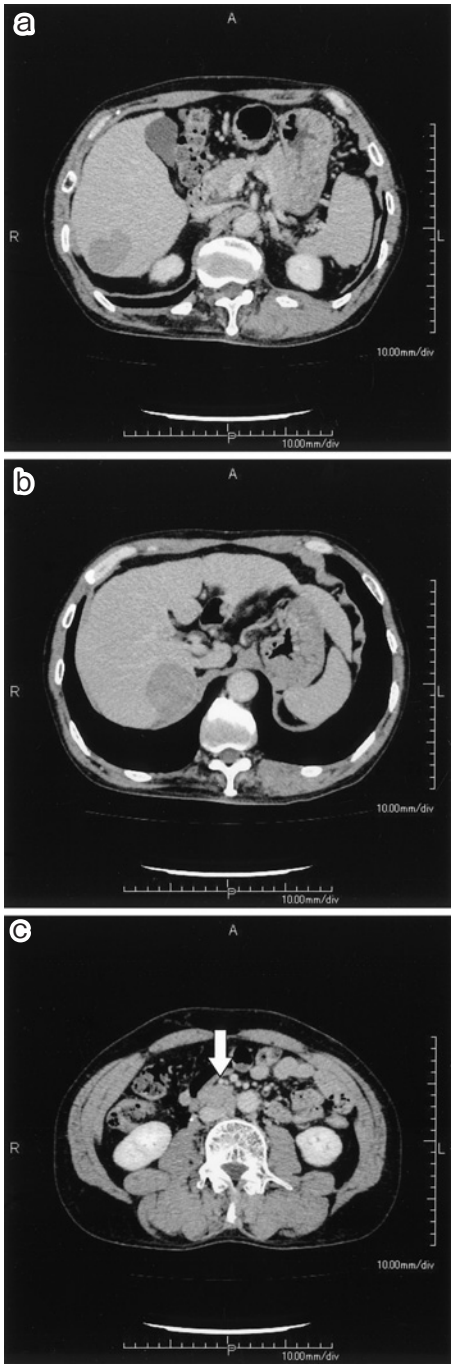

Fig. 2　Abdominal CT scan two months after local therapy revealed the enlarged lymph node with central necrosis to the right of the aorta（arrow）.

Fig. 3　Intra-operative findings showing swollen lymph node of right side of aorta（arrow）.

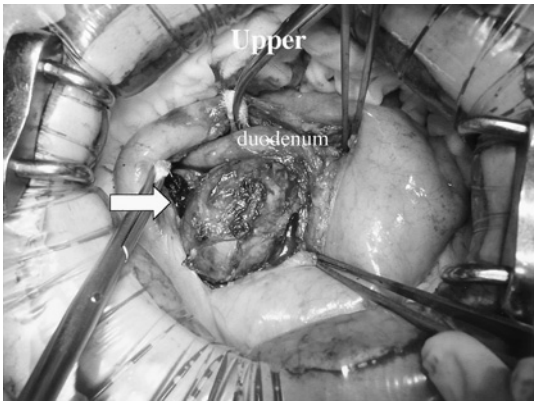

Fig. 4　a : Resected specimen shows elastic and soft capsulated tumor, measuring 55×45 mm in diameter, with necrosis and hemorrhage（arrow）. b : Histopathological examination of para-aortic metastatic lymph node（×200）. This tissue was diagnosed poorly differentiated hepatocellular carcinoma.

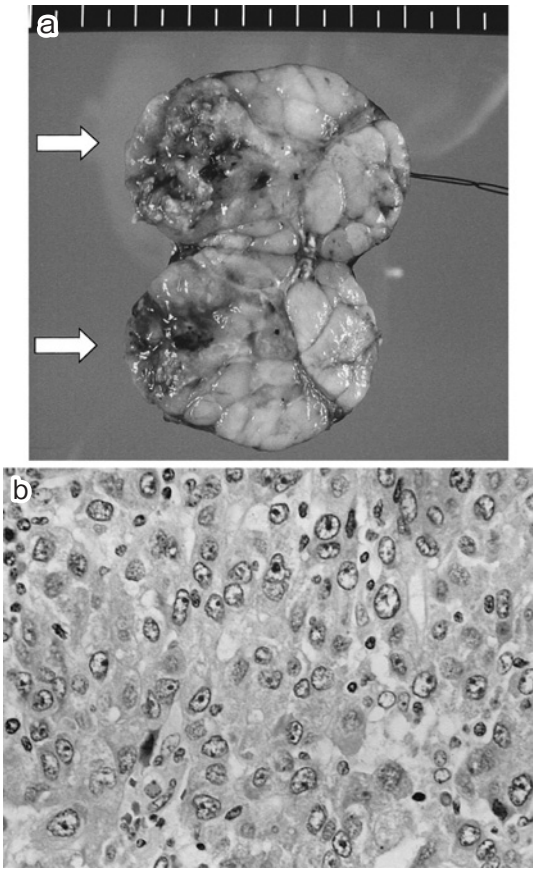

切開で開腹し，後腹膜腫瘤に到達した．下大静脈前面と腫瘤は強固に癒着しており，下大静脈を一部合併切除し，腫瘤を摘出した（**Fig. 3**）.

術後経過：術後経過は良好で，第2病日より経口摂取開始，第12病日に退院した.

病理組織学的検査：Hepatocellular carcinoma，metastatic lymphnode．リンパ節構築はみられず，腫瘤全体を置換して腫瘍の増殖を認める．索状から偽腺管構築を呈する中分化型肝細胞癌の像から低分化傾向を有する腫瘍までがみられるが，節外への浸潤は認めなかった（**Fig. 4a, b**）.

術後2年が経過するが，画像上の再発所見は認めず，AFPも2ng/mlと低値を持続している.

考　察

肝細胞癌は他の消化器癌と比べると早期にリンパ節転移を来す頻度は少ない．剖検例の報告でこそ26.2%と高率にリンパ節転移を認めているが，肝切除時にリンパ節転移を伴った症例の頻度は少なく，わずか1.0%である[2]．また，再発形式としてのリンパ節再発も少なく，再発形式全体の中でリンパ節再発の割合は11.6%である[2]．しかし，リ

Table 2　Reported cases of solitary para-aortic lymph node metastasis from hepatocellular carcinoma

Case	Author	Year	Age/Sex	Histological type	Size	Period	Survival
1	Morita[6]	1986	72/M	PDHCC*	2cm	synchronous	Death（4 years）
2	Morimoto[7]	2001	75/M	HCC**	4cm	metachronous	Alive（2 years）
3	Bandou[8]	2003	59/M	PDHCC*	4cm	metachronous	Alive（5 months）
4	Akamoto[5]	2006	77/F	PDHCC*	2cm	metachronous	Alive（2 years）
5	Our Case		65/M	PDHCC*	4cm	synchronous	Alive（2 years）

* PDHCC：Poorly differentiated hepatocellular carcinoma
** HCC：Hepatocellular carcinoma

ンパ節転移を有する肝細胞癌の予後は不良で5年生存率は18～25% 以下[3]と報告されている．

しかし一方で，孤立性リンパ節転移についての切除報告は少ないながらも良好な成績が報告されており，高台ら[4]は1985年から2005年までの残肝再発のない肝切除後のリンパ節再発症例13例の集計を行い，生存例10例の平均生存期間が報告時で33か月(3～77か月)，2例の死亡例も24か月，46か月と比較的長期の生存期間であったことを報告している．2005年以降も赤本ら[5]，高台ら[4]が孤立性リンパ節転移に対する切除で良好な経過を得た症例を報告し，孤立性リンパ節転移に対する切除の可能性を考察している．また，森田ら[6]も肝細胞癌のリンパ節転移は単発のまま増大し予後良好なものと原発巣の伸展とともに多発，系統的に出現する予後不良なものに分けられ，単発性のものは切除による長期生存が得られる可能性があるとしている．

本症例は，系統的近位所属リンパ節には転移を認めず，孤立性に大動脈周囲にリンパ節転移を認め，いわゆるskip metastasisを来した．1983年4月から2007年3月までに医学中央雑誌で「肝細胞癌」「孤立」「大動脈」「リンパ節転移」をキーワードに検索し，肝細胞癌の孤立性大動脈周囲リンパ節転移症例を集計したところ，同時性で1例[6]，異時性で3例[5)7)8)]が報告されている（**Table 2**）．同時性の1例は再発については不明であるが，術後4年の長期生存を得ている．異時性の3例の内，2例は報告時5か月と2年の無再発生存を得ており，残りの1例は術後1年10か月で残肝再発を認めているが，報告時で術後2年の生存を得ている．症例数は少ないが，大動脈周囲リンパ節転移でも孤立性転移であれば，切除により予後の改善が見込める可能性があると考える．

Skip metastasisについて，最近のリンパ流の研究では癌細胞が容易にリンパ節を通り抜けるFisher[9]の理論によるskip metastasisは極めてまれであり，遠位所属リンパ節へ転移を来す機転としては直接，遠位所属リンパ節へ流入するリンパ流が存在することが原因であると考えられている．また，近位リンパ節へのリンパ流が閉塞した場合，リンパ流に変化が起こり，遠位に向かうリンパ流を含む他のリンパ流が増大することも報告されている[10]．肝硬変を伴った肝癌では結合織の増生によりリンパ管が閉塞し，側副リンパ管流が形成され，非系統的リンパ節転移が生ずることは報告されており[11]，本症例も肝硬変を合併する症例であったことを考えると，肝硬変に伴ったリンパ流の変化が近位所属リンパ節に転移を来さずに大動脈周囲リンパ節へ転移を来した原因であったと考えている．

治療方法について，当初，後腹膜腫瘤は孤立性のリンパ節転移を疑っており，肝切除，リンパ節郭清を含めた術式も考えていた．しかし，本人，家族へのinformed consentを行ったところ，肝切除は望まれず，経皮的局所療法を優先し，経過観察を行う中で治療方針を決定したいという希望があった．結果的には，肝内病変の制御にもかかわらず，後腹膜腫瘤の増大，腫瘍マーカーの持続高値が続いたことから後腹膜腫瘤を切除することとなった．後腹膜腫瘤は下大静脈へ強固に癒着していたが，合併切除した下大静脈の内腔に腫瘍の露

出はなく，病理組織学的検索でも腫瘍の節外への浸潤は認めていない．結果的には，リンパ節を切除することで腫瘍マーカーは正常化し，肝内病変をコントロールしつつ良好な予後を得ることができた．肝細胞癌治療は切除が可能であれば切除による予後が最も良い[2]．しかし，併存疾病や背景などから切除が困難で経皮的局所療法を選択する症例も少なくない．また，孤立性リンパ節転移に関しては切除により長期予後が期待できる症例があることが報告されている．孤立性リンパ節再発や経皮的局所療法後に指摘される孤立リンパ節再発に対しては外科的切除を検討することも選択肢の一つであると考えられた．

文　献

1）高田譲二，辻　寧重：腹腔内リンパ節転移を認めた肝細胞癌の1例．日外科系連会誌　**28**：111―116, 2003
2）日本肝癌研究会：第17回全国原発性肝癌追跡調査報告（2002―2003）．肝臓　**48**：117―140, 2007
3）来見良誠，花澤一芳，仲　成幸ほか：教室における肝細胞癌治療の変遷と予後の検討．滋賀医大誌　**15**：37―41, 2000
4）高台真太郎，上西崇弘，市川　剛ほか：肝切除後に総肝動脈リンパ節転移を来した肝細胞癌の1例．日消外会誌　**40**：50―55, 2007
5）赤本伸太郎，出石邦彦，谷内田真一ほか：肝細胞癌術後大動脈周囲リンパ節転移巣を切除した1例．日消外会誌　**39**：312―316, 2006
6）森田俊治，後藤満一，永野浩昭ほか：リンパ節転移をきたした肝細胞癌の2切除例．日消外会誌　**26**：2449―2543, 1993
7）森本弘子，森田　康，矢野雅文ほか：Midline Retroperitoneal Approachにより切除した肝細胞癌術後大動脈リンパ節転移の1例．兵庫全外科医会誌　**38**：29―31, 2003
8）板東　正，福田貴代，堀　亮太ほか：大動脈周囲リンパ節および歯肉転移を切除した原発性肝癌の1例．日臨外会誌　**65**：2178―2184, 2004
9）Fisher B：The revolution in breast cancer surgery：science or anecdotalism? World J Surg **9**：656―666, 1985
10）Sandrucci S, Mussa A：Sentinel lymph node biopsy and axillary staging of T1-T2N0 breast cancer：a multicenter study. Semin Surg Oncol **15**：278―283, 1998
11）北爪伸仁，奥平雅彦：肝内胆管癌―肝内胆管系―肝内リンパ流路．肝臓　**30**：447―451, 1995

A Case of Solitary Para-Aortic Lymph Node Metastasis of Hepatocellular Carcinoma Treated with Single Resection

Hiromichi Yamai, Takahiro Yoshida, Jyuniti Seike, Jyunko Honda,
Takanori Miyoshi, Hirokazu Takechi, Yasuhiro Yuasa, Atsushi Umemoto,
Akira Tangoku and Mitsuo Shimada
Department of Surgery, University of Tokushima

We report a case of the which was treated with TAE, RFA and surgery. In 2003, a 60-year-old man followed up for chronic hepatitis C and admitted for examination of intrahepatic lesions detected in urtrasonography was found in abdominal computed tomography (CT) to have two intrahepatic masses of about 4cm and 4.5cm and a solitary swollen 2.8cm lymph node to the right of the aorta. We diagnosed the intrahepatic lesions as hepatocellular carcinoma (HCC), but we could not diagnose the paraaortic lesion as a metastatic lymph node. We treated the hepatic lesion with TAE and RFA, and followed up the paraaortic mass, which became enlarged two months later. We resected the lymph node. The postoperative course was uneventful and the patient was discharged. Serum AFP decreased from a preoperative 2,685ng/ml to a postoperative 3ng/ml. Two years later, neither intrahepatic recurrence nor the presence of the metastatic lymph node was seen.

Key words：solitary lymph node metastasis, hepatocellular carcinoma, paraaortic lymph node metastasis

〔Jpn J Gastroenterol Surg 41：412—417, 2008〕

Reprint requests：Hiromichi Yamai Department of Oncological and Regenerative Surgery, Institute of Health Bioscience, University of Tokushima
3-18-15 Kuramotocho, Tokushima, 770-8503 JAPAN

Accepted：September 26, 2007

©2008 The Japanese Society of Gastroenterological Surgery Journal Web Site：http://www.jsgs.or.jp/journal/