日消外会誌　41（5）：487～492，2008年

症例報告

# 根治的放射線化学療法，内視鏡的粘膜下層剥離術後に胃噴門部に粘膜下腫瘍様血行性転移が疑われた食道癌の１例

東京大学医学部付属病院胃・食道外科，同　消化器内科[1]，同　病理部[2]

丹羽　隆善　　野村　幸世　　山田　和彦　　神保　敬一
岡本　　真[1]　宇於崎　宏[2]　上西　紀夫

症例は63歳の男性で，2002年7月にMtUtLt T3-4，N2，cStageIIIの高分化型扁平上皮癌（以下，SCC）を指摘された．気管支浸潤も疑われ，根治的放射線化学療法を施行された．2002年12月，腫瘍はCR，リンパ節はPRの評価であった．2003年9月，門歯より40～45cmに全周性の粘膜不整像，ルゴール不染があり，食道癌と診断された．別照射野にて再度放射線化学療法50Gyを施行されたがNCであり，2004年に内視鏡的粘膜下層切除術を追加施行された．m1，ly0，v0のSCCであった．さらに，2004年8月，下咽頭癌（SCC，T1 N0 M0）の診断にて下咽頭部分切除術を施行された．2006年1月，胃噴門部に径2cmの粘膜下腫瘍様隆起が出現した．超音波内視鏡下針生検にてSCCと診断され2006年4月噴門側胃切除術を施行した．病理組織学的検査所見は中分化型SCCであり高度の静脈侵襲を伴い，最初に診断された食道癌の血行性転移の可能性が示唆された．

## はじめに

今回，我々は食道癌に対する根治的放射線化学療法（以下，CRT）後約1年で食道他部位に異時多発癌がみられ，これに対しCRT，内視鏡的粘膜下層剥離術（以下，ESD）にて加療後，さらに1年10か月で胃噴門部粘膜下腫瘍様転移を認めた症例を経験したのでその転移様式の検討を含めて報告する．

## 症　例

患者：63歳，男性

主訴：特になし（経過観察中の発見）

現病歴：2002年8月，食道癌（MtUtLt T3-4，N2（No.107に1個），cStageIII）の診断にて5FU 500mg/body（1～5days，連続投与），CDDP 8mg/body（1～5days）/7wと胸部上，中部中心の照射野で放射線療法（以下，RT）65Gyを受けた．同年12月，腫瘍はCR，リンパ節はPRの評価（RECIST）であった．その後，経過観察中の2003年9月，内視鏡検査（以下，GFS）にて門歯から40～45cmにかけて全周性の粘膜不整像を認め下部食道癌（cT1b，N0，M0 cStageI）と診断された．患者の希望により，再度CRTを選択しRT 50Gy，5FU 400mg/m$^2$（1～5days），CDDP 40 mg/m$^2$（1day）2コースを施行した．2004年2月の評価はNCであった．CRT後で食道壁が肥厚し深達度診断が困難であったが，超音波内視鏡検査（以後，EUS）にてsmに留まる病巣と判断した．2度のCRT後で，根治手術は侵襲が大きいと判断し，ESDを施行した．病理組織学的検査所見は0-IIc，squamous cell carcinoma，pTis，ly（－），v（－），pm（－），dm（－），em（－）であった．大きさは60×23mm大で境界明瞭な地図状のびらんが全周に広がり，びらん部に一致して扁平上皮癌（以下，SCC）が見られ，上皮を置換性に増殖していた．

2004年7月，経過観察のGFSにて下咽頭右側に扁平な隆起性病変を指摘され，生検にて下咽頭癌と診断された．同年8月に下咽頭部分切除術，右頸部郭清，遊離空腸再建を施行した．腫瘍は

＜2007年12月19日受理＞別刷請求先：野村　幸世
〒113-8655　文京区本郷7―3―1　東京大学大学院医学系研究科消化管外科学

**Fig. 1**　Gastrointestinal endoscope. Mar. 06, submucosal tumor like lesion was observed in fundus of the stomach with almost normal mucosa. Tumor enlargement was observed, 3cm in diameter, with bridging fold. Central ulceration was not observed.

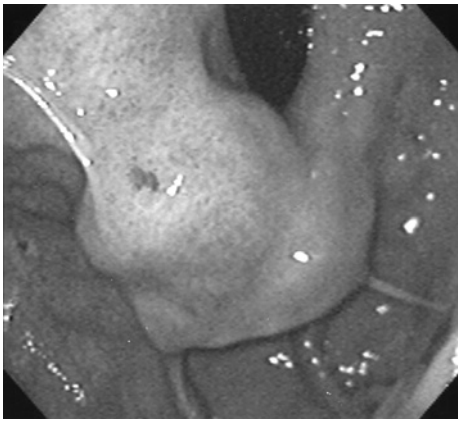

**Fig. 2**　Computed tomography. Tumor was observed in fundus of the stomach with contrast enhancement of its margin, 2.5 cm in diameter.

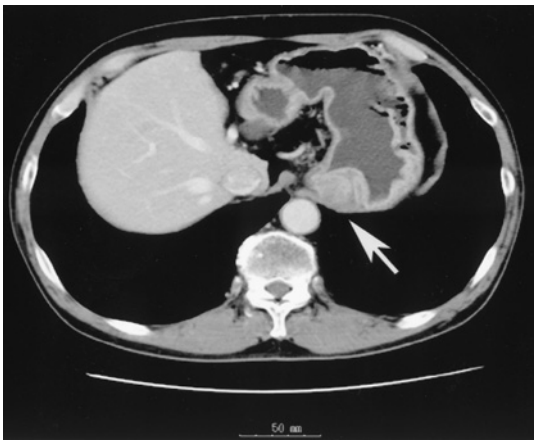


16×15mm 大の扁平な隆起を形成し，軽度のリンパ管侵襲を伴う中分化 SCC であった．さらに，2006 年 1 月，GFS にて胃噴門部穹隆部大彎に径 2 cm の粘膜下腫瘍（以下，SMT）様隆起を認めた．粘膜面に異常所見はみられず，SMT または壁外の腫瘤（リンパ節など）が考えられた．同年 3 月，腫瘍は bridging fold を伴い，径 3cm 大への増大傾向を認めた（**Fig. 1**）．診断，治療目的にて同年 4 月入院となった．

入院時現症：身長 168cm，体重 63.9kg，全身状態良好．腹部正中に遊離空腸採取時の手術瘢痕を認めた．表在リンパ節は触知しなかった．

血液検査所見：CRP 0.53mg/dl と軽度上昇，CEA 16.3ng/ml（規準値 5.6ng/ml 以下），SCC 3.1 ng/ml（規準値 1.5ng/ml 以下）と上昇を認めた．他の血液検査所見に異常は認めなかった．

胸腹部 CT 所見：噴門部左側に径 2.5cm の腫瘤を認め，辺縁優位の造影増強効果がみられた（**Fig. 2**）．その他，所属リンパ節，肝臓，肺などに再発，転移を疑う所見はみられなかった．食道癌初発時に腫大していた No107 リンパ節の腫大は認められなかった．

MRI 所見；CT 同様噴門部左側に 23×33mm 大の辺縁整な腫瘤を認めた（**Fig. 3**）．腫瘤は T1 で low，T2 で iso intensity であった．病変の存在部位や広がりからも，リンパ節腫大ではなく gastrointestinal stromal tumor が疑われていた．

EUS 所見：第 IV 層に連続する低エコー腫瘤として描出された（**Fig. 4**）．質的診断のため EUS 下穿刺細胞診が施行され，組織学的には SCC の診断であった．

以上より，扁平上皮癌噴門部再発と診断した．他部位に転移が認められないため，治療目的として，平成 18 年 4 月手術を施行した．

手術所見：上腹部逆 T 字切開にて開腹し，噴門側胃切除を施行した．腹腔内に腹膜播種を疑う所見は見られなかったが，腫瘍の横隔膜への浸潤を疑う癒着がみられ，これを合併切除した．再建は，CRT と ESD 後の瘢痕のため吻合部位の食道壁が硬く，伸展不良であり困難であったが，径 21mm の自動吻合器を用いて食道―胃端側吻合を行った．

切除標本：腫瘤は弾性硬で 4.5×4.0×2.0cm．粘膜面は顆粒状で，発赤は見られたが肉眼的に腫瘍の明らかな露出はなく，潰瘍形成も見られなかった（**Fig. 5A**）．漿膜面には合併切除した横隔膜が付着していた．割面は粘膜下層を主体に黄白色，弾性硬の腫瘍が見られた（**Fig. 5B**）．

病理組織学的検査所見：組織学的には蜂巣状あ

**Fig. 3**　MRI. Tumor was observed in left side of cardia, 22×33mm in size. Tumor showed iso-intensity in T2.

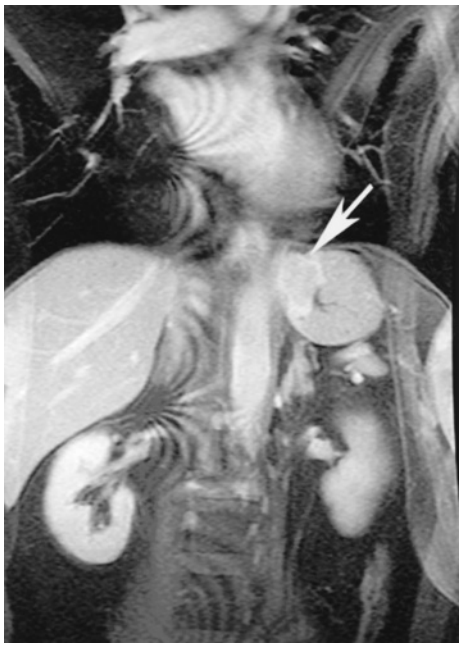

**Fig. 4**　EUS. The EUS showed a low echoic lesion in the 4th layer of the wall of stomach.

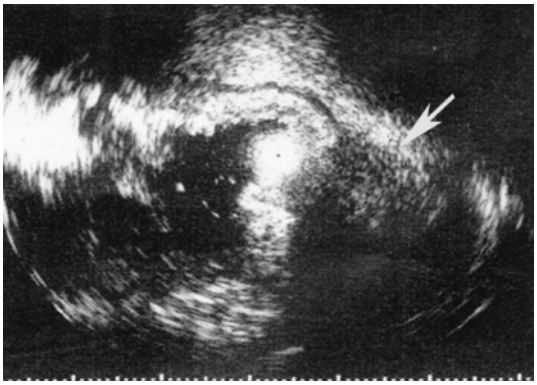

**Fig. 5**　Surgical specimen showed the tumor occurring in the submucosal tissue. Mucosal rubor was observed, but the tumor was not exposed to mucous membranes.

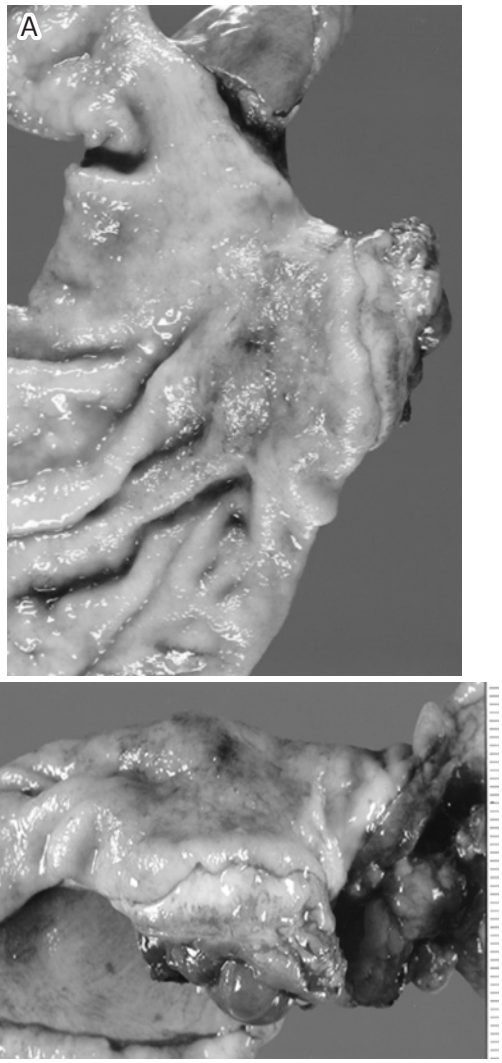


るいは索状に間質に浸潤している中分化型 SCC で，筋層を主体に増殖し最深部は漿膜下層の脂肪織，粘膜側は一部内腔に露出している部分が見られた．極めて高度の静脈侵襲と軽度のリンパ管侵襲を伴っていた（**Fig. 6A，B**）．初発時および下部食道癌の標本と比較すると，核異型度，角化傾向の面からは初発時食道癌の標本と類似していると考えられた（**Fig. 6C，D**）．

術後経過は良好で外来経過観察を行っていた．耳鼻咽喉科にて術前より指摘されていた右外側咽頭後リンパ節に対して RT 60Gy＋CDDP＋タキソテールの加療が行われた．

術後 10 か月，CT 上，脾背側に径約 5mm の低吸収域，腸間膜に 30mm の辺縁不整な腫瘤，左右の

**Fig. 6**　Histological findings. A：Tumor growth was mainly observed in submucosal region with its unclear margin. Venous infiltration was observed to a high degree. B：Histologically, moderately differentiated squamous cell carcinoma. C：Specimen of biopsy of the esophagus, Aug. 2002. Well differentiated squamous cell carcinoma. D：Specimen of esophageal cancer in 2003. Esophageal epithelium was likely to be substituted by malignant tissue, squamous cell carcinoma.

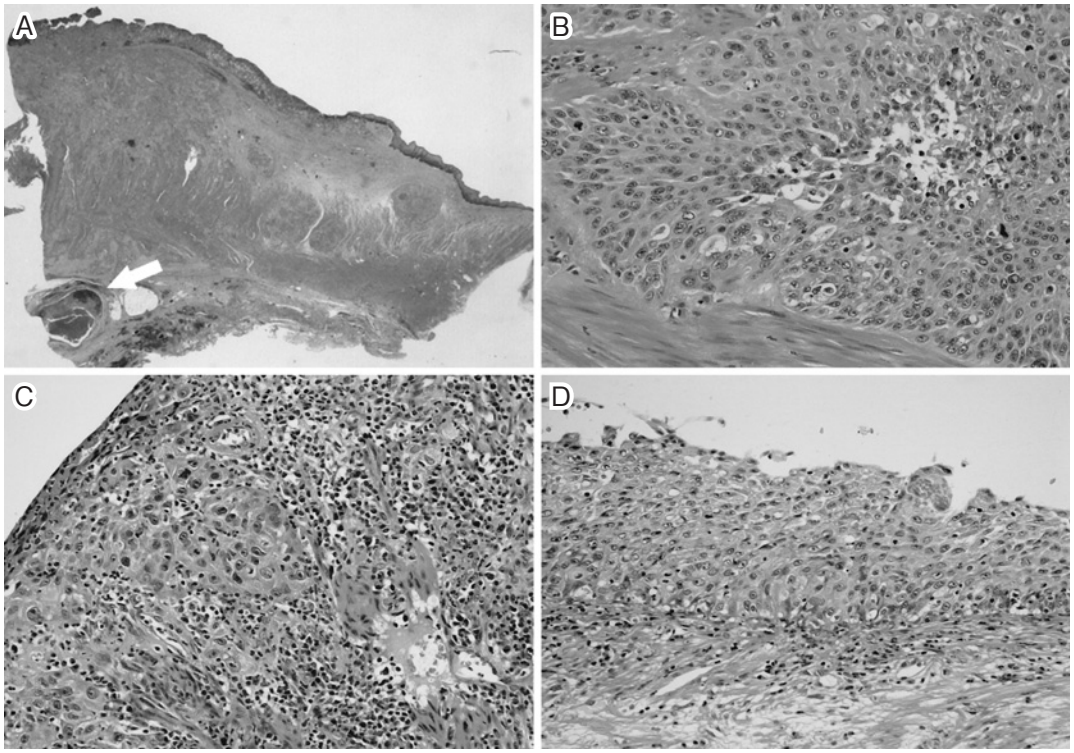


下腹壁動脈腹膜側におのおの10mm，15mmの腫瘤影が出現．脾転移，腹膜播種と診断した．

## 考　察

本症例においては手術までに四つの病変が認められている．すなわち，初発のMtUtLtの進行食道癌，2番目の下部表在食道癌，3番目の下咽頭癌，そして4番目の胃噴門部転移性腫瘍である．今回の胃噴門部腫瘍がいずれからの転移なのか病理組織学的に検討した．前述した通り，初発食道癌の標本は核異型度，角化傾向の面から噴門部腫瘍の標本と類似しているといえる．一方，2004年のESDの標本は深達度m1のSCCであったが，上皮を置換性に増殖しており，初発食道癌の組織像とは異なり異時性重複癌であると考えられた．また，下咽頭癌は軽度のリンパ管侵襲を伴う中分化SCCであり，核異型度や角化傾向から，今回の噴門部腫瘍と類似性は見られなかった．以上より，組織学的には噴門部腫瘍は初発時食道癌からの胃壁への転移の可能性が示唆された．

噴門部腫瘤の原発巣探索のため，p53免疫組織化学的染色をそれぞれの標本（食道癌初発時はCRTのため標本なし）で施行した．ESDの標本は陰性，下咽頭癌では弱陽性像を認める部位があるが非癌部で，癌部は陰性，今回の胃壁転移部も陰性であった．いずれもp53陰性を呈し，原発巣の決定には至らなかった．

文献上，食道癌の胃壁転移は，山下[1]が昭和47年より49年までの食道癌剖検症例より重複癌症例，不備例を除く1,132例のうちの約10.8%，同様に佐野[2]が8.4%などと報告している．一方で，Saitoら[3]は食道癌切除例で1.7%としており，食道癌に併発することは決してまれではないが，本

例のように，他に明らかな転移を認めず，切除に至ることはまれである．食道癌の胃壁転移の特徴として，潰瘍形成，壊死，著明なリンパ管浸潤などを伴うことが多い．胃転移巣は胃上部に多く，巨大であり，また予後が悪い傾向にあると報告されている[4)5)]．本症例では比較的大きな病巣であったが，潰瘍形成，壊死などは見られなかった点も特徴的であった．

また，食道癌の胃壁転移は同時性転移で原発巣とリンパ管で連続性が認められるとの報告[5)]もある．森[6)]は食道粘膜下リンパ管だけが胃の粘膜下リンパ管に交通していると報告している．今回の症例では転移巣は切除断端陰性であり，食道病変との連続性は明らかではなかった．また，軽度のリンパ管浸潤は認められるものの，より高度の静脈浸潤が認められた．病理組織学的に角化傾向や核異型度の面から推測は可能だが，その差はわずかで明確な結論には至れない．また，2回のCRTとESD，下咽頭部分切除によるリンパ管・血管網の改変・閉塞の影響の可能性，さらにCRTの治療効果も相乗して働き，通常のリンパ管，胸管などを介した転移経路での転移を来さなかったのではないか，と推測される．以上より，総合的には初発時食道癌から胃壁への血行性転移の可能性が示唆されると考えられた．

また，術後約10か月で指摘された転移巣については，これまでの経過などから噴門部腫瘍を経由しての転移ではないかと考えている．

本症例同様に食道癌初発あるいは，下咽頭癌初発からある程度の期間後に噴門部に胃壁転移あるいはリンパ節転移がみられた症例を1986年から2006年までの医中誌で，「食道癌」，「下咽頭癌」，「胃転移」などをキーワードとして検索したが，今回検索した範囲では異時性胃壁転移の報告例はなく，このような症例は非常にまれであると考え報告した．

また，本例のように食道癌は咽頭癌など，他の癌を併発することも多いうえに，第1癌治癒後に，第2，第3癌に罹患する可能性も高く，出雲ら[7)]は食道癌罹患後の重複癌の頻度としてほぼ年7%～8%と報告している．定期的な診察，検査など，厳重な経過観察が本症例のような早期発見，早期治療のためには必要であると考えられた．

## 文　献


1) 山下延男：剖検データーに基づいた食道癌の転移経路に関する統計解析．日癌治療会誌　**14**：1146―1149, 1979
2) 佐野量造：胃疾患の臨床病理．医学書院，東京，1974，p91―92
3) Saito T, Iizuka T, Kato H et al：Esophageal carcinoma metastatic to the stomach. Cancer **56**：2235―2241, 1985
4) 谷木利勝，福井康雄，福島慎也ほか：食道表在癌の胃転移の一例．高知医師会医誌　**8**：159―162, 2003
5) 斉藤礼次郎，阿保七三郎，北村道彦ほか：胃壁内転移を認めた食道癌6例の検討．日消外会誌　**29**：75―79, 1996
6) 森　堅志：気管及び食道のリンパ管．日気管食道会報　**19**：85―98, 1996
7) 出雲雄大，草浦貴史，勝井邦彰ほか：異時性6重複癌の1例．臨放　**46**：723―726, 2001

# A Case of Esophageal Cancer Suspected Hematogenous Metastasis to Submucosal Layer of Cardia after Chemoradiotherapy and Endoscopic Submucosal Dissection

Takayoshi Niwa, Sachiyo Nomura, Kazuhiko Yamada, Keichi Jimbo,
Makoto Okamoto[1], Hiroshi Uozaki[2] and Michio Kaminishi
Department of Gastrointestinal Surgery, Department of Gastroenterology[1] and Department of Pathology[2],
The University of Tokyo Hospital

A 63-year-old man diagnosed with esophageal cancer in July 2002 had pathological findings of well-differentiated squamous cell carcinoma (SCC) of clinical stage III (MtUtLt, T3–4, N2) based on Japanese Guidelines for clinical and pathological studies on esophageal carcinoma. Direct invasion to the left main bronchus was suspected, necessitating chemoradiotherapy (5-FU, cysplatin for 2 series) and radiotherapy (RT) (65Gy). In December 2002, his response was complete recoverly (CR) for the tumor and partial recovery (PR) for lymph node metastasis. In September 2003, a mucosal irregularity of the entire esophageal wall circumference detected 40–45cm distal from the fore-tooth that was not dyed by Lugol iodine solution was diagnosed as esophageal cancer. Another round of RT and chemotherapy (FP) was done, but a clinical evaluation of no change (NC), necessitated endoscopic mucosal dissection. The pathological finding was squamous cell carcinoma. (m1, ly0, v0) In August 2004, the findings of carcinoma of the hypopharynx necessitated partial pharyngectomy and lymph node dissection. In January 2006, detection of an elevated submucosal tumor like lesion in the cardiac part of the stomach was found in fine-needle aspiration to be SCC, necessitating proximal gastrectomy in April 2006, and pathological findings of moderately differentiated SCC with severe venous invasion. This tumor appeared to have arisen through hematogenous metastasis from the first esophageal cancer.

**Key words**：esophageal cancer, intramural metastasis, hematogenous metastasis

〔Jpn J Gastroenterol Surg 41：487—492, 2008〕

**Reprint requests**：Sachiyo Nomura　Department of Gastrointestinal Surgery, The University of Tokyo
7–3–1 Hongo, Bunkyo-ku, 113–8655 JAPAN

**Accepted**：December 19, 2007

©2008 The Japanese Society of Gastroenterological Surgery　Journal Web Site：http://www.jsgs.or.jp/journal/