日消外会誌　41（6）：612～617，2008年

症例報告

十二指腸アデノカルチノイド肝転移の１例

千葉県立佐原病院外科，同　病理*

矢野　佳子　　高山　　亘　　菅谷　　睦　　角田　慎輔
黄　　哲守　　古木　　新*　小林　　進

症例は60歳の女性で，2005年8月胃集団検診で要精査となり9月当院に受診し，上部内視鏡検査で十二指腸球部に潰瘍を認めた．生検にても悪性所見は認めず，良性潰瘍として投薬加療を受けていた．外来通院中，超音波検査ならび腹部CTにて肝S4を中心に多発腫瘤を指摘され，12月超音波ガイド下肝腫瘍生検を施行し，腺癌と診断された．他臓器に異常を認めず，胆管細胞癌と診断し，手術目的にて入院となった．12月下旬拡大左葉切除を施行した．また，十二指腸潰瘍部に腫瘤を触知し，悪性腫瘍を疑い胃幽門側，十二指腸部分切除ならびにリンパ節郭清を追加した．術後病理組織学的検討にて十二指腸腫瘍は粘液産生をする腺管構造と神経内分泌細胞への分化を認め，アデノカルチノイドと診断．肝腫瘍は転移と診断した．術後18か月を経過したが，現在再発の兆候は認めない．十二指腸アデノカルチノイドは極めてまれで今回，肝転移の１手術例を経験したので報告した．

はじめに

アデノカルチノイド（adenocarcinoid）はカルチノイドと腺癌（adenocarcinoma）との両方の特徴を有し[1]，統計上まれでそのほとんどが虫垂原発で[2]，十二指腸原発のものはほとんど報告がない．今回，我々は術前診断が困難であった十二指腸アデノカルチノイドの肝転移の１手術例を経験したので報告する．

症　　例

患者：60歳，女性

主訴：特になし

既往歴，家族歴：特記事項なし．

現病歴：2005年8月胃集団検診で要精査となり9月当院受診し，上部消化管内視鏡検査施行にて十二指腸球部に潰瘍を認めた．以後，3回生検を施行するも悪性像は認めず，良性潰瘍の診断にて投薬加療を受けていた．外来通院中，腹部超音波検査にて肝S4を中心に多発腫瘤を指摘され12月精査目的で入院となった．

＜2007年10月29日受理＞別刷請求先：矢野　佳子
〒287-0003　香取市佐原イ2285　千葉県立佐原病院外科

入院時現症：眼球結膜，眼瞼結膜に黄染，貧血認めず．腹部は圧痛なく腫瘤を触知しなかった．表在リンパ節の腫脹も認めなかった．

入院時検査所見：血算，生化学検査にて異常は認めなかった．また，腫瘍マーカーはAFP，CEA，CA19-9はいずれも正常範囲であった．

上部消化管内視鏡検査：十二指腸球部上壁に薄い白苔を伴う陥凹性病変を認めた．生検を施行するも，再生上皮ならびに再生性変化に伴う軽度の核腫大や間質線維の増生を認めたが，明らかな悪性所見は認めなかった（**Fig. 1**）．

腹部超音波検査：肝S4，5，8に径2～3cmの辺縁不整な高エコーの多発腫瘤を認めた．

腹部CT：左門脈臍部に接しS4，5に径約3cm，S8に径約2cmの不整形な造影効果のある腫瘤を認めた（**Fig. 2**）．

腹部血管造影検査：S4，5，8に径約2～3cmの腫瘍血管の増生を認めた（**Fig. 3**）．

肝生検所見：超音波ガイド下に肝腫瘍針生検を施行し，腺管形成を認める腫瘍細胞の増殖を認め，腺癌と診断した．その他の臓器に異常を認めず，胆管細胞癌の疑いにて2005年12月開腹術を行っ

Fig. 1　Upper gastrointestinal endoscopy revealed an ulcer at duodenal bulb.

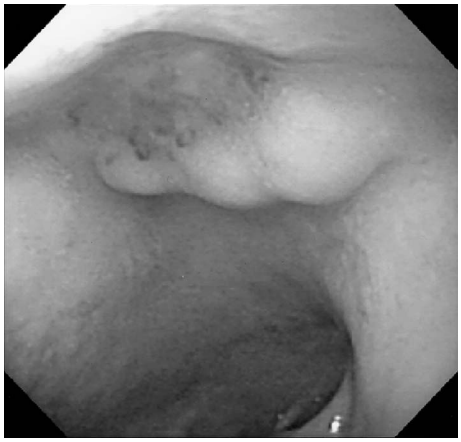

Fig. 2　Abdominal CT showed a high density tumor in the liver（arrow）.

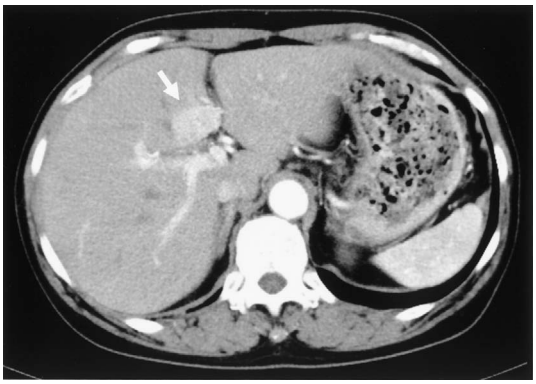

た.

手術所見：開腹時，腹膜播種やリンパ節の腫大は認めなかった．肝腫瘍は門脈左枝に浸潤し肝前区域にまで及んでいたため，拡大左葉切除を行った．また，術中十二指腸球部潰瘍は硬く腫瘤状に触知したため悪性腫瘍を疑い，十二指腸球部，胃幽門側部分切除ならびにリンパ節郭清を追加した.

切除標本検査所見：切除肝重量 460g．腫瘍は S4 を中心に 1 部 S5 に連続し，2.5×3×2cm で，S8 にも 2.5×2.5×2cm の不整形な腫瘍があった．割面は黄白色，充実性で被膜，隔壁は認めなかった（**Fig. 4a**）．また，十二指腸球部の腫瘍は 2.5×2.5 cm の大きさで中心に小潰瘍形成を認めた（**Fig. 4b**）.

Fig. 3　Abdominal angiography showed hypervascular tumor stains in S4, 5 and 8 of the liver（arrows）.

病理組織学的検査所見：十二指腸の腫瘍においては，腺管構造を有する腫瘍細胞が粘膜下層を中心に 1 部漿膜下に至るまで増殖していた．免疫染色では，chromogranin A，synaptophysin が陽性，CEA，CA19–9 は陰性で神経内分泌細胞への分化を示していた. 同時に PAS 染色陽性の粘液産生が認められ，cytokeratin 7，19 が陽性で腺癌の特徴も持ち合わせていたためアデノカルチノイドと診断した（**Fig. 5a，b**）．また，p53 は陰性，MIB-1 陽性率も 5% 以下で細胞増殖能の亢進は認めなかった．なお，肝腫瘍は十二指腸腫瘍類似の腺管構造を有する腫瘍細胞より構成されており，十二指腸腫瘍と全く同様の免疫組織学的特徴を有していたため，十二指腸アデノカルチノイドの肝転移と診断した（**Fig. 5c，d**）．胃癌取扱い規約に従うと，P0，H1，M0，CY0，ss，n2，ly0，v0，PM（−），DM（−），Stage IV であった.

術後経過は良好で第 29 病日に退院した. 現在外来にて経過観察中であるが, 術後 18 か月経過した現在再発の徴候は認めない.

考　　察

アデノカルチノイドは組織学的に腺癌のように腺管形成を成すとともにカルチノイドのように神経内分泌への分化も呈する腫瘍で，1978 年

Fig. 4　Macroscopic findings of the resected specimen showed the tumor in S4 of the liver, 2.5×3×2.5cm in size (a) and showed the tumor with ulceration in duodenal bulb, 2.5×2.5cm in size (b).

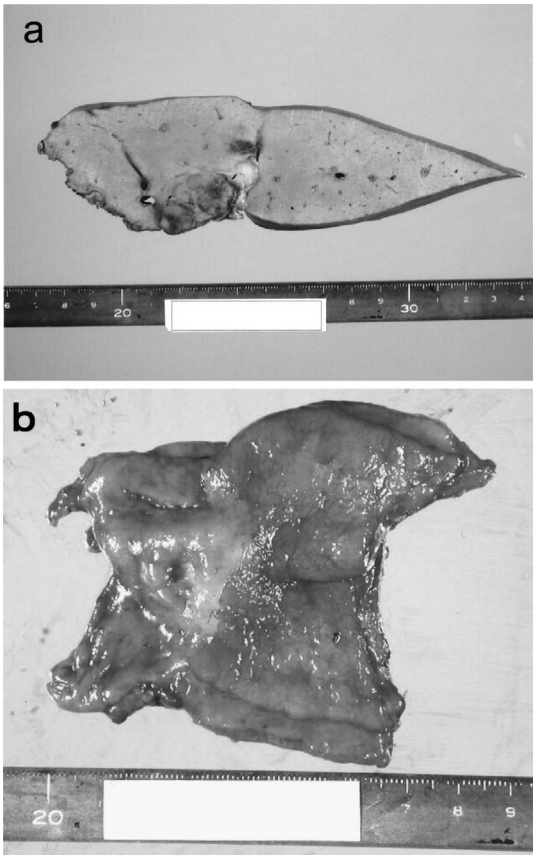

Warkel ら[1]により命名された．しかし，それ以前に 1974 年 Klein[3]により“mucionous carcinoid”と命名されたり，以後“goblet cell carcinoid”[4]，“crypt cell carcinoma”[5]，“composit tumor”[2]とも報告され，命名に混乱を認める．その発生起源に関しては，神経内分泌細胞と粘液を産生する上皮細胞の両方に分化する多機能な stem cell より発生したと推測されている[6)7)]．

発症頻度はまれで，医学中央雑誌にて「adenocarcinoid」「mucinous carcinoid」「goblet cell carcinoid」「crypt cell carcinoma」「composit tumor」をキーワードとして 1983 年から 2007 年 6 月までの検索を行ったところ，本邦では会議録を除き 74 例の報告があるのみである．その発症部位は虫垂原発が 80.9% で他の消化器は少なく，大腸 9.6%，胃 6.6%，小腸 2.2%，胆嚢 0.7% である[2]．最多を占める虫垂においてアデノカルチノイドはカルチノイドのわずか 0.66% で，虫垂の全悪性腫瘍の 0.05% を占めるに過ぎない[8]．小腸ではカルチノイドが回腸に多いのに対しアデノカルチノイドは空腸に多いが[2]，十二指腸のアデノカルチノイドは極めて少ない．キーワードとして「adenocarcinoid」ならびにその前述の同義語に「十二指腸」をかけあわせて 1983 年から 2007 年 6 月までの医学中央雑誌，ならびに 1950 年から 2007 年 6 月までの PubMed で検索した結果，会議録を除くと本症例を含め 8 例の報告しかない[6)9)~14)]（**Table 1**）．十二指腸乳頭またはその近傍より発生するものは，胆道系の閉塞所見を呈することが多いが[6)11)]，球部から下行脚における病変のため，消化管の狭窄症状で発症するものもある[10)14)]．本症例では腫瘍は十二指腸球部に存在し 2.5cm 大であったため，自覚症状も全くなかった．

その臨床的な特徴として，虫垂の通常のカルチノイドの平均年齢が 35.9 歳であるのに比べ，虫垂のアデノカルチノイドは 58.8 歳とより高齢で，虫垂の腺癌の平均年齢が 58 歳であるのに近いことが特徴である[1)15)]．十二指腸乳頭部の通常のカルチノイドも平均年齢が 51 歳で十二指腸乳頭癌が 60 歳，膵癌が 65 歳であるのに対し発症が若いと報告されている[16)]．十二指腸アデノカルチノイドは本症例を含む 8 例における検討では平均年齢 62 歳であり，乳頭部近傍のアデノカルチノイドの 4 例に限っても 60.3 歳と通常のカルチノイドより腺癌に近い発症年齢であった（**Table 1**）．

病理組織学的な特徴は通常のカルチノイドと同様に粘膜深層から発生し，粘膜下層を中心に束状，胞巣状に浸潤増殖するため，腫瘍細胞は被覆上皮にはあまり存在せず，粘膜下腫瘍の形態を呈する．このため，時に術前診断に困難を来すことがあり，本症例でも術前生検にて腫瘍細胞が検出されず，良性の潰瘍として扱われていた．また，アデノカルチノイドは腺管を形成し粘液を産生するなど腺癌としての特色も併せ持っているため，通常の

Fig. 5 Microscopic feature of the tumor in duodenum (a) and liver (c) showed the tubuloglandular structure containing mucin (HE ×100). Immunohistochemical examination showed positive staining for synaptophysin in the duodenal tumor (b：×100) and in the liver tumors (d：×100).

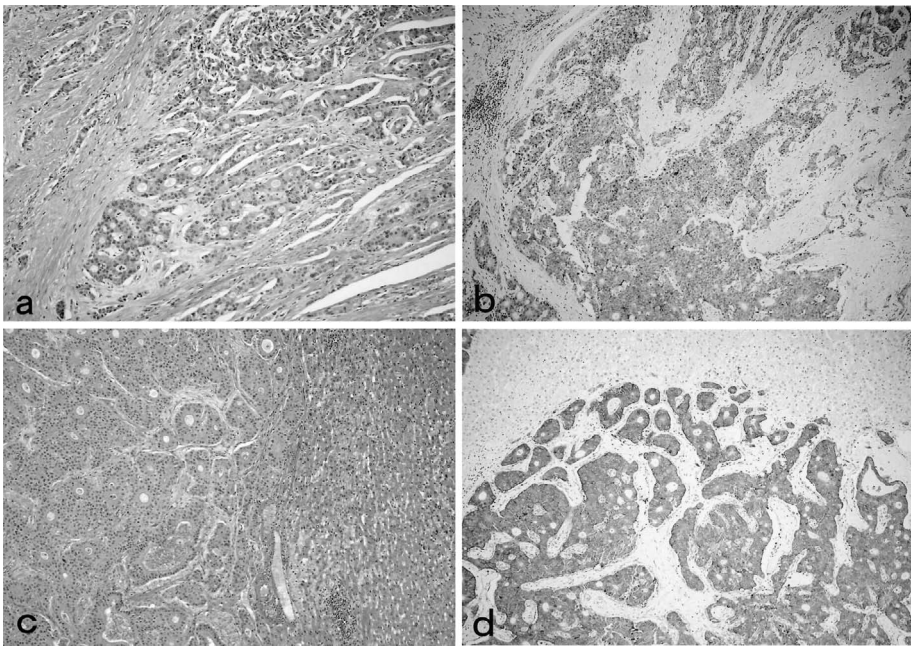

Table 1 Reported cases of duodenal adenocarcinoid

	Author	Year	Age/Sex	Chief complain	Location	Tumor size	Treatment	Metastasis	Outcome
1	Jones[9]	1989	64/F	abdominal discomfort	ampulla	1.5cm	PD	none	no recurrence (35m)
2	Burke[10]	1990	45/F	duodenal obstruction	bulb	NA	PD	none	no recurrence
3	Shah[11]	1990	67/F	jaundice	ampulla	2cm	none	wide spread metastasis	died
4	Misonou[6]	1990	47/F	jaundice	ampulla	3cm	PD	none	recurrence (liver, 9m)
5	Satou[12]	1997	77/M	general fatigue	bulb	1.5cm	gastrectomy	none	no recurrence (48m)
6	Alex[13]	1998	63/F	abdominal pain	ampulla	1.5cm	PD	none	no recurrence (24m)
7	Mochizuki[14]	2002	73/F	duodenal obstruction	descending portion	NA	PpPD	none	no recurrence (24m)
8	Our case		60/F	none	bulb	2.5cm	partial gastro-duodenectomy hepatectomy	liver metastasis	no recurrence (18m)

NA：not avairable, m：months,
PD：pancreaticoduodenectomy, PpPD：pylorus preserving pancreaticoduodenectomy

HE 染色のみでは確定診断が困難で，免疫組織学的検査にて神経内分泌細胞としての性格を持つことを確認することが必須である．このため，一般に術前の確定診断は困難で，本症例も術前肝腫瘍生検で腫瘍細胞が腺管形成をしていたため腺癌と診断された．

生物学的悪性度や予後は，虫垂のアデノカルチノイドは卵巣，リンパ節，腹膜に転移をしやすいなど通常のカルチノイドより予後が悪いが腺癌より予後がよいとするものが多い[8)17)]．治療方針は一般的に手術が原則で，有効な化学療法に関する報告はなく，虫垂のアデノカルチノイドに対しては虫垂切除よりも右半結腸切除が奨励されている[17)]．十二指腸乳頭カルチノイド77例の検討では，予後は比較的良好で5年生存率は90%であると報告されている[16)]．しかしながら，十二指腸アデノカルチノイドは報告が少なく，生物学的悪性度や自然史はさらによく分かっていない．p53やMIB-1が陽性のものは悪性度が高いとの報告がある[7)18)]．しかし，本症例では受診時すでに肝転移を認めたが，十二指腸，肝両腫瘍ともにp53が陰性で，MIB-1陽性率も低く，組織学的に予後や悪性度を予測することは困難と考えられた．術前正確な診断がなされた例がほとんどないため，治療は腫瘍の局在部位の性格上膵頭十二指腸切除が行われている場合が多い(**Table 1**)．十二指腸乳頭カルチノイドでは腫瘍が2cm以下のものに対しては局所切除で十分で，2cm以上のものに対し膵頭十二指腸切除が必要とする文献もある[16)]．本症例は十二指腸球部に腫瘍が存在していたため十二指腸，胃幽門側部分切除を行ったが，今後適切な切除範囲，手術術式の検討が必要である．本症例のように十二指腸アデノカルチノイドで原発巣ならびに肝転移を同時に切除した報告はいまだかつてない．術後18か月の現時点において再発の徴候は認めないが，今後十分な経過観察が必要である．

文　献

1) Warkel RL, Cooper PH, Helwig EB：Adenocarcinoid, a mucin-producing carcinoid tumor of the appendix：a study of 39 cases. Cancer **42**：2781—2793, 1978
2) Levendoglu H, Cox CA, Nadimpalli V：Composite (adenocarcinoid) tumors of the gastrointestinal tract. Dig Dis Sci **35**：519—525, 1990
3) Klein HZ：Mucinous carcinoid tumors of the vermiform appendix. Cancer **33**：770—777, 1974
4) Subbuswamy SG, Gibbs NM, Ross CF et al：Goblet cell carcinoid of appendix. Cancer **34**：338—344, 1974
5) Isaacson P：Crypt cell carcinoma of the appendix (so-called adenocarcinoid tumor). Am J Surg Pathol **5**：213—224, 1981
6) Misonou J, Kanda M, Kitagawa T et al：A case of coexisting malignant carcinoid tumor and adenocarcinoma in the papilla of vater. Gastroenterol Jpn **25**：630—635, 1990
7) Toumpanakis C, Standish RA, Baishnab E et al：Goblet cell carcinoid tumors (adenocarcinoid) of the appendix. Dis Colon Rectum **50**：315—322, 2007
8) Fenoglio-Preiser CM, Lantz PE, Listrom MB et al：Gastrointestinal pathology：an atlas and text. Raven Press, New York, 1989, p533—537
9) Jones MA, Griffith LM, West AB：Adenocarcinoid tumor of the periampullary region：a novel duodenal neoplasm presenting as biliary tract obstruction. Hum Pathol **20**：198—200, 1989
10) Burke A, Lee YK：Adenocarcinoid (goblet cell carcinoid) of the duodenum presenting as gastric outlet obstruction. Hum Pathol **21**：238—239, 1990
11) Shah IA, Schlageter M, Boeham N：Composite carcinoid-adenocarcinoma of ampulla of vater. Hum Pathol **21**：1188—1190, 1990
12) 佐藤友美，川中美和，伊藤慈秀：早期胃癌と食道粘膜異形成症を合併し，早期腺癌及び腺カルチノイド（adenocarcinoid）を伴った十二指腸腺腫の1例．胃と腸　**32**：1265—1271, 1997
13) Alex WR, Auerbach HE, Pezzi CM：Adenocarcinoid tumor of the ampulla of Vater. Am Surg **64**：355—359, 1998
14) 望月能成，竹島英介，水野　豊ほか：狭窄症状で発症した十二指腸 adenocarcinoid の1例．日消外会誌　**35**：612—615, 2002
15) Bak M, Asschenfeldt P：Adenocarcinoid of the vermiform appendix. A clinicopathologic study of 20 cases. Dis Colon Rectum **31**：605—612, 1988
16) Hatzitheoklitos E, Buchler MW, Friess H et al：Carcinoid of the ampulla of vater. Cancer **73**：1580—1588, 1994
17) Edmonds P, Merino MJ, LiVolsi VA et al：Adenocarcinoid (mucinous carcinoid) of the appendix. Gastroenterology **86**：302—309, 1984
18) Aizawa M, Watanabe O, Naritaka Y et al：Adenocarcinoid of the appendix：report of two cases. Surg Today **33**：375—378, 2003

A Case of Duodenal Adenocarcinoid with Liver Metastasis

Yoshiko Yano, Wataru Takayama, Makoto Sugaya, Shinsuke Kakuta,
Tetsumori Kou, Arata Furuki* and Susumu Kobayashi
Department of Surgery and Department of Pathology*, Chiba Prefecture Hospital of Sawara

A 60-year-old woman referred for abnormal duodenal findings in a mass screening X-ray examination was found in upper gastrointestinal endoscopy to have an ulcer at the duodenal bulb. Biopsy was negative for malignancy and the patient was treated with antacids. Ultrasonography and computed tomography at the outpatient clinic showed multiple masses at hepatic segments 4, 5, and 8. Ultrasound-guided needle biopsy of the liver mass showed adenocarcinoma. The patient was admitted and underwent left hepatic lobectomy. Because the duodenal ulcer remained unchanged despite drug administration, partial duodenectomy and gastrectomy with lymph node dissection were conducted on suspicion of malignancy. Pathological findings showed that the duodenal and liver tumors shared glandular and neuroendocrine differentiation. Immunohistochemical staining of liver and duodenal tumors was positive for synaptophisin and chromogranin A. The definitive diagnosis was adenocarcinoid of the duodenum with liver metastasis. The patient has been free from disease recurrence in the 18 months since surgery. Adenocarcinoid of the duodenum is very rare and this is, to our knowledge, the first report of surgery to treat duodenal adenocarcinoid with liver metastasis.

Key words：adenocarcinoid, duodenum, liver metastasis

〔Jpn J Gastroenterol Surg 41：612—617, 2008〕

Reprint requests：Yoshiko Yano Department of Surgery, Chiba Prefecture Hospital of Sawara
2285 Sawara, Katori, 287–0003 JAPAN

Accepted：October 29, 2007

©2008 The Japanese Society of Gastroenterological Surgery Journal Web Site：http://www.jsgs.or.jp/journal/