日消外会誌　41（6）：618～623，2008年

症例報告

感染を契機に破裂した巨大肝嚢胞腺癌の１例

公立おがた総合病院外科，久留米大学医学部病理学講座*

田辺　大朗　　近藤圭一郎　　野田　健治　　矢野　博久*

症例は55歳の女性で，来院3日前より39℃台の発熱が出現，歩行も困難な状態となり近医受診，血圧低下のため当院へ救急搬送された．腹部超音波検査，CT，MRIにて肝左葉に巨大な嚢胞性腫瘍と腹水を認め，腹腔内試験穿刺にて黒褐色の排液を認め肝嚢胞の破裂と診断，同日腹腔ドレナージ術を施行した．術後も腹腔内洗浄を繰り返し，排液の細胞診では悪性細胞は認められなかったが，血中腫瘍マーカーが高値で，肝嚢胞腺癌を疑い全身状態改善後肝左葉切除術を施行した．嚢胞は多房性で粘液や膿汁，凝固した血液が貯留していたが壁在結節は認めなかった．組織学的には，異型細胞を認めbile duct cystadenocarcinomaと診断され，卵巣様間質を有していた．好中球浸潤があり膿瘍を形成しており感染を契機に破裂したものと考えられた．術後経過は良好で，第34病日目に退院し，術後1年2か月再発なく生存中である．肝嚢胞腺癌の破裂例は極めて珍しく，文献的考察を加えて報告する．

はじめに

肝嚢胞腺癌は近年の画像診断の進歩とともに報告例が増加しているが，その発生頻度は原発性肝癌の0.22％と，なおまれな疾患である[1]．今回，我々は感染を契機に破裂した肝嚢胞腺癌を経験したので報告する．

症　　例

症例：55歳，女性

主訴：発熱

既往歴：特になし．

家族歴：特になし．

現病歴：平成18年8月，来院3日前より39℃台の発熱があるも家事をこなしていた．前夜腹痛はなかったが突然気分不良となり，当日歩行も困難な状態で近医を受診し血圧低下を認め当院へ救急搬送された．

来院時現症：身長160cm，体重87kg，血圧70/58mmHg，脈拍109回/分，体温39.8℃．黄疸，腹膜刺激症状は認めなかった．

来院時検査所見：白血球数は8,170/mm^{3}でCRPは23.1mg/dlと高度の炎症を示した．Hb 8.6 g/dl，Cr 2.95mg/dlと中等度の貧血と腎機能低下を認めた．腫瘍マーカーは，CEA：91.9ng/ml，CA19-9：1,624U/mlと高値を示したが，AFPは3.1ng/mlと正常だった．

CT所見：肝左葉に境界明瞭な直径約20cmの一部に石灰化を伴う嚢胞性腫瘤を認め，肝臓および腫瘤周辺に腹水が貯留していた（**Fig. 1**）．

MRI所見：多房性の嚢胞性腫瘤を認め，内腔はT1強調画像にて低信号～高信号，T2強調画像にて高信号を示すが，各腔間の信号強度は多彩な像を示した．壁在結節は認めなかった（**Fig. 2a，b**）．胆管の拡張はなく，透亮像も認めなかった．

腹部超音波検査でも嚢胞性腫瘤が描出され流動性のある内部エコーを認め，腹水も同様の内部エコーだった．腹腔内試験穿刺にて，陳旧性出血による黒褐色の排液を認め肝嚢胞の破裂と診断した．細胞診では血球成分と老廃物様成分のみで異型細胞は認めず，細菌培養にて*Escherichia coli*が同定された．

臨床経過：全身状態が不良であったため緊急での肝切除は危険が高いと判断し，同日局所麻酔下に腹腔ドレナージ術を施行し約2,600mlの黒褐色

＜2008年1月30日受理＞別刷請求先：田辺　大朗
〒879-6692　豊後大野市緒方町馬場276　公立おがた総合病院外科

Fig. 1　An emergency abdominal computed tomography（CT）without contrast medium showing a multilocular cyst with calcification and a fluid collection around the cyst and liver.

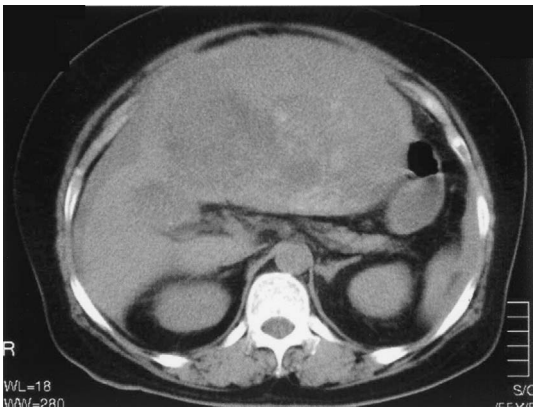

の腹水を吸引，さらにダグラス窩に 28Fr. デュープルドレーン，肝外側に 8Fr. シリコンチューブを留置した．ドレナージ後も腹腔内洗浄を継続，術後 2 日目には洗浄液は澄明となったがペニシリン系抗生剤を投与するも発熱は持続した．異型細胞は検出されなかったが，腫瘍マーカーが高値であり肝嚢胞腺癌を疑い全身状態の改善を待ちドレナージ後 9 日目に手術を施行した．

手術所見：肝左葉に巨大な嚢胞性腫瘤を認めた．嚢胞下端が穿孔し大網にて被覆されていた（**Fig. 3**）．少量の腹水を認めたが腹腔内に播種性所見はなく，腹水細胞診は癌陰性であった．肝左葉の授動さえ困難な状況であり，また授動により内容液の腹腔内漏出が懸念されたので腹腔内に漏出しないよう内容液約 1,500ml を吸引，左肝動脈，門脈左枝を結紮切離後 Pringle 法を併用し肝左葉切除術を施行した．肝門部のリンパ節腫大は認めなかったため郭清は行わなかった．特に，腹腔内への抗癌剤撒布は行わなかった．

切除標本肉眼検査所見：嚢胞は 20×20×15cm で，重量は吸引した嚢胞内容液を含めて約 4,000g であった．割面は肥厚した隔壁を有する多房性の嚢胞だったが壁在結節は認めなかった．嚢胞内腔は漿液性や粘液性の内容液が充満したもののほか，膿性のものや凝固した血液などが混在していた（**Fig. 4**）．

Fig. 2　a：T1-weighted contrast-enhanced magnetic resonance imaging showing a multilocular cyst with thick septations. b：T2-weighted image of the same cyst. The septations were separating the various high intensity locules without mural nodule.

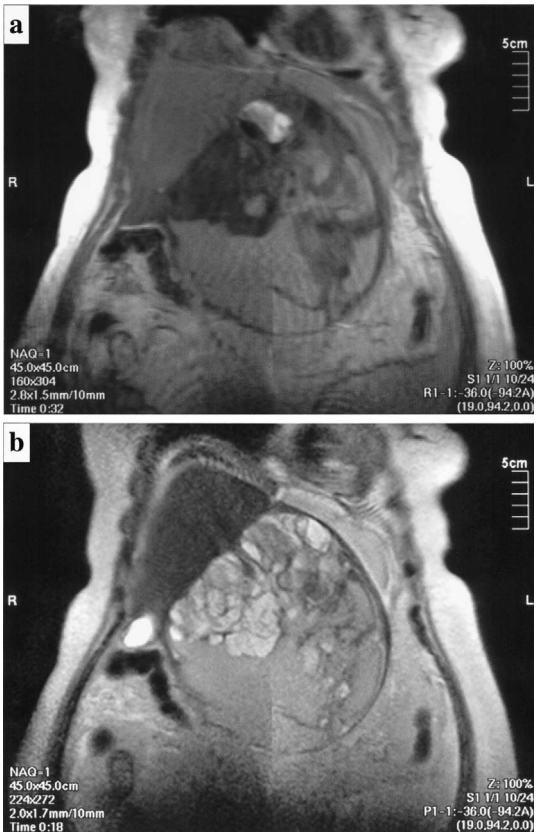

病理組織学的検査所見：大小の腺管あるいは嚢胞を形成し増殖する異型細胞を認め，bile duct cystadenocarcinoma と診断された（**Fig. 5a，b**）．腺腫成分は認めなかった．腫瘍細胞間には卵巣様間質の像が認められ（**Fig. 5a**），Estrogen receptor は陰性だったが Progesteron receptor 陽性，vimentin 陽性，α-smooth muscle actin 陽性で卵巣の間質に類似した染色性だった．

術後経過は順調で，平成 19 年 10 月現在再発無く外来通院中である．

考　　察

肝嚢胞腺癌は，1943 年 Willis[2] により carcinoma

Fig. 3　Operative findings. The giant cyst was arising from the left hepatic lobe and ruptured (arrow head).

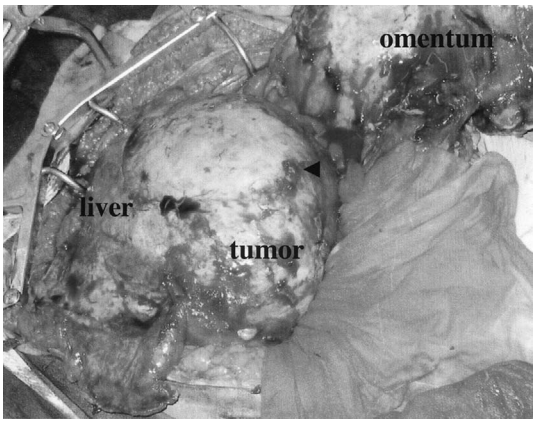

Fig. 4　Resected specimen revealed a multilocular cyst without mural nodule. The cyst was occupied with pus, mucus and coagulation-containing fluid.

arising from congenital cyst of the liver として初めて報告され，本邦でも報告例が増加しているがその頻度は原発性肝癌の0.22%と依然としてまれな疾患である[1]．肝嚢胞腺癌は，WHO分類ではbile duct cystadenocarcinomaと記載されているが，その成因などについては一定の見解は得られていない．従来より，発生を考慮した川原田ら[3]の分類がよく用いられてきた．近年，胆管細胞由来の嚢胞腫瘍の中に卵巣様間質が存在する症例があることに注目して，Wheelerら[4]によりcystadenoma with mesenchymal stroma（以下，CMS）という疾患概念が導入された．それによれば，過去

Fig. 5　Histological findings（H.E. stain, a；×40, b；×100）. The tumor showed bile duct adenocarcinoma with ovarian-like stroma mainly presented in the thick septum　*：ovarian-like stroma.

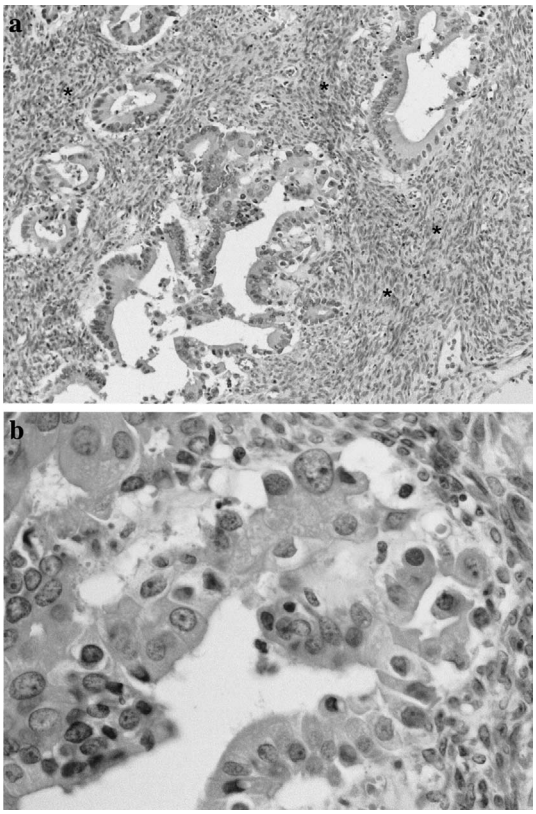

に肝嚢胞腺腫として報告された34例を再検討した結果，CMSの診断基準を満たした27例は全例女性であったのに対し，CMSの基準を満たさなかった7例では5例が男性でその平均年齢も高かったことから両者は異なる疾患概念であるとしている．また，Devaneyら[5]は肝嚢胞腺癌14例の予後を検討し，卵巣様間質を伴う5例は全例生存しているのに対し，卵巣様間質を伴わない症例では9例中7例が死亡しているため嚢胞腺癌でも卵巣様間質の有無で悪性度が異なる可能性を示唆した．そこで，草野[6]は川原田らの嚢胞形成性悪性肝腫瘍の分類にCMSの有無を加味し，嚢胞腺癌をCMSの有無で分類することを提唱している．また，尾関[7]も膵臓領域で確立された卵巣様間質の有無による膵嚢胞腺癌の鑑別診断法を参考に，粘液

産生胆管癌に対し嚢胞腺癌を卵巣様間質を有する独立した疾患とする案を提示しており，肝臓の嚢胞性腫瘍の病態を検討するうえで，CMS（卵巣様間質）の存在の有無は重要な要素となっている．

本疾患の診断には各種画像診断が重要である．通常，単発で多房性嚢胞として描出され，隔壁に石灰化を認めることがある[8)9)]．嚢胞内腔に乳頭状に発育する充実性成分は壁在結節と呼ばれ，その濃染像とともに肝嚢胞腺腫との鑑別に重要な所見とされる[10)]．しかし，肝嚢胞腺腫でも同様の所見が見られることがあり必ずしも決定的な鑑別点とはならない[11)]．MRIでは隔壁，結節などの性状がよく描出されその診断的価値は高い．嚢胞内容はT1強調画像で低信号，T2強調画像で高信号を示し，自験例のように内容液の粘度や出血，感染の合併により信号強度に差異が見られるが，出血は嚢胞腺癌に多いとされる[8)]．画像上良悪性の厳密な鑑別が困難であるため穿刺・生検による診断の報告もみられる[12)]．しかし，嚢胞内の一部にしか癌組織が存在しない症例や，自験例のように細胞診が陰性となる症例もあり診断能が必ずしも高いとは言えず，また穿刺による腹腔内への腫瘍細胞播種の危険性も懸念される[9)13)]．また，嚢胞内容液中の腫瘍マーカーも良・悪性で一定の傾向は見られず診断的価値は疑問視されている[14)15)]．自験例では血中の腫瘍マーカーが高値を示したが，嚢胞内圧の上昇と破裂により血清濃度が上昇した可能性があり，また腹腔内へ破裂した嚢胞液の細胞診では異型細胞は同定されず術前には嚢胞腺癌が疑われたが確定診断にまでは至らなかった．嚢胞腺腫であっても癌化の可能性を考慮して完全切除が望ましく[5)8)]，術前に腺腫と腺癌の鑑別を目的とした嚢胞穿刺の必要性はないと考えられる．

肝嚢胞の破裂の原因として外傷や感染による破裂，嚢胞穿刺などによる医原性破裂，自然破裂などが報告されているが，本症例は嚢胞の感染が契機となったと考えられた．稲垣ら[16)]は肝嚢胞自然破裂19例を集計し，腹膜刺激症状を認めたものは12例（63.2%）で11例に緊急手術が行われたと報告している．一方，肝嚢胞破裂の保存的治療例も少数ながら報告されており[17)18)]，井上らは腹腔穿刺液の性状によっては持続ドレナージで治癒可能な症例もあるとしている．自験例では腹膜刺激症状を欠き，腹腔試験穿刺液の性状から出血や胆汁の漏出は否定された．来院時の全身状態，また嚢胞の大きさから緊急での肝切除は危険が高いと判断し腹腔内ドレナージと術後洗浄を行い，全身状態の改善後に肝左葉切除を施行した．開腹時の所見では，穿孔部は大網に被覆され腹腔内に播種，膿瘍は認めず，初回の腹腔内ドレナージと術後洗浄は根治手術までの全身状態改善のために有効な手段であった．

肝嚢胞腺癌自体まれであるため破裂例の報告はわずかで，医中誌Webで「cystadenocarcinoma」and「破裂」or「穿孔」をキーワードとし1983年から2007年10月までの本邦報告例を検索（会議録も含める）したところ，自験例を含め4例のみだった[19)~21)]（**Table 1**）．年齢は48歳から94歳，男性1例，女性3例であった．主訴は腹痛2例，発熱2例だった．破裂原因は，自然破裂2例，医原性破裂1例，感染を契機としたもの1例であった．腹水細胞診は2例は陰性で1例のみClass IIIbであった．手術は3例に施行されいずれも肝切除が行われた．手術例の予後は2例が判明しており，それぞれ1年5か月，1年2か月無再発生存中である．肝嚢胞腺癌の治療成績について内野ら[22)]は肝切除26例を集計し，5生率43%であったと報告している．Lauffer ら[9)]によればはじめから完全切除すれば良好な予後が期待できるとしている．肝嚢胞腺癌に対する化学療法の報告はわずかしかなく，内野ら[22)]は4例を集計しているがいずれも1年以内に死亡している．自験例では，腹腔内への抗癌剤撒布は感染の合併に対し十分なドレナージを必要としたため実効性に乏しいと考え行わず，術後補助化学療法としてUFT-E 2g/dayを内服中である．術中の破裂[23)]や嚢胞穿刺[13)]による播種性転移が報告されており，自験例のように腹腔内に破裂した症例では厳重な経過観察が必要である．

肝嚢胞腺癌の破裂は極めてまれであるが，1期的な切除が危険な場合は腹腔内ドレナージと術後洗浄が根治手術までの全身状態の改善のために有効だった．

Table 1　Reported cases of the ruptured cystadenocarcinoma of the liver into the peritoneal cavity in Japan

No.	Author	Year	Age	Sex	Chief Complaint	Cause of Rupture	Size (cm)	Unilocular/ Multilocular	Mural nodule	Cytology	Operation Procedure	Prognosis
1.	Harima[19]	1984	48	F	abdominal pain	idiopathic	20	multilocular	+	negative	hepatectomy	1y5m alive
2.	Inoue[20]	2004	94	F	fever	iatrogenic	6.3	multilocular	+	Class IIIb	—	dead of sepsis
3.	Tanaka[21]	2004	85	M	abdominal pain	idiopathic	10	unilocular	N.D	—	hepatectomy	N.D
4.	Our case		55	F	fever	infection	20	multilocular	−	negative	hepatectomy	1y2m alive

N.D：no description

文　献

1) 日本肝癌研究会：第16回全国原発性肝癌追跡調査報告（2000～2001）．肝臓　**46**：234―254, 2005
2) Willis RA：Carcinoma arising in congenital cysts of the liver. J Pathol Bact **55**：492―495, 1943
3) 川原田嘉文，田岡大樹，水本龍二：胆管細胞癌をめぐる諸問題，嚢胞性腺癌―成因と分類―．肝・胆・膵　**24**：261―268, 1992
4) Wheeler DA, Edmondson HA：Cystadenoma with mesenchymal stroma (CMS) in the liver and bile ducts. A clinicopathologic study of 17 cases, 4 with malignant change. Cancer **56**：1434―1445, 1985
5) Devaney K, Goodman ZD, Ishak KG：Hepatobiliary cystadenoma and cystadenocarcinoma：A light microscopic and immunohistochemical study of 70 patients. Am J Surg Pathol **18**：1078―1091, 1994
6) 草野満夫：肝嚢胞性腫瘍―CMSの疾患概念からみた―．肝臓　**39**：611―620, 1998
7) 尾関　豊：肝の嚢胞腺癌―その問題点をめぐって―．Liver Cancer **11**：129―134, 2005
8) Buetow PC, Buck JL, Pantongrag-Brown L et al：Biliary cystadenoma and cystadenocarcinoma：clinical-imaging-pathologic correlations with emphasis on the importance of ovarian stroma. Radiology **196**：805―810, 1995
9) Läuffer JM, Beau HU, Maurer CA et al：Biliary cystadenocarcinoma of the liver：the need for complete resection. Eur J Cancer **34**：1845―1851, 1998
10) Fadere MP, Green B, Moss AA：Cystic hepatic neoplasms, complementary roles of CT and sonography. Am J Gastroenterol **136**：345―348, 1981
11) 岡田吉隆，大友　邦：嚢胞腺腫・嚢胞腺癌．消画像　**5**：89―93, 2003
12) 加藤則廣，小森裕文，岩井章子ほか：超音波誘導下吸引細胞診にて術前診断し得た肝cystadenocarcinomaの1例．肝臓　**26**：1242―1247, 1985
13) Iemoto Y, Kondo Y, Fukamachi S：Biliary cystadenocarcinoma with peritoneal carcinomatosis. Cancer **48**：1664―1667, 1981
14) 佐々木洋，山田晃正，石黒信吾ほか：肝嚢胞腺癌（腺腫）の臨床，画像，病理．外科治療　**85**：583―592, 2001
15) 竹内丙午，鈴木正徳，福原賢治ほか：肝嚢胞性疾患49例の臨床病理学的検討．日消外会誌　**30**：719―723, 1997
16) 稲垣大輔，熊本吉一，片山清文ほか：巨大肝嚢胞自然破裂の1例．日臨外会誌　**67**：1853―1857, 2006
17) 井上敬一郎，土田明彦，池田隆久ほか：保存的治療が可能であった外傷性巨大肝嚢胞破裂の1例．日外科系連会誌　**28**：1048―1053, 2003

18) 大場　泉，中川国利，鈴木幸正ほか：保存的治療が可能であった肝嚢胞破裂の 1 例．仙台赤十字病医誌　**15**：77―80, 2006
19) 播磨洋子，白石友邦，螺良愛郎ほか：腹腔内に穿孔した Biliary cystadenocarcinoma の 1 例．癌の臨　**30**：93―98, 1984
20) 井上貴夫，中澤三郎，服部外志之ほか：経過観察中に腹腔内に破裂したと考えられる biliary cystadenocarcinoma の 1 例．肝胆膵治研誌　**2**：10―17, 2004
21) 田中啓貴，井上　暁，菊地　仁ほか：肝嚢胞腺癌破裂により腹膜炎を呈した 1 例．日臨外会誌　**65**：575, 2004
22) 内野純一，倉内宣明，佐治　裕ほか：肝嚢胞腺癌の治療．肝・胆・膵　**24**：285―293, 1992
23) Kosuge T, Andersson R, Yamazaki S et al：Surgical management of biliary cystadenocarcinoma. Hepatogastroenterology **39**：417―419, 1992

A Case of the Ruptured Giant Biliary Cystadenocarcinoma Complicated by Infection

Dairou Tanabe, Keiichirou Kondou, Kenji Noda and Hirohisa Yano*
Department of Surgery, Municipal Ogata General Hospital
Department of Pathology, Kurume University School of Medicine*

A 55-year-old woman admitted for high fever and hypotension was found in US, CT, and MRI to have a giant cystic mass at the left hepatic lobe and ascites. An ascites puncture suggested hepatic rupture, necessitating abdominal drainage. After she recovered, we conducted left hepatic lobectomy due to suspected cystadenocarcinama. The resected specimen showed a multilocular cyst without mural nodules containing pus, mucus, and coagulation fluid. Based on the results of histopathological and immunohistochemical studies, the tumor was definitively diagnosed as hepatic cystadenocarcinoma with mesenchymal stroma. The rupture was complicated by cystadenocarcinoma infection. Hepatic ruptured cystadenocarcinoma is rare.
Key words：cystadenocarcinoma, rupture, cystadenoma with mesenchymal stroma
〔Jpn J Gastroenterol Surg 41：618―623, 2008〕

Reprint requests：Dairou Tanabe　Department of Surgery, Municipal Ogata General Hospital
276 Baba, Ogata-cho, Bungoono, 879-6692 JAPAN
Accepted：January 30, 2008

©2008 The Japanese Society of Gastroenterological Surgery　Journal Web Site：http://www.jsgs.or.jp/journal/