日消外会誌　41（6）：629～633，2008年

症例報告

胆嚢仮性動脈瘤破裂によりショックを呈した胆嚢出血の１例

東京慈恵会医科大学附属柏病院外科，東京慈恵会医科大学外科*

野尻　卓也　　田辺　義明　　柳澤　　暁
遠山　洋一　　小林　　進　　矢永　勝彦*

症例は胃全摘術の既往ある61歳の男性で，発熱，右季肋部痛，吐血の精査のため入院した．入院時には肝機能障害，高度の炎症所見を認めた．また，腹部US，単純CTでは壁肥厚を伴った腫大した胆嚢を認め，内部に血腫が存在したが胆嚢結石は認めなかった．入院後に施行した腹部造影CTでは胆嚢壁肥厚は軽快し血腫も消失しており，明らかな腫瘍性病変も指摘できなかった．腹部血管造影検査，上部内視鏡検査でも出血所見は認めなかった．以上より，出血性胆嚢炎と診断した．待機的に胆嚢摘出術を予定していたが，入院第7病日にショック状態に陥った．このため，胆嚢再出血と判断し緊急で開腹胆嚢摘出術を施行した．術中，胆嚢粘膜より噴出性の出血を認めた．組織学的には壊疽性胆嚢炎と診断された．術後に腹部血管造影検査所見を再検討し，胆嚢仮性動脈瘤が責任病変と判断した．上部消化管出血の症例では，胆道出血も念頭において精査する必要がある．

はじめに

胆嚢出血は比較的まれな疾患であり，上部消化管出血の1％程度[1)2)]とされる．今回，我々は胆嚢仮性動脈瘤破裂が原因でショック状態に陥った出血性胆嚢炎の１例を経験したので報告する．

症　　例

患者：61歳，男性

主訴：発熱，右季肋部痛，吐血

既往歴：胃癌のため胃全摘（R-Y再建），脾摘術（41歳）．

現病歴：入院の約１週間前より発熱，右季肋部痛が出現．近医で胆石症を疑われ当科に紹介，受診した．当院受診時には新たに吐血もあり，貧血，炎症反応高値および肝胆道系酵素上昇をも認めたため精査目的に入院となった．

身体所見：身長172cm，体重46kgとかなりの痩せ型体型であった．眼瞼結膜に軽度の貧血あり．右季肋部に自発痛，圧痛を認めたが，反跳痛，筋性防御は認めなかった．肛門診でタール便の付着を認めた．

血液検査所見：WBC 21,700/mm^3，RBC 2.66×106/mm^3，Hb 9.8g/dl，Ht 28.8％，Plt 431×10^3/mm^3，T-Bil 0.6mg/dl，AST 91U/*l*，ALT 64 U/*l*，Amylase 43U/*l*，LP 441U/*l*，LAP 85U/*l*，γGT 90U/*l*であり，高度の炎症所見と軽度の貧血，肝胆道系酵素の上昇を認めた．腫瘍マーカーはCEA 2.3ng/ml，CA19-9 1ng/mlと正常範囲内であった．

腹部超音波検査：胆嚢は緊満腫大しており壁肥厚を認めた．内部に高エコーと低エコーのモザイク様物質の充満を認めたが，胆嚢結石は認めず，また胆道系の拡張も認めなかった（**Fig. 1**）．

腹部単純CT：入院時の検査では胆嚢は緊満腫大し，均一な壁肥厚を認めた．胆嚢内部にはhigh-densityとlow-densityが混在しており出血が疑われた．胆嚢結石は認めず，また胆道系の拡張は認めなかった（**Fig. 2a**）．

入院翌日にはHb 7.2g/dlまで低下したため，出血が持続していると考え緊急血管造影検査を施行した．

腹部血管造影検査：本症例では胆嚢動脈は中肝

＜2007年12月19日受理＞別刷請求先：野尻　卓也
〒277-8567　柏市柏下163―1　東京慈恵会医科大学附属柏病院外科

Fig. 1　Abdominal ultrasonography shows hyper- and hypo- echoic contents in the thick wall gallbladder, without calculus.

動脈より分枝しており，その末梢において血管不整像を認めた．造影剤の明らかな血管外漏出は認めず，腫瘍濃染像も認めなかった（**Fig. 3**）．

腹部造影CT：入院後第6病日に施行した．胆嚢緊満は消失しており，内部に血腫を認めなかった．壁肥厚を認めるもののその程度は軽減し均一であった．また，リンパ節腫脹，肝腫瘍，腹水は認めなかった（**Fig. 2b**）．

上部消化管内視鏡検査：胃全摘後であり，挙上空腸に凝血付着を認めたが，明らかな出血源を認めなかった．

入院後経過：上記検査より出血性胆嚢炎と診断した．血管造影検査後は保存的治療により自他覚症状も軽快し，活動性の出血所見は認められなかったため，待機的な胆嚢摘出術を予定した．しかしながら，入院第7病日に再び右季肋部痛が出現し収縮期血圧50台，Hb 5.9g/dlと出血性ショック状態に陥ったため，胆嚢再出血と判断し緊急開腹術を施行した．

手術所見：胆嚢には横行結腸，十二指腸断端が強固に癒着しており，剥離過程で十二指腸断端側壁を損傷した．この十二指腸損傷部内腔から多量の凝血塊が流出した．癒着のためPringle法不能であったため，血圧維持を目的に，胆嚢を切開し圧迫止血しながら胆嚢を頸部で離断し可及的に摘出した．胆嚢結石は認めなかった．途中，胆嚢頸部粘膜より噴出性動脈性出血が認められた．胆嚢頸部縫合部近傍にclosed drainを留置，十二指腸損傷部には減圧目的にT-tubeを挿入したのちに縫合閉鎖した．

Fig. 2　a：Abdominal plain CT on admission reveals the distended and thick wall gallbladder with high and low-density contents. A high density material around the gallbladder（arrow）is surgical clip. b：Abdominal enhanced CT on hospital day 6 reveals decrease of distended thick wall gallbladder, and obvious tumor was not recognized in it.

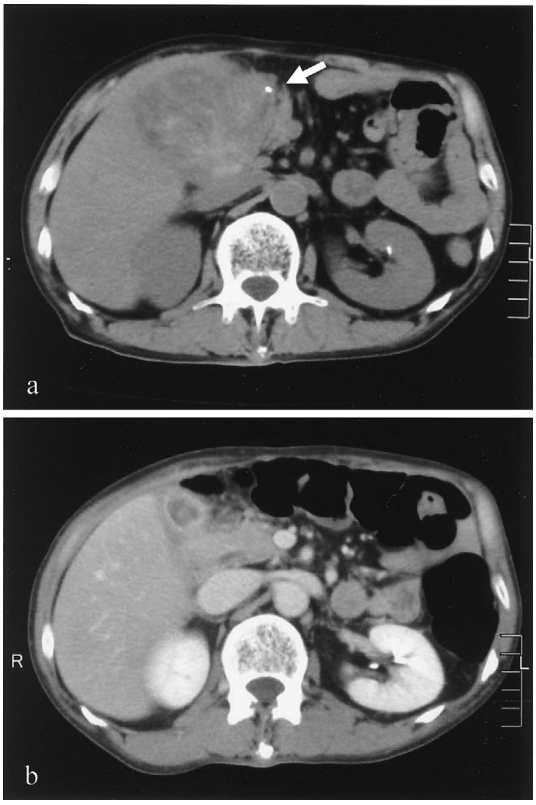

病理組織学的検査：胆嚢内には凝血塊が存在し，胆嚢粘膜面に潰瘍を認めた（**Fig. 4a**）．病理組織学的にも壁全層に及ぶ潰瘍と膿瘍形成を認め（**Fig. 4b**），壊疽性胆嚢炎と診断された．破綻動脈，仮性動脈瘤は確認できなかった．動脈硬化像，血管炎の所見も認めなかった．また，悪性所見は認められなかった．

術後経過：術後胆汁漏を一過性に認めたが自然軽快した．T-tube留置のまま，術後第25病日に軽快退院した．

考　　察

胆嚢出血は比較的まれな疾患である．Kerrら[1)]

Fig. 3　Angiography demonstrated no extravasations of contrast medium in any artery, but deformity of cystic artery was recognized. Post operatively, review of the angiogram confirmed the presence of cystic artery pseudoaneurysms（arrows）.

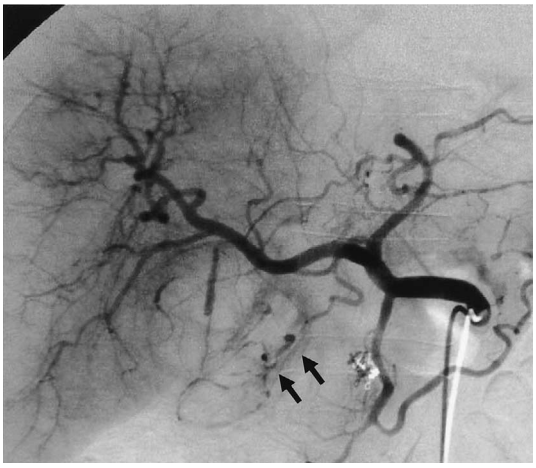

によると上部消化管出血のうち胆道出血の頻度は2〜5%，また Sandblom[2]は胆道出血における胆嚢出血の頻度を約 23.1% と報告している．このため，上部消化管出血全体では 1% 程度以下の頻度となり，鑑別診断として念頭におかないと診断に苦慮することがある．症状としては，腹痛，吐下血，黄疸が特徴的[3]であるが，本症例では黄疸は認めなかった．

本症例での胆嚢出血は胆嚢動脈瘤破裂が原因であった．動脈瘤のうち真性動脈瘤とは血管壁が保たれているものであり，先天性や動脈硬化を原因とすることが多い．一方，仮性動脈瘤は，動脈壁の破綻により血腫が被包され瘤化したものであり，瘤壁の一部は動脈壁ではなく，周囲結合織からなる．その原因は外傷，感染，炎症，手術や穿刺術などの合併症とされる．本症例は病理組織学的に胆嚢壁内に破綻動脈は確認できなかったものの，動脈硬化像，血栓像，血管炎の所見も乏しく，全身性疾患の一部分症状とは考えにくい．本症例は胃全摘後であり，迷走神経切離，血流障害が誘因となり炎症が繰り返され，胆嚢潰瘍が形成され，その結果仮性動脈瘤が生じたものと考えられる．また，血管造影検査で動脈瘤を認めた部位と，術中噴出性出血を認めた位置とはほぼ一致しており，出血源はこの仮性動脈瘤と考えられた．医学中央雑誌，MEDLINE で 2007 年 8 月までの期間で「胆嚢仮性動脈瘤」をキーワードに検索した範囲内では，腫瘍，胆嚢摘出術，外傷以外を契機に発生したその報告は 19 例[4)〜22)]と極めて少なく，これらの報告では原因はすべからく胆嚢炎とされている．

Fig. 4　a：Macroscopic appearance of the resected specimen. Note the ulcer formation on the membrane of the gallbladder（arrows）. b：Microscopic appearance of the gallbladder demonstrated transluminal abscess formation, no tumor cell was observed.（H-E×40）.



仮性動脈瘤の診断には，ドップラー超音波検査，造影 CT，腹部血管造影検査によるそれ自体の描出が有用であるが，いずれの検査方法もサイズの描出限界がある．血管造影検査において仮性動脈瘤からの造影剤の血管外漏出像が認められればその診断はなお容易である．本症例では当初，血管造影検査にて描出された小さな仮性動脈瘤を，血管の屈曲部と判断していた．術後に血管造影検査

を動画で再検討した結果，同部位に造影剤が長時間，球形に貯留していることから，仮性動脈瘤と診断した．血管造影検査を施行しておきながら，診断できなかったことは反省すべき点である．上記19例のうち16例で最終診断は血管造影でなされており，そのまま塞栓術にも移行できるため血管造影検査の有用性は高い．また，CTも有用な検査法であり，19例中9例において動脈瘤が指摘されていた．本症例はCTでは動脈瘤を指摘できなかったが，造影CTは胆嚢出血の有無だけでなく，上記のごとく仮性動脈瘤を指摘するなどその原因，程度まで言及可能なことがあり，治療法選択のうえでも有用と思われる．実際にSibuleskyら[20]はCTのみで診断し緊急手術を施行している．

治療法としては出血源の除去，原因解明のためにも胆嚢摘出が必要である．胆道血腫による閉塞性黄疸の回避，減圧を目的として術中胆道鏡ないしT-tube挿入を施行することもあるが，本症例はショック状態であり，かつ癒着強固につき施行しなかった．上述した胆嚢仮性動脈瘤の報告例のなかで，実際に血管造影検査で血管外漏出像を認めた症例は19例中6例であり，うち2例は塞栓術単独治療が，残る4例は塞栓術の有無にかかわらず翌日までに緊急手術が施行されていた．血管外漏出像を認めなかった症例においては，塞栓術を施行しなかった症例では緊急手術が，予防的塞栓術を施行した症例では1例[22]を除き待機手術（3，4日から10日以内）がなされていた．緊急手術の回避，膨大な輸血の回避，全身状態の安定化が得られるため，塞栓術後の待機術は有用な方法と言えよう．ただし，Salujaら[22]は塞栓術施行したものの翌日に胆嚢壊死を疑い緊急に手術したと報告している．本症例は入院当初WBC 21,700/mm^3と高度の炎症を認めたが，腹部には軽度の圧痛を認めるのみで腹膜炎所見を呈していなかった．また，画像診断でも胆嚢局所には周囲液体貯溜，著しい壁肥厚などは認めなかったため，胆嚢炎に対し緊急ドレナージ，緊急手術は施行しなかった．実際に，自他覚所見はその後の保存的治療により軽快していた．それにもかかわらず，入院第7病日になり，血餅融解，凝血塊剥離などの何らかの要因が生じ，仮性動脈瘤は破裂したものと推測される．ただし，本症例では仮性動脈瘤が診断された時点でコイル塞栓施行していれば，その後に出血性ショックに陥ることもなく，待機的に手術施行しえた可能性があり，またコイル塞栓不可能な場合には緊急手術をすべきであったと考えられる．血管造影検査時には，我々は仮性動脈瘤の存在を認識しておらず，このため治療のタイミングを逸しており猛省すべきと思われる．Delgadilloら[14]は塞栓術のみで治療しえた症例を報告しているが，出血再燃の可能性，上記のような塞栓による胆嚢壊死の可能性，胆嚢結石にマスクされた腫瘍性病変が出血源となっている可能性も否定できないため，現在のところ塞栓術はhigh risk症例[16]以外には単独治療とはなりえないと考えられる．

上部消化管出血の症例では，胆嚢出血も念頭において精査する必要がある．特に，胆嚢仮性動脈瘤においては塞栓術後の待機的な胆摘術は有用な治療オプションとなりうる．

文　献

1) Kerr HH, Mensh M, Gould EA：Biliary tract hemorrhage；a source of massive gastrointestinal bleeding. Ann Surg **131**：790―800, 1950
2) Sandblom P："Hemobillia". Tomas, Springfield, Illinois, 1972, p5―117
3) Groove WJ：Biliary taract hemorrhage as a cause of hematemesis. Arch Surg **83**：67―72, 1961
4) Reddy SC：Pseudoaneurysm of cystic artery with upper gastrointestinal hemorrhage. South Med J **76**：85―86, 1983
5) Hee JW, Bonnheim DC, Upson J：Cystic artery pseudoaneurysm. N Y State J Med **87**：47, 1987
6) Wu TC, Liu TJ, Ho YJ：Pseudoaneurysm of the cystic artery with upper gastrointestinal hemorrhage：case report. Acta Chir Scand **154**：151―152, 1988
7) Strickland SK, Khoury MB, Kiproff PM et al：Cystic artery pseudoaneurysm：a rare cause of hemobilia. Cardiovasc Intervent Radiol **14**：183―184, 1991
8) Barba CA, Bret PM, Hinchey EJ：Pseudoaneurysm of the cystic artery：a rare cause of hemobilia. Can J Surg **37**：64―66, 1994
9) Nakajima M, Hoshino H, Hayashi E et al：Pseudoaneurysm of the cystic artery associated with upper gastrointestinal bleeding. J Gastroenterol **31**：750―754, 1996

10) 松葉芳郎，鈴木正敏，小野由雄：胆嚢仮性動脈瘤の 1 例．日消外会誌 29：1673―1677, 1996
11) England RE, Marsh PJ, Ashleigh R et al：Case report：pseudoaneurysm of the cystic artery：a rare cause of haemobilia. Clin Radiol 53：72―75, 1998
12) Kaman L, Kumar S, Behera A et al：Pseudoaneurysm of the cystic artery：a rare cause of hemobilia. Am J Gastroenterol 93：1535―1537, 1998
13) 三浦光一，星野孝男，小松眞史ほか：胆嚢仮性動脈瘤破裂によると考えられた胆嚢出血の 1 例．日消誌 95：450―454, 1998
14) Delgadillo X, Berney T, de Perrot M et al：Successful treatment of a pseudoaneurysm of the cystic artery with microcoil embolization. J Vasc Interv Radiol 10：789―792, 1999
15) 渡邊常太，南 康範，川口剛史ほか：吐血にて発症した胆嚢仮性動脈瘤の 1 例．消外 24：1563―1567, 2001
16) 杉山 宏，大久保宗則，土屋朝則ほか：動脈塞栓術にて止血し得た胆嚢動脈瘤破裂に伴う胆嚢出血の 1 例．胆と膵 23：597―602, 2002
17) Maeda A, Kunou T, Saeki S et al：Pseudoaneurysm of the cystic artery with hemobilia treated by arterial embolization and elective cholecystectomy. J Hepatobiliary Pancreat Surg 9：755―758, 2002
18) Gutierrez G, Ramia JM, Villar J et al：Cystic artery pseudoaneurism from an evolved acute calculus cholecystitis. Am J Surg 187：519―520, 2004
19) Morioka D, Ueda M, Baba N et al：Hemobilia caused by pseudoaneurysm of the cystic artery. J Gastroenterol Hepatol 19：724―726, 2004
20) Sibulesky L, Ridlen M, Pricolo VE：Hemobilia due to cystic artery pseudoaneurysm. Am J Surg 191：797―798, 2006
21) Joyce MR, Donnolly M, O'Shea L et al：Pseudoaneurysm of the cystic artery：a diagnostic dilemma and rare cause of haemobilia. Ir J Med Sci 175：81, 2006
22) Saluja SS, Ray S, Gulati MS et al：Acute cholecystitis with massive upper gastrointestinal bleed：a case report and review of the literature. BMC Gastroenterol 7：12, 2007

Gallbladder Hemorrhage due to Ruptured Cystic Artery Pseudoaneurysm：A Case Report

Takuya Nojiri, Yoshiaki Tanabe, Satoru Yanagisawa,
Yohichi Tohyama, Susumu Kobayashi and Katsuhiko Yanaga*
Department of Surgery, The Jikei University, Kashiwa Hospital
Department of Surgery, The Jikei University School of Medicine*

A 61-year-old man with a history of total gastrectomy treated for gallbladder hemorrhage due to a ruptured cystic artery pseudoaneurysm was admitted for pyrexia, right hypocondralgia, and hematemesis. Ultrasongraphy and abdominal plain computed tomography (CT) on admission showed a distended thick gallbladder wall with hematoma, but no gallstones. Abdominal enhanced CT after admission showed decreased distention and wall thickening of the gallbladder without obvious tumors. Angiography showed no extravasations of contrast medium in any artery. Panendoscopy showed no source of hemorrhage. The man was diagnosed with hemobillia due to gallbladder hemorrhage. After angiography, no active bleeding was recognized and elective surgery was planned. However the man developed shock on hospital day 7 due to recurrent hemorrhage, he underwent emergency cholecystectomy. Histopathologically, the gallbladder was diagnosed as having gangrenous cholecystitis. After surgery, a review of the angiogram confirmed the diagnosis of cystic artery pseudoaneurysm. Gallbladder hemorrhage should therefore be considered in the differential diagnosis of gastrointestinal hemorrhage.

Key words：gallbladder hemorrhage, cystic artery pseudoaneurysm

〔Jpn J Gastroenterol Surg 41：629―633, 2008〕

Reprint requests：Takuya Nojiri Department of Surgery, The Jikei University, Kashiwa Hospital
163-1 Kashiwashita, Kashiwa, 277-8567 JAPAN

Accepted：December 19, 2007

©2008 The Japanese Society of Gastroenterological Surgery Journal Web Site：http：//www.jsgs.or.jp/journal/