日消外会誌　41（6）：634～639，2008年

症例報告

胆管嚢胞腺癌の1切除例

財団法人住友病院外科，同　病理部*

阿古　英次　　吉井　真美　　冬廣　雄彦
日月亜紀子　　金原　　功　　山本　　篤
西村　重彦　　妙中　直之　　中塚　伸一*

症例は72歳の男性で，検診にて肝嚢胞を指摘され，精査目的にて入院となった．腹部CTにて肝S4を中心に径5cm大の嚢胞性病変を認め，その内腔には造影効果を伴う2cm大の不整な乳頭状隆起を認めた．腹部MRIではT1強調像で低信号，T2強調像で高信号の嚢胞性病変を認めた．腹部drip infusion cholangiography（DIC）-CTでは胆管と嚢胞との交通は明らかではなく，腹部血管造影検査では嚢胞内部に結節性濃染像を認めた．以上より，胆管嚢胞腺癌の疑いにて肝左葉切除術，胆嚢摘出術を施行した．切除標本は単房性嚢胞であり，その内腔には乳頭状に増殖した充実性部分を認めた．病理組織学的検査では胆管嚢胞腺癌であり，嚢胞壁全体が癌組織であった．本症に対しては嚢胞を含めた区域以上の肝切除を積極的に行うことにより予後の改善が期待できると考えられた．

はじめに

胆管嚢胞腺癌は肝内胆管由来の肝癌であり，原発性肝癌の0.22％を占める比較的まれな疾患である[1]．今回，我々は術前診断しえた胆管嚢胞腺癌の1切除例を経験したので，若干の文献的考察を加えて報告する．

症　　例

患者：72歳，男性

主訴：なし

家族歴：特記すべきことなし．

既往歴：62歳時に大腸癌にて手術を施行．

現病歴：平成18年8月，検診の腹部超音波検査にて肝内側区域に充実性部分を伴う約5cmの嚢胞性病変を指摘される．精査目的にて9月上旬当科紹介となり，10月上旬入院となった．

入院時現症：身長158cm，体重55kg，栄養状態は良好．眼瞼結膜・眼球結膜に貧血・黄疸を認めなかった．腹部所見に異常を認めず，また体表リンパ節も触知しなかった．

＜2007年11月28日受理＞別刷請求先：阿古　英次
〒530-0005　大阪市北区中之島5―3―20　財団法人住友病院外科

入院時検査所見：血液，生化学，凝固能検査に異常を認めなかった．血清腫瘍マーカーはCEA，CA19-9ともに正常範囲内であった．HCV抗体，HBs抗原は陰性であり，肝障害度はAであった．

腹部超音波検査：肝S4に後方エコーの増強を伴う4.6cmの嚢胞性病変を認め，その内部には1.5cm大の高エコー像を呈する乳頭状隆起を認めた（**Fig. 1**）．

腹部造影CT：肝S4を中心に5.0×4.0cm大の嚢胞性病変を認め，その内腔には造影効果を伴う2cm大の不整な乳頭上隆起を認めた（**Fig. 2**）．

腹部drip infusion cholangiography（DIC）-CT：嚢胞性病変により左右肝管・総肝管は強い圧排・偏位を受けていた．また，嚢胞と胆管との交通は認めなかった（**Fig. 3**）．

腹　部MRI・magnetic resonance cholangiopancreatography（MRCP）：嚢胞性病変はT1強調像で低信号，T2強調像で高信号を示し，左肝内胆管B2枝の軽度拡張を認めた（**Fig. 4**）．

腹部血管造影検査：充実性部分に一致する約2cm大の結節性濃染像を認めた（**Fig. 5**）．

超音波ガイド下穿刺による嚢胞内容液や腫瘍組

Fig. 1　Abdominal US showed a low-echoic lesion with a high-echoic papillary projection arising from the cystic wall in the S4 segment of the liver.

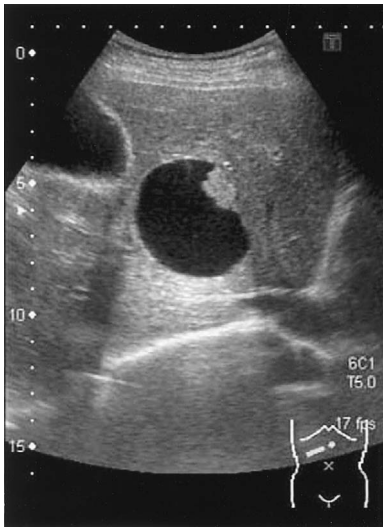

Fig. 2　Abdominal contrast-enhanced CT showed a cystic tumor with a papillary projection that was enhanced by contrast material in the S4 segment of the liver.

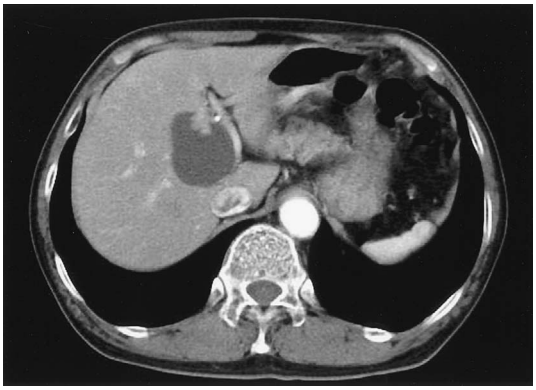

Fig. 3　DIC-CT suggested that the tumor might not be connected to the intrahepatic bile duct. GB：gall bladder, CBD：common bile duct.

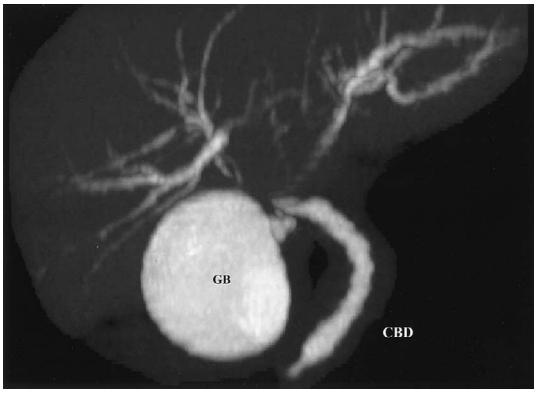

Fig. 4　MRCP showed the cystic tumor（arrow）with mild dilataion of intra-hepatic bile duct（B2）.

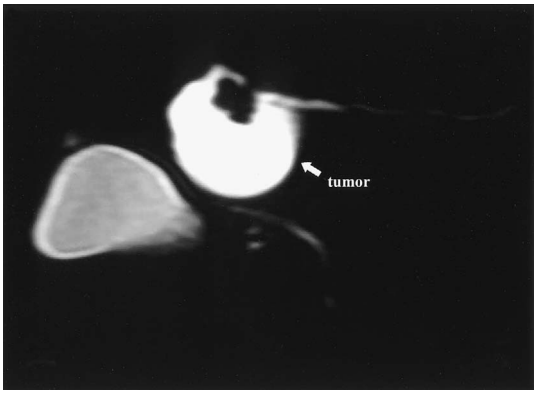

織の採取は腫瘍細胞の腹腔内撒布の可能性があるため施行しなかった．以上の所見より，肝 S4 を中心とした胆管嚢胞腺癌を疑い，10 月下旬，肝左葉切除術，胆嚢摘出術を施行した．

手術所見：上中腹部正中切開にて開腹すると，肝内側区域を中心に約 3 分の 2 が肝外へ突出する境界明瞭な嚢胞性病変を認めた．腫瘍は周囲脈管を著しく圧排していたが，肝実質への浸潤は明らかではなく，腹水・腹膜播種性転移・肝門部リンパ節の腫大も認めなかった．また，術中胆管造影検査にて胆管と嚢胞との交通は明らかではなかった．

摘出標本：腫瘍は径 5.3×4.5cm の単房性嚢胞であり，淡黄色の粘液で満たされていた．内腔には門脈臍部に接して乳頭状に増殖した径 2.0cm の充実性部分を認めた（**Fig. 6a, b**）．また，嚢胞内容液中の CEA, CA19–9 はそれぞれ 7.5U/*l*, 534 U/ml と高値であり，細胞診はクラス IV であった．

病理組織学的検査：嚢胞壁は乳頭状増殖を示す強い核異型を伴った上皮細胞により裏打ちされて

Fig. 5　Abdominal angiography showed tumor stain (arrow).

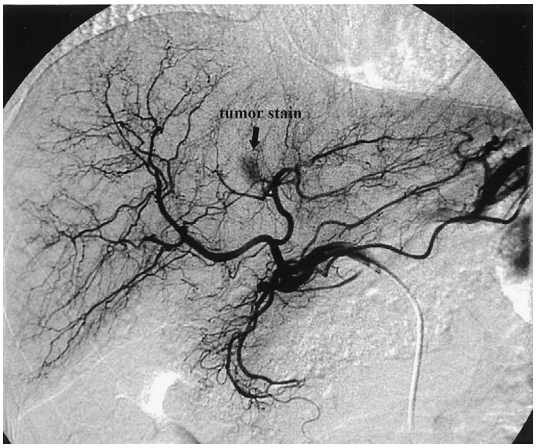

Fig. 6　Macroscopic findings of the resected specimen. a：The cystic tumor (a large unilocular pattern) in the S4 segment measuring 5.3×4.5 cm in size contained a yellow jelly-like substance. b：The papillary projection (arrow) measuring 2.0 cm in diameter had developed near the umbilical portion of the portal vein.

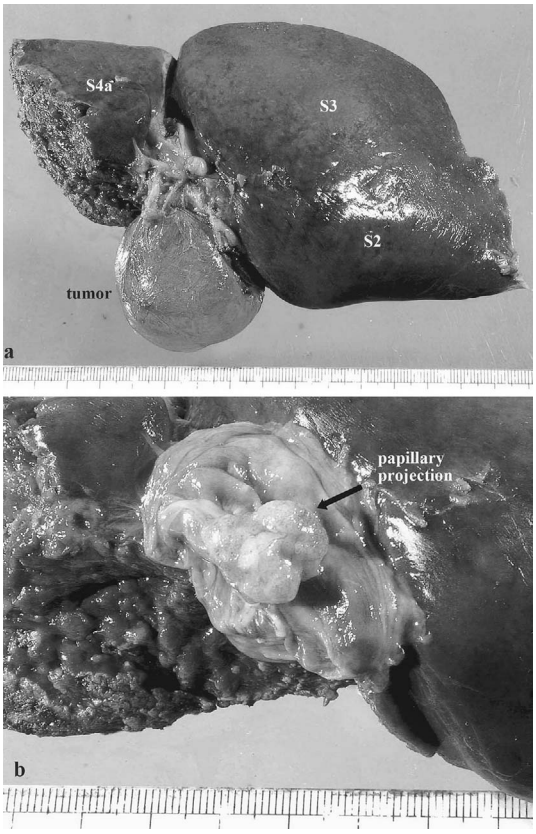

おり，隆起性部分には充実性増殖成分を認めた．また，肝実質などの周囲組織への浸潤は認めなかった．病理組織学的診断は原発性肝癌取扱い規約[2]に基づき biliary cystadenocarcinoma，moderately to poorly differentiated，eg，fc(＋)，fc-inf(－)，sf(－)，s0，vp0，vv0，va0，b0，im0，p0，sm(－)，NL，T1，N0，M0，stage Ⅰであった．また，主病巣周囲には小型の嚢胞性病変が多発していたが，これらの嚢胞壁は異型の乏しい高円柱上皮が極性を保って配列しており，嚢胞腺腫の病理像を呈していた．また，間質細胞におけるエストロゲンレセプターの発現について免疫染色による検討を行ったが，陽性を示す細胞は認めず，明らかな cystadenoma with mesenchymal stroma (CMS)や ovarian-like stroma の存在は確認できなかった（**Fig. 7a～c**）．

術後9日目より胆汁瘻を認めたが，経皮経肝ドレナージにて軽快し，術後65日目に退院した．術後12か月目の現在，再発徴候もなく外来にて経過観察中である．

考　　察

胆管嚢胞腺癌は1943年 Willis[3]が carcinoma arising in congenital cyst of the liver として単純性肝嚢胞の報告例を，1965年 Tompson ら[4]が intrahepatic cystadenoma of bile duct origin with malignant alteration として嚢胞腺腫から発生した腺癌の症例を報告しており，本邦では1970年の小坂ら[5]の報告例を最初とし，画像診断の発達とともにその報告例は次第に増加してきている．

我々は医中誌 Web Ver.4.0 を使用し，1983～2007年6月の期間で「肝臓腫瘍」,「嚢胞腺癌」,「肝嚢胞腺癌」,「胆管嚢胞腺癌」をキーワードに本邦報告例（会議録を除く）を文献検索し，自験例を含めた記載の明らかな86例を集計した．平均年齢は61.1歳（20歳～90歳）であり，男女比は1：1.9と女性に多かった．主症状は腹痛が28例(32.5％)，無症状が26例(30.2％)，腫瘤触知が11例(12.8％)の順で多く，腹部膨満，食欲不振など

Fig. 7 Microscopic findings of the resected specimen. a：A number of small cystadenomas occurred in circumference of the cystadenocarcinoma（HE staining；magnification, ×100）. b：The wall of the cystadenocarcinoma entirely showed irregular papillary proliferation of the tumor cells with strong nuclear atypia（HE staining；magnification, ×400）. c：The wall of the cystadenomas was lined by a single layer of columnar epithelial cells without nuclear atypia（HE staining；magnification, ×400）.

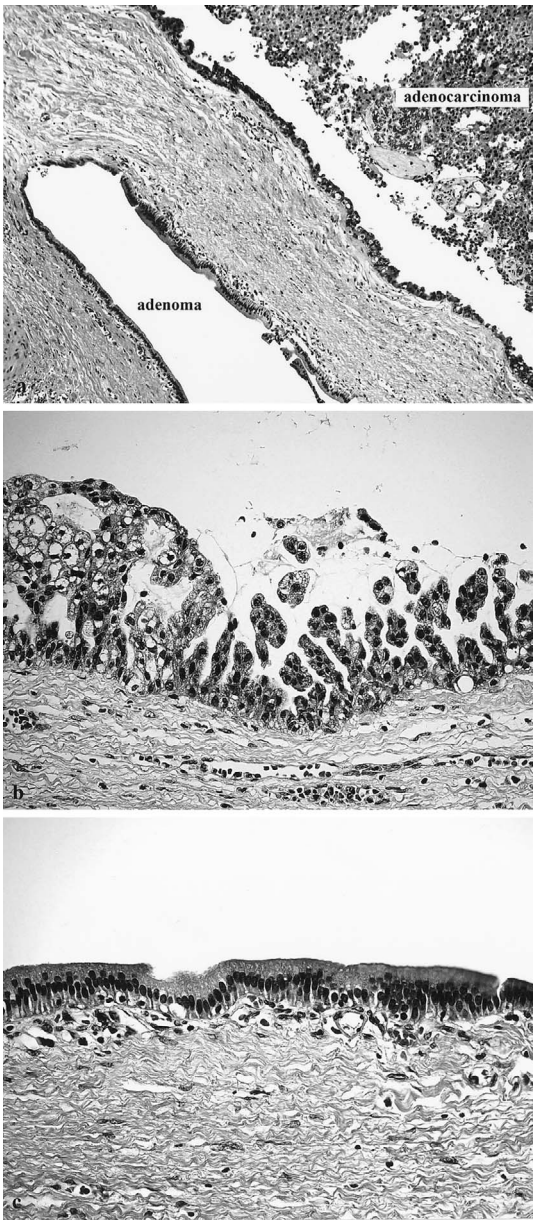

がそれらに続いた．腫瘍の局在部位は左葉が 56 例（65.1％），右葉が 22 例（25.6％），肝門部が 8 例（9.3％）と左葉に多かった．腫瘍最大径の平均値は 102.5mm（18mm～350mm）であった．嚢胞内容液の性状は粘液性が 58 例（67.4％）と漿液性に比べ多くなっており，腫瘍割面は多房性が 49 例（57.0％）と単房性に比べ多い結果となった．

本症の診断は腹部 CT，MRI，超音波検査などが有用であり，突出する充実性腫瘤や壁在結節が嚢胞の内部に描出される．腹部血管造影検査では腫瘍濃染像が特徴的とされ，自験例を含め 53 例（61.6％）に認めることができた．また，竹内ら[6]は嚢胞穿刺液中の腫瘍マーカーの測定や細胞診が良・悪性の鑑別に有用ではないと報告しており，今回の検討においても，細胞診を施行していた 39 例中 16 例（41.0％）が偽陰性を示していたことに加え，嚢胞穿刺により腹膜播種を来した報告例[7]も見られたため，本症例では術前の嚢胞穿刺はあえて行わなかった．

治療は手術が 78 例（90.7％）に行われていた．その他，8 例（9.3％）に化学療法，TAE，エタノールの嚢胞内注入などが行われていたが，それらの症例のほとんどが再発しており，長期生存例の報告は認めなかった．内野ら[8]の報告においても，化学療法，TAE，放射線療法は奏効例がほとんどなく，区域以上の肝切除が必要であると述べている．術式別に検討してみると，区域以上の肝切除が 78 例中 68 例（87.2％）と最も多く，以下嚢胞摘出術が 8 例（10.3％），嚢胞天蓋切除術が 2 例（2.5％）に行われていた．術後再発率はそれぞれ肝切除 68 例中 2 例（2.9％），嚢胞摘出術 8 例中 4 例（50％），嚢胞天蓋切除術 2 例中 1 例（50％）と肝切除後の再発率が最も少ない結果となった．

自験例では主病巣である嚢胞腺癌の周囲に多数の小嚢胞腺腫を認めたが，これら腺腫が malignant potential を有する胆管嚢胞性腫瘍の微小病変であることから[6]，これらのうちの一つが癌化したものであると考えられた．また，これらの病変部を含めた切除のためには surgical margin を伴った嚢胞摘出術以上の手術が必要であり，自験例における肝左葉切除術は妥当であったと思われ

た.

胆管嚢胞腺癌は一定の定義ならびに分類法がいまだ確立されておらず,原発性肝癌取扱い規約[2]において「乳頭状増生を示す粘液産生性上皮（胆管上皮に似る)で覆われた嚢胞状の悪性腫瘍であり,その多くは多房性で,嚢胞内に粘液を入れる」と説明されている.近年になって,本症のような粘液産生性胆管腫瘍を膵 intraductal papillary mucinous neoplasm(IPMN)や mucinous cystic neoplasm(MCN)のカウンターパートとして分類する報告もみられるようになり[9],胆管との交通がなく,CMS の存在と関連があること[10][11],女性に多く予後が良好であるといった本症の特徴は典型的な MCN と共通する点も多い.しかし,自験例は明らかな胆管との交通がなく,CMS や ovarian-like stroma を認めず,周囲には小嚢胞腺腫が多発する嚢胞壁に充実性結節を伴った単房性嚢胞腺癌であり,いわゆる典型的な IPMN や MCN のカウンターパートとしての粘液産生性胆管腫瘍と分類するよりも,非典型的であるまれな粘液産生性胆管腫瘍に分類されると考えられた.また,男性に発生した CMS や ovarian-like stroma を認めない胆管嚢胞腺癌は急速な進行を遂げる poor prognosis form であるとの報告[12]もあることから,今後の厳重な経過観察が必要であると思われた.

肝嚢胞性腫瘍は自験例のように偶発的に発見される場合も増加してきており,臨床経過や画像診断において悪性の可能性が否定できなければ早期の外科的治療を考えなければならない.特に,本症に対しては嚢胞を含めた区域以上の肝切除を積極的に行うことにより予後の改善が期待できると考えられた.

文　献

1) 日本肝癌研究会：第16回全国原発性肝癌追跡調査報告(2000～2001).日本肝癌研究会,京都,2004
2) 日本肝癌研究会編：原発性肝癌取扱い規約.第4版.金原出版,東京,2000
3) Willis RA：Carcinoma arising in congenital cysts of the liver. J Pathol Bact **55**：492―495, 1943
4) Tompson JE, Wolff M：Intrahepatic cystadenoma of bile duct origin with malignant alteration. Report of a case, treated with total left hepatic lobectomy. Mil Med **130**：218―224, 1965
5) 小坂　進,水上哲次,橋本之方ほか：嚢胞形成型肝癌について.日外会誌　**71**：1292―1294, 1970
6) 竹内丙午,鈴木正徳,福原賢治ほか：肝嚢胞性疾患49例の臨床病理学的検討.日消外会誌　**30**：719―723, 1997
7) Iemoto Y, Kondo Y, Fukamachi S：Biliary cystadenocarcinoma with peritoneal carcinomatosis. Cancer **48**：1664―1667, 1981
8) 内野純一,倉内宣明,佐治　裕ほか：嚢胞性腺癌―肝嚢胞性腺癌の治療―.肝・胆・膵　**24**：285―293, 1992
9) Shibahara H, Tamada S, Goto M et al：Pathologic features of mucin-producing bile duct tumors：two histopathologic categories as counterparts of pancreatic intraductal papillary-mucinous neoplasms. Am J Surg Pathol **28**：327―338, 2004
10) 草野満夫：肝嚢胞性腫瘍―CMS の疾患概念からみた―.肝臓　**39**：611―620, 1998
11) Wheeler DA, Edmondson HA：Cystadenoma with mesenchymal stroma(CMS)in the liver and bile ducts. A clinicopathologic study of 17 cases, 4 with malignant change. Cancer **56**：1434―1445, 1985
12) Devaney K, Goodman ZD, Ishak KG：Hepatobiliary cystadenoma and cystadenocarcinoma. A light microscopic and immunohistochemical study of 70 patients. Am J Surg Pathol **18**：1078―1091, 1994

A Resected Case of Biliary Cystadenocarcinoma

Eiji Ako, Mami Yoshii, Yuhiko Fuyuhiro,
Akiko Tachimori, Isao Kanehara, Atsushi Yamamoto,
Shigehiko Nishimura, Naoyuki Taenaka and Shinichi Nakatsuka*
Department of Surgery and Department of Pathology*, Sumitomo Hospital

A-72-year-old man admitted for examination of a liver cyst seen in a physical health screening was found in abdominal computed tomography (CT) to have a cystic tumor 5cm in diameter having a contrast-enhanced papillary projection 2cm in diameter arising from the cystic wall in the S4 segment of the liver. Abdominal T1-weighted magnetic resonance imaging (MRI) showed a low-intensity lesion and T2-weighted MRI a high-intensity lesion. Drip infusion cholangiography (DIC)-CT suggested that the tumor might not be connected to the intrahepatic bile duct. Abdominal angiography showed tumor staining in the S4 segment of the liver, indicative of the solid portion in the cystic tumor. Based on a diagnosis of biliary cystadenocarcinoma, we conducted left hepatectomy and cholecystectomy. The resected specimen showed a unilocular cystic tumor with a papillary projection inside. The cystic tumor was diagnosed as biliary cystadenocarcinoma on histological examination, and the entire cystic wall showed the presence of cancer cells. Segmental hepatectomy including the cystic tumor provides the most favorable prognosis for biliary cystadenocarcinoma.

Key words：biliary cystadenocarcinoma, liver cyst, hepatectomy

〔Jpn J Gastroenterol Surg 41：634—639, 2008〕

Reprint requests：Eiji Ako Department of Surgery, Sumitomo Hospital
5-3-20 Nakanoshima, Kita-ku, Osaka, 530-0005 JAPAN

Accepted：November 28, 2007

©2008 The Japanese Society of Gastroenterological Surgery Journal Web Site：http://www.jsgs.or.jp/journal/