日消外会誌　41（6）：640～645，2008年

症例報告

Budd-Chiari 症候群にて発症した胆管細胞癌の１例

新潟大学大学院医歯学総合研究科消化器・一般外科学分野，新津医療センター病院外科*

若井　俊文　　白井　良夫　　坂田　　純　　井上　　真
皆川　昌広　　宗岡　克樹*　　畠山　勝義

症例は 63 歳の男性で，息切れ，腹部膨満を主訴に近医を受診し，精査にて肝上部下大静脈の全周性狭窄による Budd-Chiari 症候群と診断された．狭窄部周囲に軟部影を認め，悪性腫瘍を否定できないため試験開腹術を施行した．肝 S8 に下大静脈に浸潤する径 5cm の腫瘤（生検では中～低分化型腺癌）を認め，肝内腫瘤と連続する肝外の間質浸潤が下大静脈を巻き込んだために Budd-Chiari 症候群が生じたものと考えられた．高度リンパ節転移，腹膜播種のため切除不能と判断された．全身検索で他に悪性腫瘍を認めないこと，腫瘍細胞がサイトケラチン７強陽性であることから胆管細胞癌の診断が確定した．全身化学療法（gemcitabine＋irinotecan）を行ったが，化療開始から８か月目に原病死した．Budd-Chiari 症候群にて発症した胆管細胞癌の報告は６例（自験例を含む）とまれであり，Budd-Chiari 症候群の原因検索の際に留意すべきである．

はじめに

肝細胞癌は Budd-Chiari 症候群の病因の一つであるとされており[1)~3)]，腫瘍栓による下大静脈閉塞または下大静脈への直接浸潤により Budd-Chiari 症候群を呈した報告が散見される[1)~4)]．一方，胆管細胞癌による Budd-Chiari 症候群の報告は極めてまれである[5)~9)]．今回，我々は Budd-Chiari 症候群にて発症した胆管細胞癌の１例を経験したので，文献的考察を加えて報告する．

症　　例

患者：63 歳，男性

主訴：息切れ，腹部膨満感

家族歴：特記すべきことなし．

既往歴：特記すべきことなし．

現病歴：息切れ，腹部膨満感を主訴に近医を受診した．CT，MRI，下大静脈造影検査にて肝上部下大静脈に全周性狭窄を認め，Budd-Chiari 症候群と診断された．狭窄部の拡張または血管内ステント留置目的に当院心臓血管外科を紹介受診した．CT で下大静脈の狭窄部周囲に軟部影が存在し，悪性腫瘍を否定できないため精査目的に当科へ入院した．

入院時現症：身長 173cm，体重 60kg．血圧 130/84mmHg，脈拍 92 回/分．結膜に貧血，黄疸を認めなかった．心窩部に肝臓を三横指触知したが，腫瘤を触知しなかった．軽度の腹水および前胸・腹壁の上行性皮下静脈怒張を認めた．

入院時検査所見：血液生化学的検査では，WBC 5,160/μl，CRP 0.2mg/dl と炎症所見を認めず，Plt は 9.3 万/μl と低下していた．総ビリルビン値 2.5 mg/dl（直接ビリルビン値 0.5mg/dl）と高値であり，胆道系酵素の上昇（ALP 427IU/*l*，γ-GPT 167 IU/*l*）も認めた．軽度肝機能障害（GOT 40IU/*l*，GPT 28IU/*l*）もみられた．凝固系検査では PT 58％（PT INR 1.40）と低下していた．腫瘍マーカーは，血清 CEA 値 6.7ng/ml，血清 CA19–9 値 978 U/ml と高値であった．

胸部単純 X 線検査所見：右横隔膜の挙上を認めた（**Fig. 1**）．

CT 所見：肝上部下大静脈周囲から右心房右背側にかけて軟部影を認め，下大静脈は左肝静脈流入部尾側で急峻に狭小化していた（**Fig. 2**）．右・中肝静脈は下大静脈に流入する直前で，この軟部影に取り囲まれて狭小化していた．肝実質の染まりは斑状で，うっ血肝の所見を呈していた．肝内胆管拡張はなく，肝周囲には腹水を認めた．

＜2007 年 12 月 19 日受理＞別刷請求先：若井　俊文
〒951–8510　新潟市中央区旭町通 1—757　新潟大学大学院医歯学総合研究科消化器・一般外科学分野

Fig. 1　Chest X-ray. Note the elevation of the right hemidiaphragm.

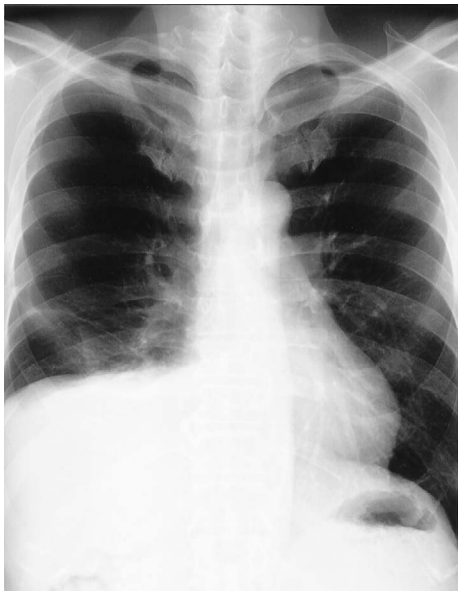

Fig. 2　Contrast-enhanced computed tomography showing severe compression of the inferior vena cava by a low density mass (arrows), which expanded to the site of entry of the hepatic veins. Note ascites and enlargement of the liver with patchy enhancement after contrast. Secondary dilatation of the azygos and hemiazygos venous system was seen (arrow heads).

MRI 所見：肝上部下大静脈周囲から右心房にかけてマグネビストによる造影効果のない軟部影が存在し，同部で下大静脈は狭小化していた(**Fig. 3**)．軟部影は T1，T2 で低信号であり，線維成分の多い腫瘤ないしは後腹膜線維症が疑われた．

下大静脈造影検査所見：肝静脈合流部の肝上部下大静脈に全周性狭窄を認めた(**Fig. 4a**)．右肝静脈本幹にも狭窄が存在した(**Fig. 4b**)．　短肝静脈，肋間静脈，奇静脈・半奇静脈が側副路となり拡張していた（**Fig. 4c**)．

Fig. 3　Magnevist-enhanced magnetic resonance imaging. Note the obstruction of the inferior vena cava by a non-enhanced low intensity mass.

以上より，自験例では，Budd-Chiari 症候群の原因として悪性腫瘍を否定できないためステント留置は行わず，組織生検により良悪性の鑑別を行い，悪性腫瘍の場合には病理組織学的診断に基づいた化学療法のレジメンを選択する目的で試験開腹術の方針となった．

手術所見：開腹時，肝周囲に腹水 750ml を認め，術中腹水細胞診では Papanicolaou class I であった．肝表面には凹凸があり，弾性硬で，うっ血肝の所見を呈していた．術中エコー検査にて，肝 S8 に右肝静脈合流部から肝上部下大静脈にかけて全周性に直接浸潤する径 5cm の腫瘤を認めた．その周囲の肝実質には径 5～7mm の転移結節がみられ，術中迅速組織診断で中～低分化型腺癌，ly(＋)，v(＋)と診断された(**Fig. 5a**)．肝十二指腸間膜・膵上縁から大動脈周囲リンパ節まで肉眼的リンパ節転移陽性であった．腸間膜に腹膜播種性転移および Schnitzler 転移を認めたため，切除不能と判断し全身化学療法を行う方針とした．

免疫組織化学検査所見：胆管上皮のマーカーである抗サイトケラチン 7 抗体（Dako，Carpenteria，CA，USA)を用いた免疫組織化学検査では，腫瘍細胞はサイトケラチン 7 強陽性であった

Fig. 4　Inferior vena cavography. a：Note the obstruction of the supra-hepatic portion of the inferior vena cava（arrow）. b：Hepatic venography. A catheter has been passed retrogradely into a right hepatic vein. Arrow indicates a narrow occluded hepatic vein. Arrowheads show short hepatic veins to the inferior vena cava. c：Note secondary dilatation of the azygos and hemiazygos venous system.

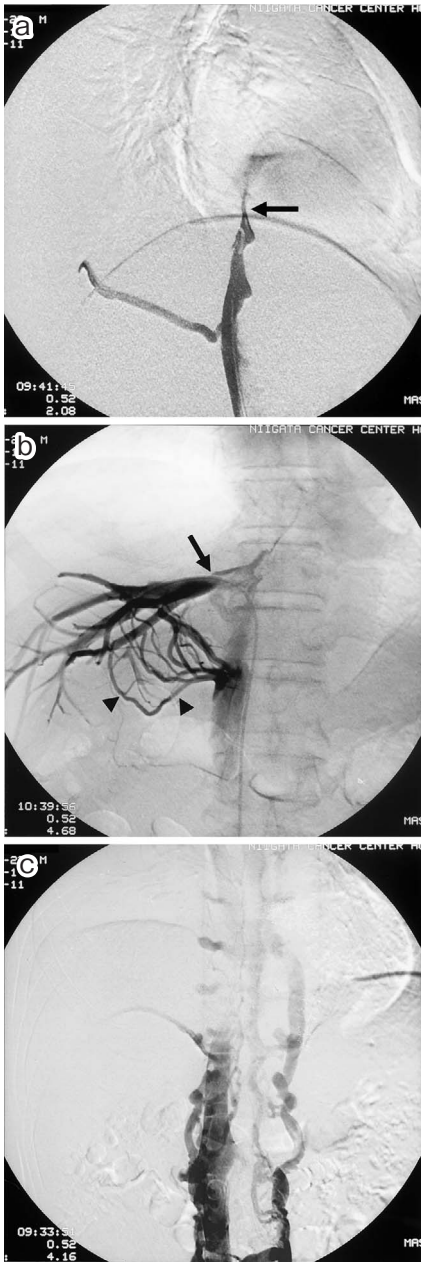

Fig. 5　Histologic examination of excisional biopsy specimen. a：Moderately to poorly differentiated adenocarcinoma（hematoxyline and eosin, original magnification ×200）. b：Immunohistochemical study demonstrated that the tumor cells were diffusely positive for cytokeratin 7（original magnification ×200）.

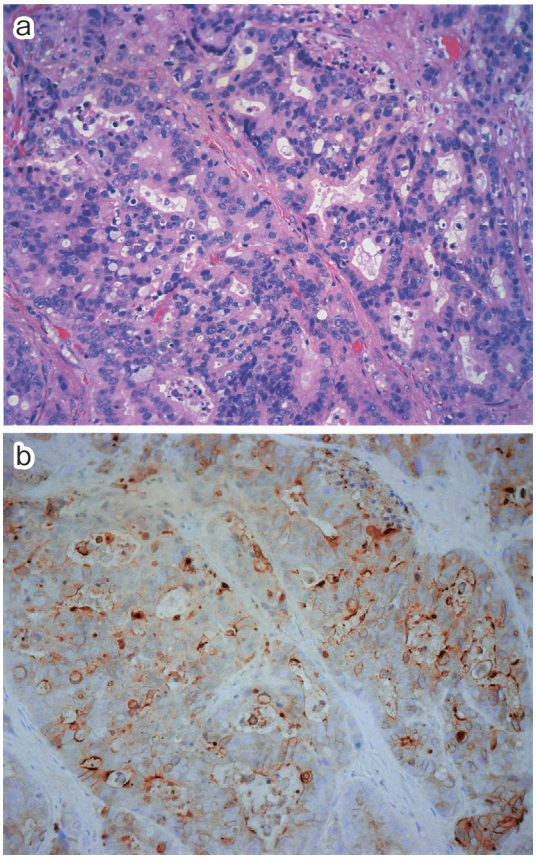

（**Fig. 5b**）．大腸上皮のマーカーであるサイトケラチン 20 は陰性であった．

全身検索（上部・下部内視鏡検査，胸部 CT など）では腫瘍性病変を認めなかったこと，腫瘍細胞がサイトケラチン 7 強陽性であったことから胆管細胞癌の診断が確定した．原発性肝癌取扱い規約 第 4 版[10]で T4N1M1＝Stage IV B と判定された．

術後経過良好にて，第 10 病日に転院し，全身化学療法の方針とした．保険非適応であること，副作用の可能性など十分な informed consent の後，gemcitabine（以下，GEM）および irinotecan（以下，CPT-11）を用いた全身化学療法を行うことと

Fig. 6 T1-weighted magnetic resonance imaging at 2 months after chemotherapy.

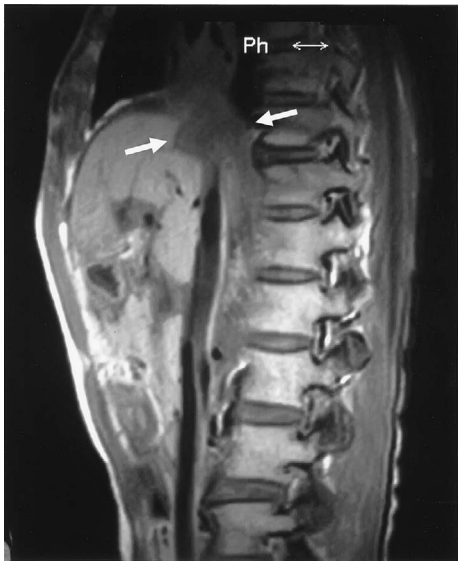

した.

GEM+CPT-11投与のレジメンは，GEM（250 mg/m²/day）+CPT-11（25mg/m²/day）を2週に1回投与することを1クールとした.

治療開始直前の腫瘍マーカーは，血清CEA値6.0ng/ml，血清CA19-9値2,130U/mlであった．3クール終了後，血清CEA値は4.2ng/ml，血清CA19-9値は1,600U/mlに低下し，胸腹壁の皮下静脈怒張および腹水は消失した．Response evaluation criteria in solid tumors（RECIST）ガイドラインによる抗腫瘍効果判定では[11]，腫瘍縮小率は8%でありstable disease（以下，SD）の評価であった（**Fig. 6**）．計17クール施行し，骨髄抑制や消化器系の副作用は認めなかった．息切れ，上行性皮下静脈怒張，腹部膨満感，腹水は消失し，社会復帰，外来通院が可能であったが，治療開始から8か月目に原病死した.

考　察

本症例は，肝内胆管の拡張を認めず，肝内の腫瘍と連続する肝外の間質浸潤が下大静脈を全周性に巻き込み右心房周囲まで進展していたため，術前画像による確定診断が困難であった．病理組織学的診断では中～低分化型腺癌であり，全身検索で他臓器に悪性腫瘍がないこと，術中所見で肝S8に腫瘍を認めたこと，胆管上皮マーカーであるサイトケラチン7のみが強陽性であったことから[12)13)]，胆管細胞癌と確定診断された．胆管細胞癌と連続した肝外の間質浸潤が下大静脈を巻き込んだためにBudd-Chiari症候群が生じたものと考えられた.

全国原発性肝癌追跡調査報告によると[14]，胆管細胞癌では画像診断，手術所見による判定で下大静脈に侵襲（腫瘍栓）を認めた頻度は，ともに4%程度と報告されている．Budd-Chiari症候群にて発症した胆管細胞癌の報告は，医中誌Web（version 4, 医学中央雑誌刊行会, 東京）で「Budd-Chiari症候群」,「胆管細胞癌または肝内胆管癌」をキーワードとして1983年から2007年7月までの文献について検索したところ報告例はなく，PubMedで「Budd-Chiari syndrome」,「cholangiocellular carcinoma or intrahepatic cholangiocarcinoma」をキーワードとして1963年から2007年7月を対象期間として検索したところ自験例を含めて6例がみられるのみであった（**Table 1**）.

本症例の腫瘍の局在は右肝静脈合流部から下大静脈近傍の肝S8であり，腫瘍の中心部は肝内であったことから，異所性肝組織や副肝葉から発生したものではないと考えられた．過去の報告例も下大静脈近傍から発生した胆管細胞癌であった（**Table 1**）．下大静脈への直接浸潤が原因でBudd-Chiari症候群を発症した報告は本症例を含めて2例であった．腫瘍栓が原因で下大静脈が閉塞した報告は3例あり，うち1例は膜様閉塞も併存していた．よって，胆管細胞癌がBudd-Chiari症候群を発症する機序としては，腫瘍の局在が下大静脈近傍であることが必須であり，さらに下大静脈への直接浸潤あるいは下大静脈内腫瘍栓によりBudd-Chiari症候群を発症するものと考えられる.

Budd-Chiari症候群と肝細胞癌との組み合わせで検索すると医中誌Web（1983年～2007年）で119件みられたのに対し，転移性肝癌との組み合わせでは乳癌肝転移と盲腸癌肝転移の2件のみであった．よって，肝悪性腫瘍のうち胆管細胞癌および転移性肝癌ではBudd-Chiari症候群にて発症することはまれであると考えられる.

Budd-Chiari症候群にて発症した胆管細胞癌に対する手術報告例はみられず，その予後は極めて不良であることから（**Table 1**），手術適応が乏しく，緩和治療あるいは化学療法を選択すべきである．肝悪性腫瘍に起因する下大静脈閉塞に対して

Table 1　Reported cases of cholangiocellular carcinoma presenting as Budd-Chiari syndrome

Author（Year）	Age/Sex	Location	Size (cm)	Histology (Status of Budd-Chiari syndrome)	Treatment	Outcome
Katoh[5]（1999）	67/M	Segment VI-VII	5	Combined HCC and CCC (thin membranous obstruction of the IVC and tumor thrombosis of CCC in the IVC)	Supportive care	82 days；DOD
Krel'[6]（2000）	53/M	Segment IV	9.4	CCC (direct invasion to the IVC)	Supportive care	ND
De[7]（2000）	ND	ND	ND	CCC（ND）	ND	ND
Law[8]（2005）	70/M	Adjacent to the IVC	ND	CCC (tumor thrombosis in the IVC)	Supportive care	8 days；DOD
Kwon[9]（2007）	44/M	Left lobe adjacent to the IVC	8	CCC (tumor thrombosis in the IVC)	ND	ND
Present case	63/M	Segment VIII	5	CCC (direct invasion to the IVC)	Chemotherapy	8 months；DOD

M：male, ND：not described, IVC：inferior vena cava, HCC：hepatocellular carcinoma, CCC：cholangiocellular carcinoma, DOD：died of disease.

血管内ステント留置を施行した報告もある[15]．ステントは下大静脈閉塞による臨床症状を急速に改善できる利点はあるが，ステント後の生存期間の中央値は27.5日と短期間であることから[15]，抗腫瘍効果を目的とした化学療法を考慮する必要がある．

近年，外科手術手技の向上とともに下大静脈に浸潤した肝悪性腫瘍に対する下大静脈合併切除再建を併施した肝切除は安全に行うことが可能となってきたが[16)17]，自験例では，高度リンパ節転移および腹膜播種を認めたため，切除不能と判断し全身化学療法を行う方針とした．進行胆道癌に対してGEM＋CPT-11が有効であったとする報告に基づき[18)～20]，GEM＋CPT-11を用いた全身化学療法を選択した．Budd-Chiari症候群にて発症した胆管細胞癌に対して化学療法が施行されたのは本症例が初めてであり，8か月と最も長期予後が得られた(**Table 1**)．抗腫瘍効果判定はSDであったが，臨床症状は著明に改善し社会復帰が可能であったことから，化学療法を選択したことは良かったと考えられた．

本症例の経験および文献的考察から，下大静脈近傍に発生した胆管細胞癌は，Budd-Chiari症候群にて発症することがあり，Budd-Chiari症候群の原因検索の際に留意すべきである．

本論文の要旨は第62回日本消化器外科学会定期学術総会（2007年7月，東京）にて発表した．

文　献

1) Fortner JG, Kallum BO, Kim DK：Surgical management of hepatic vein occlusion by tumor：Budd-Chiari syndrome. Arch Surg **112**：727―728, 1977
2) Kew MC, Paterson AC：Unusual clinical presentations of hepatocellular carcinoma. Trop Gastroenterol **6**：10―22, 1985
3) Takayasu K, Muramatsu Y, Moriyama N et al：Radiological study of idiopathic Budd-Chiari syndrome complicated by hepatocellular carcinoma. A report of four cases. Am J Gastroenterol **89**：249―253, 1994
4) Vilgrain V, Lewin M, Vons C et al：Hepatic nodules in Budd-Chiari Syndrome：imaging features. Radiology **210**：443―450, 1999
5) Katoh M, Shigematsu H：Primary liver carcinoma complicating membranous obstruction of the inferior vena cava. Pathol Int **49**：253―257, 1999
6) Krel' PE, Varlamova IA, Kamalov IuR：Cholangiocarcinoma causing Badd-Chiari syndrome (in Russian). Klin Med (Mosk)　**78**：56―58, 2000
7) De BK, De KK, Sen S et al：Etiology based prevalence of Budd-Chiari syndrome in eastern India. J Assoc Physicians India **48**：800―803, 2000
8) Law JK, Davis J, Buckley A et al：Intrahepatic cholangiocarcinoma presenting as the Budd-Chiari syndrome：a case report and literature review. Can J Gastroenterol **19**：723―728, 2005
9) Kwon OS, Jun DW, Kim SH et al：Distant skeletal muscle metastasis from intrahepatic cholangiocarcinoma presenting as Budd-Chiari syndrome. World J Gastroenterol **13**：3141―3143, 2007
10) 日本肝癌研究会編：外科・病理原発性肝癌取扱い規約．第4版．金原出版，東京，2000
11) 佐々木常雄：固形癌の新しい効果判定基準（RE-

CIST）ガイドラインについて．癌と化療 **27**：2179—2184, 2000
12）Maeda T, Kajiyama K, Adachi E et al：The expression of cytokeratins 7, 19, and 20 in primary and metastatic carcinomas of the liver. Mod Pathol **9**：901—909, 1996
13）Lau SK, Prakash S, Geller SA et al：Comparative immunohistochemical profile of hepatocellular carcinoma, cholangiocarcinoma, and metastatic adenocarcinoma. Hum Pathol **33**：1175—1181, 2002
14）日本肝癌研究会：第 17 回全国原発性肝癌追跡調査報告（2002～2003）.
15）Fletcher WS, Lakin PC, Pommier RF et al：Results of treatment of inferior vena cava syndrome with expandable metallic stents. Arch Surg **133**：935—938, 1998
16）Miyazaki M, Ito H, Nakagawa K et al：Aggressive surgical resection for hepatic metastases involving the inferior vena cava. Am J Surg **177**：294—298, 1999
17）Hemming AW, Reed AI, Langham MR Jr et al：Combined resection of the liver and inferior vena cava for hepatic malignancy. Ann Surg **239**：712—719, 2004
18）Sun W, Haller D：Irinotecan and fixed-dose-rate gemcitabine in advanced pancreatic and biliary cancer：phase I study. Oncology **17**（Suppl 8）：16—19, 2003
19）Bhargava P, Jani CR, Savarese DM et al：Gemcitabine and irinotecan in locally advanced or metastatic biliary cancer：preliminary report. Oncology **17**（Suppl 8）：23—26, 2003
20）白井良夫，宗岡克樹，若井俊文ほか：胆嚢癌の化学療法．外科治療 **96**：85—91, 2007

Cholangiocellular Carcinoma Presenting as Budd-Chiari Syndrome：A Case Report and Literature Review

Toshifumi Wakai, Yoshio Shirai, Jun Sakata, Makoto Inoue,
Masahiro Minagawa, Katsuki Muneoka* and Katsuyoshi Hatakeyama
Division of Digestive and General Surgery, Niigata University Graduate School of Medical and Dental Sciences
Department of Surgery, Niitsu Medical Center Hospital*

We herein report the case of a patient with cholangiocellular carcinoma presenting as Budd-Chiari syndrome. A 63-year-old man with shortness of breath and abdominal distension. Thoracoabdominal CT and inferior vena cavography showed inferior vena cava obstruction diagnosed as Budd-Chiari syndrome. Soft tissue density around the obstruction on CT indicating a malignant tumor necessitated exploratory laparotomy, which revealed a 5cm tumor arising in hepatic segment VIII involving the inferior vena cava. Histologic examination of excisional biopsy specimens showed moderately to poorly differentiated adenocarcinoma. Extrahepatic stromal invasion involved the inferior vena cava and led to Budd-Chiari syndrome. Radical resection was contraindicated due to distant nodal disease and peritoneal metastases. Immunohistochemical study confirmed a diagnosis of cholangiocellular carcinoma, because tumor cells were diffusely positive for cytokeratin 7, a marker for biliary epithelium. He underwent systemic chemotherapy with gemcitabine（250mg/m^2/day）and irinotecan（25mg/m^2/day）. No adverse effects were noted. Eight months after chemotherapy was started, the man died of disease. In the literature, we found only 6 cases, including ours, of cholangiocellular carcinoma presenting as Budd-Chiari syndrome. This case and a review of the literature suggest that patients with cholangiocellular carcinoma arising in the liver adjacent to the inferior vena cava may present as Budd-Chiari syndrome and clinicians should consider this in differential diagnosis of Budd-Chiari syndrome.

Key words：cholangiocellular carcinoma, intrahepatic cholangiocarcinoma, Budd-Chiari syndrome

〔Jpn J Gastroenterol Surg 41：640—645, 2008〕

Reprint requests：Toshifumi Wakai Division of Digestive and General Surgery, Niigata University Graduate School of Medical and Dental Sciences
1-757 Asahimachi-dori, Chuo-ku, Niigata, 951-8510 JAPAN

Accepted：December 19, 2007

©2008 The Japanese Society of Gastroenterological Surgery