日消外会誌　41（6）：646～652，2008年

症例報告

ガストリン産生肝腫瘍を合併しZollinger-Ellison症候群を呈した多発性内分泌腺腫症1型膵グルカゴノーマの1例

日本医科大学千葉北総病院外科，同　病理部[1]，日本医科大学外科[2]

進士　誠一　　田中　宣威　　古川　清憲　　横井　公良
瀬谷　知子　　相本　隆幸　　金沢　義一　　吉岡　正人
大秋　美治[1]　　田尻　　孝[2]

症例は55歳の女性で，腹痛，嘔気を主訴に近医を受診し，膵尾部腫瘍・肝腫瘍・十二指腸潰瘍を指摘され精査加療を目的に当科を紹介された．難治性十二指腸潰瘍と高ガストリン血症・高グルカゴン血症・高PTH血症・高Ca血症が認められた．また，腹部CTでは膵尾部に40×40mmの充実性腫瘤と肝外側区域に10×20mmの腫瘤性病変があり，頸部CTでは副甲状腺腫瘍が認められた．肝転移を伴う膵ガストリノーマによりZollinger-Ellison症候群を呈した多発性内分泌腺腫症1型（multiple endocrine neoplasia type 1；以下，MEN-1）と術前診断し膵体尾部切除＋肝外側区域切除を行った．病理組織学的検査では，膵グルカゴノーマおよびガストリン産生肝腫瘍であり両腫瘍は異なるホルモンを産生し，膵内には多数の微小腺腫様病変を認めた．また，遺伝学的検査ではMEN-1遺伝子に変異を認めた．

はじめに

多発性内分泌腺腫症1型（multiple endocrine neoplasia type 1；以下，MEN-1）は下垂体・副甲状腺・膵臓に過形成，腺腫，癌などの腫瘍性病変を生じる疾患で，その産生するホルモンによって特有の症状を引き起こす常染色体優性遺伝の家族性疾患である．MEN-1は1963年にWermer[1]により最初に報告されWermer症候群ともよばれる．その後，1997年にChandrasekharappaら[2]により原因遺伝子が11q13に存在することが明らかにされた．MEN-1では発症を予防することができないため遺伝子検査により保因者を発見し，適切な時期に手術を行うことで治療成績の向上につながると考えられている．今回，我々はガストリン産生肝腫瘍と膵グルカゴノーマを合併したMEN-1の1例を経験したので報告する．

症　　例

患者：55歳，女性

主訴：腹痛，嘔気

既往歴：特記すべきことなし．

家族歴：父親が食道癌・肝癌．父方の伯母が胃癌，伯父（長兄・次兄）が肝癌．

現病歴：腹痛，嘔気を主訴に近医を受診し，膵尾部腫瘍，肝腫瘍および十二指腸潰瘍の診断で当院へ紹介となった．外来で精査中であったが十二指腸潰瘍による狭窄症状が悪化したため入院となった．

入院時現症：身長158cm，体重54.5kg，体温36.5℃，血圧120/64mmHg，脈拍66回/分，眼瞼結膜に貧血を認めた．眼球結膜に黄疸は認めず，心肺音に異常は認めなかった．腹部は平坦・軟で腫瘤は触知しなかったが心窩部に圧痛を認めた．

入院時血液検査：Hb 8.7g/dl，Ca 12.2mg/dlであり貧血と高Ca血症を認めた．腫瘍マーカーはCEA 0.8ng/ml，CA19-9 14.9U/ml，SPAN-1 21.8 U/ml，DUPAN-2 27U/ml，エラスターゼ206ng/dlとすべて正常範囲内であった．

内分泌学的検査：膵臓はgastrin 1,130pg/ml（基準値42～200），glucagon 663pg/ml（70～160），

＜2007年12月19日受理＞別刷請求先：進士　誠一
〒270-1694　印旛郡印旛村鎌苅1715　日本医科大学千葉北総病院外科

Fig. 1　Abdominal CT showed a pancreatic tail tumor with clear border 4 cm in size, and the mass was enhanced strongly (A, arrow). A liver tumor 2 cm in size was detected in the left lateral segment, and the mass was enhanced strongly (B, arrow).

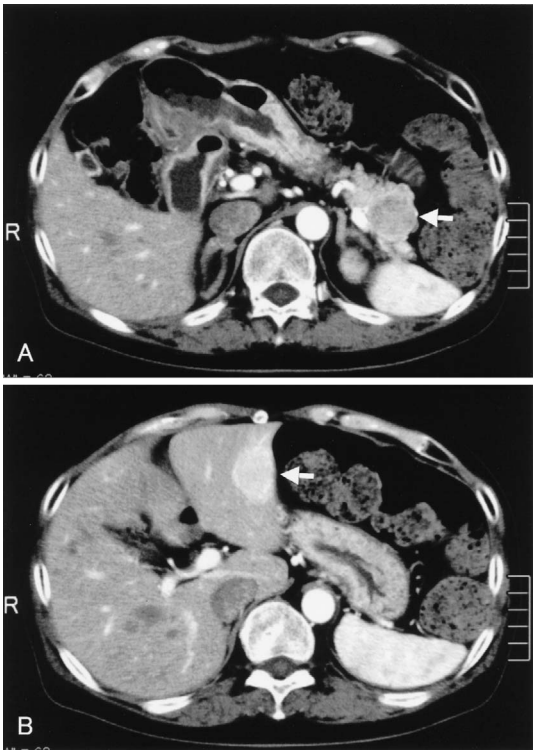

insulin 8.3mU/ml (2.2～12.4) と高ガストリン血症および高グルカゴン血症を認めた．副甲状腺はPTH 275pg/ml (10～65) と副甲状腺機能亢進症を呈していた．下垂体は GH 1.10ng/ml(0.23～1.43)，ACTH 17.0pg/ml (7.4～55.7)，TSH 5.4mIU/ml (0.4～4.0)，prolactin 18.3ng/ml (6.1～30.5) であった．

上部消化管内視鏡検査：十二指腸球部に A1 ステージの潰瘍を認めた．

腹部造影 CT：膵尾部に 40×40mm の辺縁明瞭な充実性の腫瘤を認め，造影 CT では濃染された (**Fig. 1A 矢印**)．また，肝 S2, 3 に 10×20mm の腫瘤を認め，造影 CT では強く濃染された (**Fig. 1B 矢印**)．

腹部血管造影検査：腹腔動脈造影で膵尾部

Fig. 2　Abdominal arteriography showed a tumor stain in the pancreatic tail (arrow), and in the left lateral segment of the liver (arrow head).

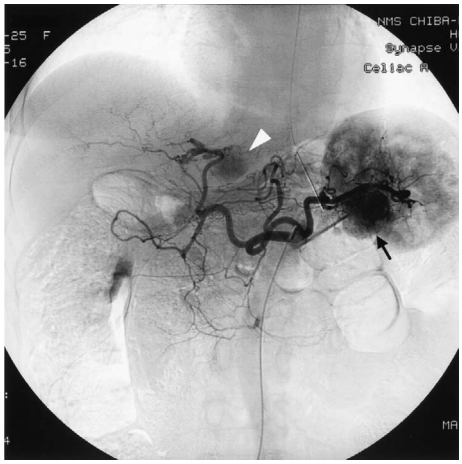

Fig. 3　Neck CT showed parathyroid tumor in the dorsal section of the left lobe of the thyroid (arrow).

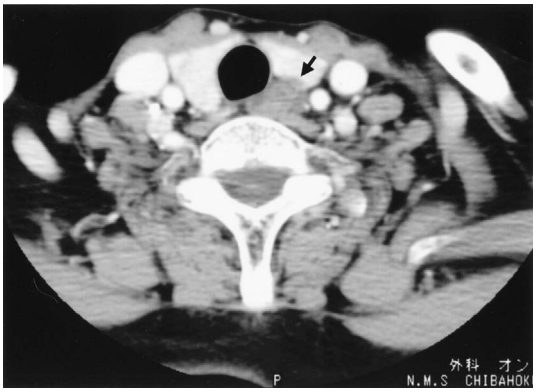

(**Fig. 2 矢印**) および肝外側区域 (**Fig. 2 矢頭**) に腫瘍濃染像を認めた．

頸部造影 CT：甲状腺左葉の背側に 10×20mm の腫瘤を認めた (**Fig. 3 矢印**)．

頭部 CT：下垂体に腫瘍性病変は認めなかった．

以上の所見より，肝転移を伴う MEN-1 (膵ガストリノーマ＋副甲状腺腺腫) と診断し平成 19 年 5 月に手術を施行した．また，副甲状腺腺腫は 2 期的に手術を行うこととした．

手術所見：開腹時，腹水は認めなかった．手術

Fig. 4　Grossly, the pancreas shows a solid well-encapsulated yellowish-white tumor (A). On the other hand, the hepatic tumor is gray-tan and well demarcated but noncapsulated (B).

は膵腫瘍から約 5cm 口側に切離線をおき膵体尾部切除および脾臓を合併切除し D2＋No.16a_2, 16b_1 の郭清を行った．術中超音波検査では術前に指摘された肝外側区域以外に腫瘍性病変は認められず，S2，S3 グリソンおよび左肝静脈を根部で切離して肝外側区域切除を施行した．

摘出標本検査所見：膵尾部腫瘍は径 35mm で境界明瞭な充実性腫瘍で黄色調を呈しており，内部に出血や壊死などは認められなかった(**Fig. 4A**)．肝腫瘍は径 20mm で境界明瞭な充実性腫瘍であり膵腫瘍よりやや白色調を呈していた(**Fig. 4B**)．

膵尾部腫瘍：周囲を線維性被膜で覆われた充実性腫瘍で，小型の核小体を有する円形核および泡沫状から一部好酸性を示す立方状から多稜型細胞が，束状からリボン状配列を示しながら密に増生し，細胞間には豊富な毛細血管網の発達も見られた．個々の細胞の異型性や出血，壊死の所見は認めなかった(**Fig. 5A**)．免疫染色ではクロモグラニン A 陽性，ガストリン陰性，グルカゴン弱陽性(**Fig. 5B**)で，Ki-67 標識率(Ki-67-labeling index；以下，Ki-67-LI) は 4.3% であった．膵臓の追加切り出しを行い，詳細に免疫組織学的検討を行ったがガストリノーマは同定できなかった．その他，膵内に多数の微小腺腫様病変を認め(**Fig. 6A**)，免疫染色ではクロモグラニン A 陽性(**Fig. 6B**)，ガストリン陰性 (**Fig. 6C**)，グルカゴン陰性 (**Fig. 6D**) であった．

肝腫瘍：周囲肝組織を圧排しながら発育する充実性腫瘍を認め，内部には核小体を有する円形核および好塩基性を示す胞体を有する立方状細胞が，束状から線房形成を示しながら密に増生し，細胞索間には発達した毛細血管網が見られた(**Fig. 5C**)．免疫染色ではクロモグラニン A 陽性，ガストリン陽性 (**Fig. 5D**)，グルカゴン陰性で Ki-67-LI は 2.0% であった．また，所属リンパ節に転移は認めなかった．

術後経過と術後の膵内分泌学的検査：術後経過は良好で，術後 13 日目に退院となった．術後 72 日目の血中ガストリン値は 400pg/ml まで減少したが依然高値であった．一方，グルカゴン値は 139 pg/ml と正常化した．血清 Ca 値は手術前後で変化なく高値を示していた．また，H_2 blocker(famotidine 40mg/day) の内服を継続しているが，十二指腸潰瘍の再発なく経過している．

遺伝学的検査：MEN-1 遺伝子 exon 10 codon 563 に GAG(Glu)→TAG(STOP) の点突然変異を認めた．

考　察

MEN-1 は下垂体腫瘍，副甲状腺腫瘍，膵内分泌腫瘍のうち少なくとも二つを有する家族性疾患で，一般に常染色体優性遺伝の形式で遺伝し MEN-I 遺伝子の異常が原因であることが知られているが散発例も存在する[3]．発症頻度は 1,000 人中 0.02～0.2 人とされているが内分泌学的検査の進歩により発見頻度は増加していると考えられている．MEN-1 遺伝子は癌抑制遺伝子であり 11 番染色体長腕 (11q13) に位置し 10 個の exon を含み 610 個のアミノ酸からなる Menin をコードし

Fig. 5　Pancreatic tail tumor：The solid tumor was the result of the neoplastic proliferation of small cuboidal to polyhedral cells with round nuclei and vesicular to eosinophilic cytoplasm. The tumor showed a fascicular to trabecular arrangement associated with fine capillary networks. Neither cellular atypia nor hemorrhage/necrosis can be seen (A). Immunohistochemically, the tumor was weakly positive for glucagon (B). Hepatic tumor：The tumor was the result of the medullary growth of cuboidal neoplastic cells with round nuclei and basophilic cytoplasm. The neoplastic cells showed a fascicular to acinal structure with a fine capillary network (C). Immunohistochemically, the tumor was positive for gastrin (D).

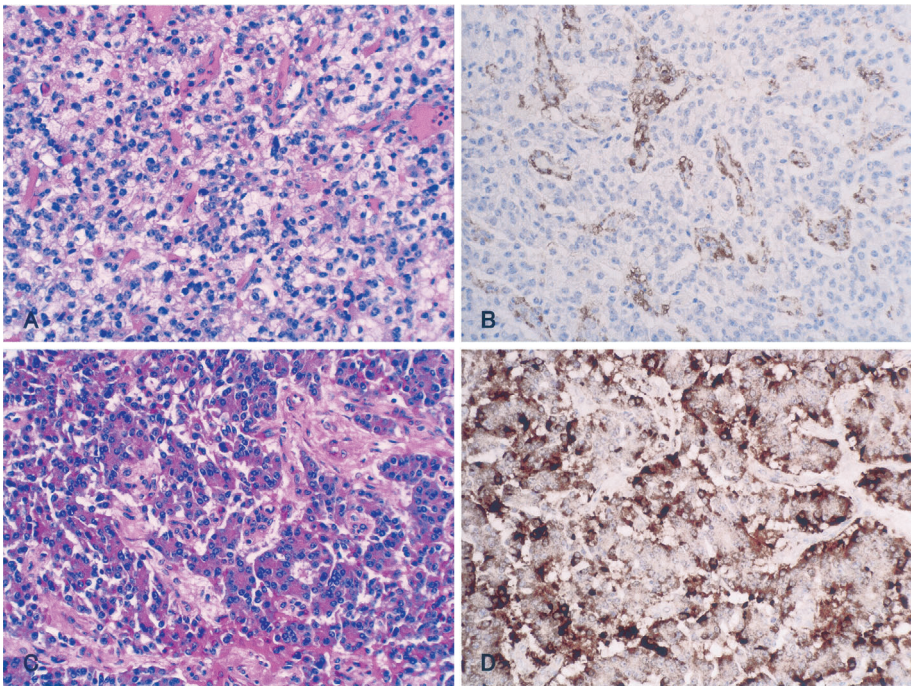

ている．Menin は主として核内に局在し AP-1 因子の Jun D と結合することで Jun D による転写活性を抑制するが，Menin が失活すると Jun D は細胞増殖促進的に働くと考えられている[4]．本症例においても，MEN-1 遺伝子 exon 10 codon 563 に GAG(Glu)→TAG(STOP) の点突然変異を認めた．

MEN-1 遺伝子に異常がある場合，MEN-1 型の浸透率は 10 歳で 7%，20 歳で 52%，30 歳で 87%，40 歳では 98% に達するとされる[5]．したがって，遺伝子診断によって容易に保因者を同定することが可能となった現在では，定期的に血中ホルモンの測定や，超音波・CT などの画像検査を行うことで早期診断・治療が可能となった．しかし，遺伝子検査は発症者およびその家族に十分なカウンセリングを行ったうえで検査を行う必要がある．

MEN-1 の臨床症状は罹患内分泌病変から過剰に産生されるホルモンの種類により異なる．本症例は膵・肝腫瘍と高 gastrin 血症に伴う Zollinger-Ellison 症候群により難治性十二指腸潰瘍を来し発見された．その後の検査で，副甲状腺機能亢進症を伴うことが判明し MEN-1 と診断された．ガストリノーマ症例の 25% が MEN-1 であり，逆に MEN-1 症例の 40% がガストリノーマを合併する．さらに，ガストリノーマを有する MEN-1 症例では 50% が診断時に肝転移を認める[6)~8)]．このため，ガストリノーマと診断された時点で MEN-1 および悪性を念頭においた検査および治

Fig. 6　Pancreatic multiple microadenoma-like lesions were observed in the pancreas（A）. Immunohistochemically, that lesions were positive for chromogranin A（B），negative for gastrin（C）and glucagon（D）.

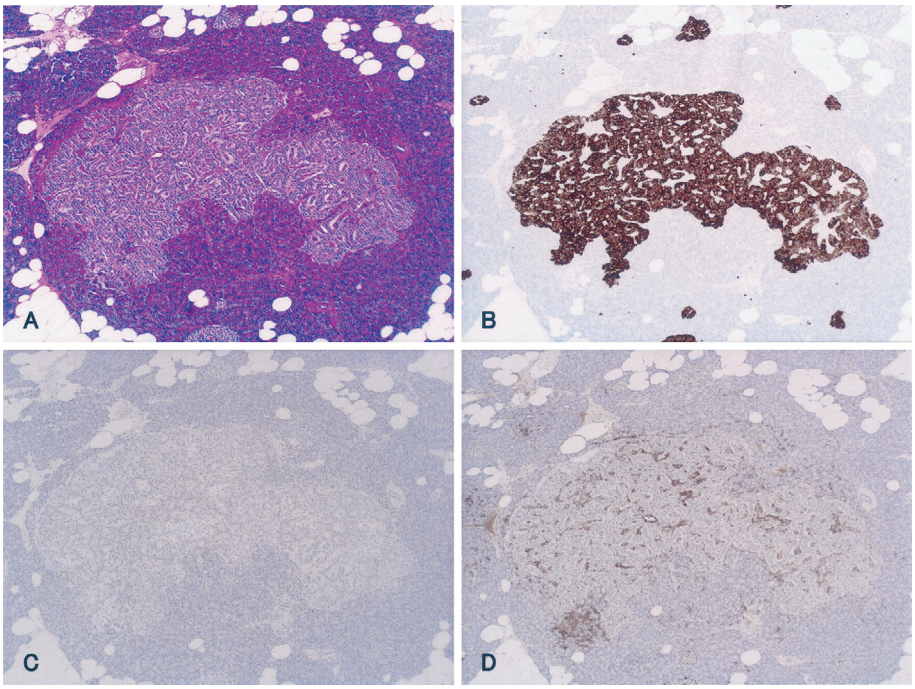

療を行う必要がある．本症例は術前に肝転移を伴う膵ガストリノーマと診断し，膵体尾部切除術（D2 郭清）および肝外側区域切除術を行った．しかし，摘出標本における免疫染色の結果，膵尾部腫瘍はグルカゴノーマであり肝腫瘍はガストリン産生腫瘍と診断された．1986 年から 2006 年までの間に PubMed で「pancreatic glucagonoma」「hepatic gastrinoma」を，医学中央雑誌で「膵グルカゴノーマ」「肝ガストリノーマ」をキーワードとして検索したが，膵グルカゴノーマと肝ガストリノーマの同時性多発ホルモン産生膵内分泌腫瘍の報告は見あたらなかった．

また，膵内分泌腫瘍の悪性度の指標として細胞増殖のマーカーを用いた Ki-67 標識率（Ki-67-labeling index；以下，Ki-67-LI）が有用で，5% を cut off 値にした場合に生存期間の独立した予後因子になるとの報告がある[9]．自験例では膵グルカゴノーマの Ki-67-LI は 4.3% であり，ガストリン産生肝腫瘍での Ki-67-LI は 2.0% といずれも低値であり，いずれも低悪性度であると考えられた．

ガストリノーマの術前診断においては，腫瘍が小さいために画像診断法で病巣を同定できない症例は生化学的診断法として選択的動脈内セクレチン注入法（selective arterial secretin injection test；SASI test）やソマトスタチン受容体シンチグラフィー（somatostatin receptor scintigraphy；SRS）が行われ，SASI test ではガストリン過剰分泌部位を 89～100% 同定でき[10)～12)]，SRS では 3～4mm 以上の小腫瘍の描出が可能であると報告されている[11]．本症例では主病巣が画像診断法で膵尾部の大きな腫瘍として明瞭に描出されていたため施行しなかったが，生化学的診断法を併用することにより膵尾部腫瘍にガストリン産生能がないことを術前に知りえた可能性は残る．

ところで，本症例は術後に膵グルカゴノーマと診断されたが，高グルカゴン血症を認めたほかは，耐糖能障害・壊疽性遊走性紅斑・体重減少などのグルカゴノーマに典型的とされる臨床症状は認め

なかった．Sogaら[13]によるとグルカゴノーマの好発年齢は52.5歳，男女比は0.8とやや女性に多く，50%が膵尾部に発生し，MEN-1の13%に合併し多発する場合が多く外科的根治手術が第1選択とされる．また，10年生存率は68.3%と報告されているが，診断時に転移巣のない症例ではほぼ100%であるのに対し，転移がある場合は50%程度と転移巣の有無で明らかな差がある[13]．また，Le Bodicら[14]によるとMEN-1では全例が多発膵内分泌腫瘍を有し，28例中23例（85%）が異なるホルモンを産生しグルカゴノーマとインスリノーマの組み合わせが最も多く，Zollinger-Ellison症候群を呈した9例中3例（33%）が膵グルカゴノーマを合併していたと報告している．

以上より，MEN-1に随伴する膵内分泌腫瘍は多中心性に発生し転移能があることから，膵全摘術が唯一の根治手術となるが，術後合併症や糖代謝管理の困難さから考えれば，一般的には膵全摘術は推奨されない[15]．本症例においても，術後ガストリン値が依然高値を示しているが，H_2ブロッカーのみで十二指腸潰瘍は改善しており，ガストリノーマの局在診断がはっきりしなかったことを考えれば妥当な術式であったと思われる．これまでの原発性肝ガストリノーマの報告例では，肝切除後ガストリン値の正常化を診断根拠としており[16)17]，術後ガストリン値が高い本症例においては肝病変は転移性である可能性が高い．また，ガストリノーマは膵臓と十二指腸に腫瘍が多発し，MEN-1の場合は十二指腸の腫瘍がガストリンを産生する場合が多く，膵腫瘍のほとんどはガストリン非産生であることから[6)18]，残存膵もしくは十二指腸に遺残病巣がある可能性も残されており，コントロール不能な十二指腸潰瘍や膵ガストリノーマが同定された場合には，SASIテストやソマトスタチン受容体シンチグラフィによる局在診断を行い，残存膵全摘を行う必要があると考えている．

一方で，副甲状腺機能亢進症はMEN-1にもっとも高頻度に見られる疾患であり，約90%に認められるものの半数が無症状である．将来，高Ca血症による合併症を起こす可能性があることや，高Ca血症により膵のmicroadenomaが刺激されガストリン産生を促進し高ガストリン血症の一因として考えられるため肉眼的に異常の認められないものを含めて4腺摘出し1腺あるいはその一部を自家移植する方法がとられ[19)~22]，本症例においても切除後のガストリン値の推移に興味が持たれる．

文　献

1) Wermer P：Endocrine adenomatosis and peptic ulcer in a large kindred. Inherited multiple tumors and mosaic pleiotropism in man. Am J Med **35**：205—212, 1963
2) Chandrasekharappa SC, Guru SC, Manickam P et al：Positional cloning of the gene for multiple endocrine neoplasia-type 1. Science **276**：404—407, 1997
3) Brandi ML, Gagel RF, Angeli A et al：Guidelines for diagnosis and therapy of MEN type 1 and type 2. J Clin Endocrinol Metab **86**：5658—5671, 2001
4) Agarwal SK, Guru SC, Heppner C et al：Menin interacts with the AP1 transcription factor JunD and represses JunD-activated transcription. Cell **96**：143—152, 1999
5) Bassett JH, Forbes SA, Pannett AA et al：Characterization of mutations in patients with multiple endocrine neoplasia type 1. Am J Hum Genet **62**：232—244, 1998
6) Pipeleers-Marichal M, Somers G, Willems G et al：Gastrinomas in the duodenums of patients with multiple endocrine neoplasia type 1 and the Zollinger-Ellison syndrome. N Engl J Med **322**：723—727, 1990
7) Townsend CM Jr, Thompson JC：Gastrinoma. Semin Surg Oncol **6**：91—97, 1990
8) Norton JA, Fraker DL, Alexander HR et al：Surgery to cure the Zollinger-Ellison syndrome. N Engl J Med **341**：635—644, 1999
9) Pelosi G, Bresaola E, Bogina G et al：Endocrine tumors of the pancreas：Ki-67 immunoreactivity on paraffin sections is an independent predictor for malignancy：a comparative study with proliferating-cell nuclear antigen and progesterone receptor protein immunostaining, mitotic index, and other clinicopathologic variables. Hum Pathol **27**：1124—1134, 1996
10) Imamura M, Takahashi K：Use of selective arterial secretin injection test to guide surgery in patients with Zollinger-Ellison syndrome. World J Surg **17**：433—438, 1993
11) Cadiot G, Lebtahi R, Sarda L et al：Preoperative detection of duodenal gastrinomas and peripancreatic lymph nodes by somatostatin receptor scintigraphy. Groupe D'etude Du Syndrome De Zollinger-Ellison. Gastroenterology **111**：845—854, 1996
12) Thom AK, Norton JA, Doppman JL et al：Pro-

spective study of the use of intraarterial secretin injection and portal venous sampling to localize duodenal gastrinomas. Surgery **112**：1002—1008, discussion 1008—1009, 1992
13) Soga J, Yakuwa Y：Glucagonomas／diabetico-dermatogenic syndrome（DDS）：a statistical evaluation of 407 reported cases. J Hepatobiliary Pancreat Surg **5**：312—319, 1998
14) Le Bodic MF, Heymann MF, Lecomte M et al：Immunohistochemical study of 100 pancreatic tumors in 28 patients with multiple endocrine neoplasia, type I. Am J Surg Pathol **20**：1378—1384, 1996
15) 伊豆蔵正明，芝　英一，丹治芳郎ほか：今日の膵手術　意義と問題点　ガストリノーマの切除手術．胆と膵　**19**：1137—1141, 1998
16) Shibata C, Naito H, Funayama Y et al：Diagnosis and surgical treatment for primary liver gastrinoma：report of a case. Dig Dis Sci **51**：1122—1125, 2006
17) Smyrniotis V, Kehagias D, Kostopanagiotou G et al：Primary hepatic gastrinoma. Am J Gastroenterol **94**：3380—3382, 1999
18) Imamura M, Kanda M, Takahashi K et al：Clinicopathological characteristics of duodenal microgastrinomas. World J Surg **16**：703—709, discussion 709—710, 1992
19) Reeder DD, Jackson BM, Ban J et al：Influence of hypercalcemia on gastric secretion and serum gastrin concentrations in man. Ann Surg **172**：540—546, 1970
20) Betts JB, O'Malley BP, Rosenthal FD：Hyperparathyroidism：a prerequisite for Zollinger-Ellison syndrome in multiple endocrine adenomatosis Type 1—report of a further family and a review of the literature. Q J Med **49**：69—76, 1980
21) 木下芳一，野中　洋，山口裕国ほか：Growth hormone, prolactin 産生下垂体腺腫，巨大な副甲状腺嚢胞，Zollinger-Ellison 症候群を合併した多発性内分泌腺腫症 I 型の 1 例．日内会誌　**75**：512—521, 1986
22) 東　　健，沢井清司，徳田　一ほか：免疫組織化学的検討を加え得た Zollinger-Ellison syndrome の 1 手術例．日消誌　**81**：2048—2052, 1984

A Case of Multiple Endocrine Neoplasia Type 1 Pancreatic Glucagonoma Presenting Zollinger-Ellison syndrome by Gastrin-Producing Hepatic Tumor

Seiichi Shinji, Noritake Tanaka, Kiyonori Furukawa, Kimiyoshi Yokoi,
Tomoko Seya, Takayuki Aimoto, Yoshikazu Kanazawa, Masato Yoshioka,
Yoshiharu Oaki[1] and Takashi Tajiri[2]
Department of Surgery and Department of Pathology[1], Nippon Medical School, Chiba Hokusoh Hospital
Department of Surgery, Nippon Medical School[2]

We report the case of a patient with multiple endocrine neoplasia type 1（MEN-1）, with an gastrin-producing hepatic tumor and pancreatic glucagonoma. A 55-year-old woman admitted for abdominal pain and nausea was found to have a severe duodenal ulcer and elevated gastrin, glucagon, parathyroid hormone, and calcium. Abdominal computed tomography（CT）showed a high-density area suggesting a 4cm neuroendocrine neoplasm in the pancreatic tail and a high-density area suggesting a 2cm metastatic lesion in the left lateral hepatic segment. Neck CT showed a parathyroid tumor. Based on a preoperative diagnosis of MEN-1 with Zollinger-Ellison syndrome and pancreatic gastrinoma with liver metastasis, she underwent distal pancreatectomy and left lateral segment hepatectomy with splenectomy and cholecystectomy. The pathological diagnosis was gastrin-producing hepatic tumor and pancreatic glucagonoma. Both tumors showed different hormone production profiles and there were many microadenoma-like lesions in the pancreas. Genetic examination showed a point mutation in *MEN-1*.

Key words：multiple endocrine neoplasia type 1, gastrinoma, glucagonoma

〔Jpn J Gastroenterol Surg 41：646—652, 2008〕

Reprint requests：Seiichi Shinji　Department of Surgery, Chiba-Hokusoh Hospital, Nippon Medical School
1715 Kamagari, Inbamura, Inba-gun, 270-1694 JAPAN

Accepted：December 19, 2007

©2008 The Japanese Society of Gastroenterological Surgery　Journal Web Site：http：//www.jsgs.or.jp/journal/