日消外会誌　41（6）：653～657，2008年

症例報告

3重複癌を合併した膵管内乳頭粘液性腫瘍の1例

島根大学医学部消化器・総合外科

西　　健　　矢野　誠司　　稲尾　瞳子　　下条　芳秀
横山　靖彦　　川畑　康成　　平原　典幸　　板倉　正幸
山野井　彰　　田中　恒夫

膵管内乳頭粘液性腫瘍（intraductal papillary mucinous neoplasm；以下，IPMN）は約30％と高率に悪性疾患を合併するとされ，通常型膵癌の合併も多い．しかし，多重複癌の報告はまれである．今回，我々は3重複癌（子宮体癌，両側乳癌，膵癌）を合併したIPMNの1例を経験した．症例は60歳の女性で，平成10年に膵頭部IPMNを指摘され，経過観察されていた．平成13年子宮体癌で子宮全摘術，平成17年両側乳癌で両側乳房温存手術を受けた．平成17年9月乳癌術後の放射線治療中，腹部CTにて膵体部に径2cm大の腫瘤性病変を認めた．MRCP・ERCPでは膵体部腫瘤に一致した主膵管の途絶と尾側膵管の拡張を認め，膵液細胞診はclass IVであった．IPMNに合併した膵癌と診断し，膵癌に対して尾側膵亜全摘術を施行，IPMNは良性と判断し経過観察とした．IPMNと診断された場合には，IPMNの悪性化のみならず，高率に合併する悪性疾患が，予後を左右する可能性もあるため，これを常に念頭においた経過観察が重要である．

はじめに

膵管内乳頭粘液性腫瘍（intraductal papillary mucinous neoplasm；以下，IPMN）と悪性疾患の合併については，種々の報告例があり，約30％と高率とされ[1)2)]，また通常型膵癌の合併も多いとされる[3)]．したがって，IPMN発見時には，全身検索の必要性が言われている．しかし，多臓器にわたる重複癌を合併した報告は極めてまれである．今回，我々は3重複癌（子宮体癌，両側乳癌，膵癌）を合併したIPMNの1例を経験したので，文献的考察を加えて報告する．

症　　例

患者：60歳，女性

主訴：膵腫瘤（無症状）

既往歴：平成13年，子宮体癌にて子宮および両側付属器切除術を施行．平成17年，両側乳癌にて両側乳房温存術を施行．

家族歴：特記事項なし．

現病歴：平成10年より膵頭部嚢胞性病変を指摘され，IPMNの診断にて内科で経過観察中であった．平成17年9月，乳癌の術後経過観察のために行ったCTで，膵体部に径2cm大の腫瘤性病変を認め，精査目的で入院となった．

入院時現症：身長139cm，体重48.5kg．血圧140/60mmHg，脈拍70回/分，体温36.8℃．栄養状態は良好で，結膜に貧血や黄疸は認めなかった．腹部は平坦軟で腫瘤は触知しなかった．

血液生化学検査所見：血液・生化学検査には，特に異常値はみられなかった．腫瘍マーカーは，CEA 5.0ng/ml，CA19-9 118U/ml，エラスターゼI 500ng/dl，Span-1 14.4U/ml，DUPAN-2 25＞U/mlとCA19-9，エラスターゼIの上昇を認めた．

腹部造影CT：膵体部に径2cm大で造影効果の乏しい腫瘤性病変を認めた（**Fig. 1a**）．また，膵頭部に最大径3cm大の嚢胞性病変を認めた（**Fig. 1b**）．嚢胞内に壁在結節はなく，平成10年から大きさや形状に変化はみられなかった．

＜2008年1月30日受理＞別刷請求先：西　　健
〒693-8501　出雲市塩冶町89―1　島根大学医学部消化器・総合外科

Fig. 1　Abdominal enhanced CT showed a poorly enhanced tumor in the pancreas body (a) and cystic mass in the pancreas head (b).

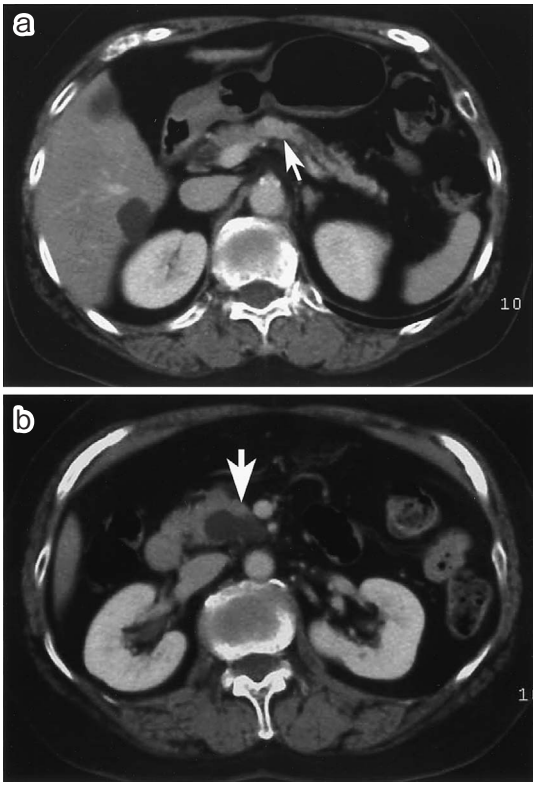

Fig. 2　Magnetic resonance cholangiopancreatography revealed occlusion of the main pancreas duct at the body and dilation at the tail. The cystic mass in the pancreas head had a "bunch of grapes" appearance and no solid region.

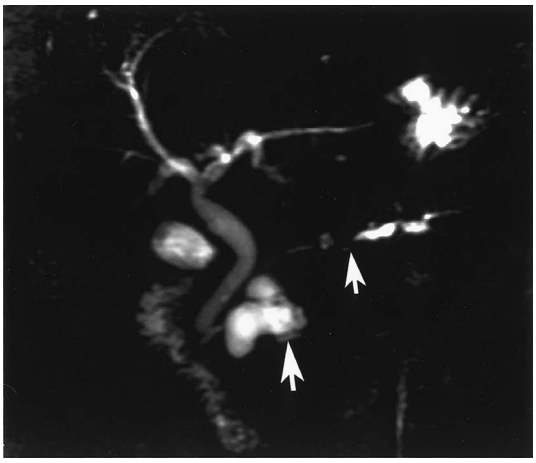

MRCP：膵体部にて主膵管が途絶し，その尾側膵管が拡張していた．膵頭部の嚢胞性病変は多房性（ぶどうの房状）で径3cm大，膿胞内に充実性部分はみられなかった（**Fig. 2**）．

ERCP：膵頭部の嚢胞性病変と主膵管が交通し（**Fig. 3a**），膵体部にて膵管の狭窄を認めた（**Fig. 3b**）．膵液細胞診はclass IVであった．

以上より，膵頭部の分枝型IPMNと膵体部の膵癌の合併と診断し，平成18年1月，手術を行った．

手術所見：膵頭部にIPMNと思われる嚢胞性病変を認め，膵体部には被膜浸潤を伴った膵癌を認めた．しかし，肝転移や腹膜転移はみられなかった．したがって，膵全摘を避けるためIPMNは経過観察とし，膵癌に対する根治手術として1群リンパ節郭清を伴う尾側膵亜全摘術を施行した．

膵癌の病理組織学的検査所見：Tubular adenocarcinoma，well differentiated type，pT3，INFβ，ly1，v1，ne2，mpd(−)，s(+)，rp(+)，pcm(−)，dpm(−)，no lymph node metastasis，stage III．膵癌とIPMNとの連続性はなく，膵断端の膵管にIPMNは認められなかった（**Fig. 4**）．

術後経過：術後膵仮性嚢胞を合併するも，経胃ドレナージで軽快し，術後67日目に退院となった．補助化学療法として，外来にてジェムザールを投与し，現在術後2年無再発生存中である．残膵に残ったIPMNは，大きさを含め形状に変化を認めていない．

子宮体癌の病理組織学的検査所見：Carcinoma of the uterine corpus，localized，endophytic type，1.4×1.2cm；endometritoid adenocarcinoma，grade 1，depth b，stage Ib，surgical line(−)，no lymph node metastasis（**Fig. 5**）．

両側乳癌の病理組織学的検査所見：右：C，inter mediate type，0.6×0.6×0.8cm，invasive ductal carcinoma，solid-tubular carcinoma，g，ly(−)，v(−)，EIC(−)，surgical margin(−)，no lymph node metastasis，stage I（**Fig. 6a**）．左：C-D region，localized type，0.5×0.5cm．invasive ductal carcinoma with a prominent intraductal compo-

Fig. 3 Endoscopic retrograde cholangiopancreatography revealed a cystic tumor in the pancreas head connected the main pancreas duct (a) and stenosis in the pancreas body (b).

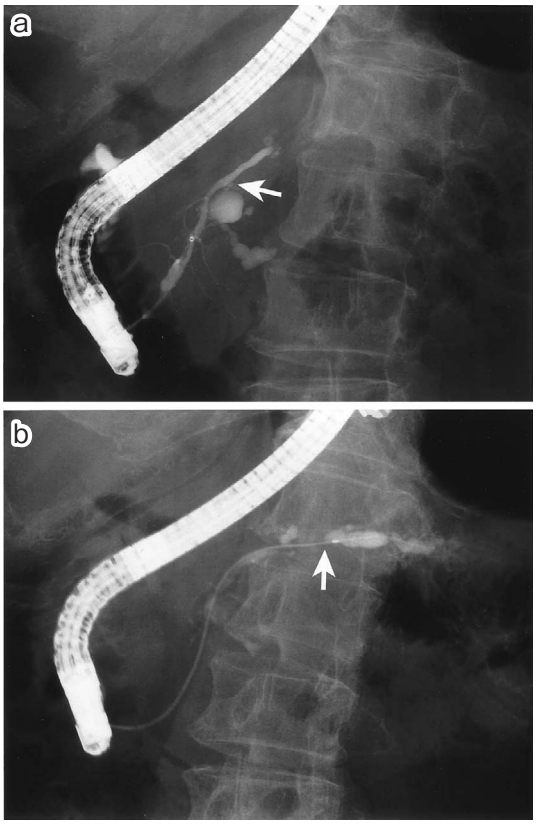

nent, g,ly(−), v(−), EIC(+), surgical margin (−), stage I (**Fig. 6b**).

考　察

IPMNと悪性疾患の合併は，30%前後とされている[1)2)]．2003年に日本膵臓学会から発表されたIPMNの全国集計[4)]では，1,379例中279例(20%)と報告されている．その合併臓器は種々臓器にわたるが，多くは消化器癌(78.6%)であり，なかでも胃癌(32.8%)，大腸癌(21.8%)が多かった．自験例にみられた合併臓器の発生比率は，膵癌4.5%，乳癌5.3%，子宮癌1.5%と比較的低率であった．しかし，膵癌の合併については山口ら[3)]の10%と比較的高率であったとの報告もみられる．一方，全国集計では2臓器以上の重複癌の検討は成されておらず，その発生頻度については不明である．今回，我々が「IPMN(IPMT)」「重複癌」をキーワードに医学中央雑誌にて検索したところ(1983年～2007年)，3臓器以上の合併報告例は，膵管内乳頭粘液性腺癌・胆管癌・胃癌の1例[5)]のみであった．会議録を加えて検索しても，3重複癌が2例(膵管内乳頭粘液性腺癌・乳癌・肝細胞癌と大腸癌・腎癌・小腸リンパ管腫)，4重複癌が1例(膵管内乳頭粘液性腺癌・直腸癌・膀胱癌・腎癌)のみであり，IPMNの多重複癌症例は極めてまれであると推測される．自験例は3重複癌(子宮・両側乳腺・膵)を合併したIPMNであり，3重複癌としては本邦で4例目の報告例であった．

Fig. 4 Well-differentiated adenocarcinoma in the pancreas, with irregular structure of the duct and irregular branching. (H.E.stain ×200)

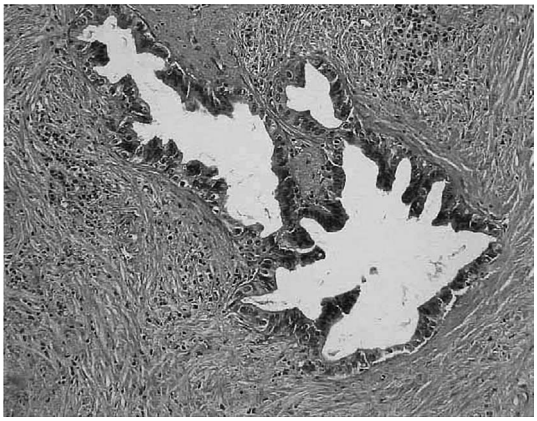

Fig. 5 Endometrioid adenocarcinoma in the uterine corpus with no solid region. (H.E.stain ×200)

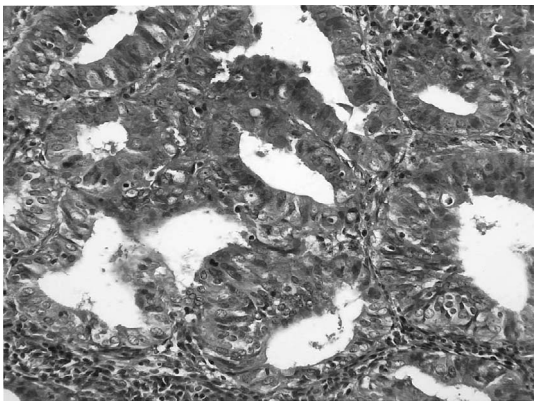

Fig. 6　Solid-tubular adenocarcinoma of the right breast with duct structure (a) and intraductal growth throughout most the left breast tumor with partial invasion of fibroblasts (b). (H.E.stain ×200)

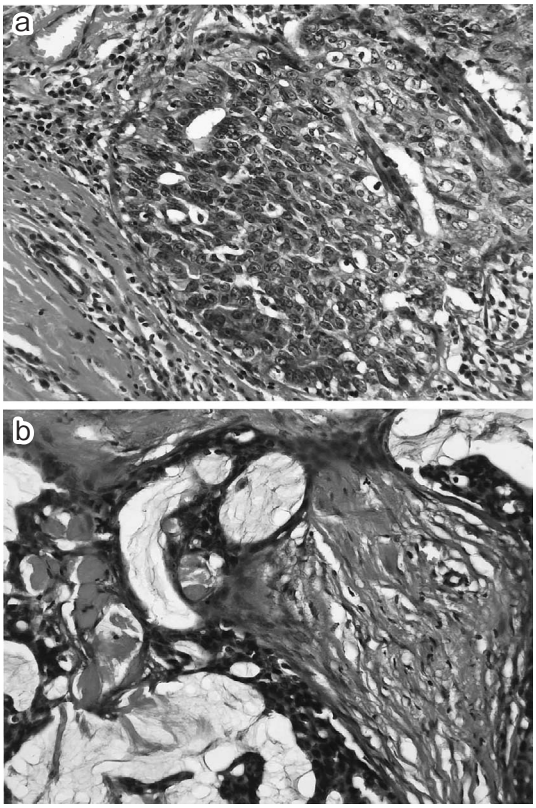

IPMNの5年生存率は，全国集計[4]において，良性99%，非浸潤癌98%，浸潤癌57.7%と通常型膵癌に比べて良好であり，その悪性度により規定されている．したがって，IPMNと診断された場合には，局在診断だけでなく質的診断が手術適応の決定に重要とされている[6]．しかし，小山内ら[7]は，IPMN148例の死亡35例(23.6%)のうち，他の悪性疾患による死亡が8例（22.9%）あり，IPMN原病死4例(11.4%)より多いと報告している．すなわち，IPMNの予後は，合併する悪性疾患に左右されるということであり，悪性疾患の合併には十分な注意が必要であることが再認識される．

IPMNと悪性疾患の合併に関する因果関係については，いまだ解明されていない．しかし近年，種々の遺伝子異常とIPMNの関係が示唆されている．p53とKi-67の発現が良性より悪性のIPMNにおいて高いこと[8]，悪性または境界型のIPMNではSTAT5の発現が高いこと[9]，膵外の消化管悪性腫瘍を合併したIPMNではMUC2の発現が高いこと[10]などが報告されており，今後も遺伝子学的アプローチを中心としたさらなる検討が必要と思われる．

自験例は通常型膵癌を合併したIPMNであり，術式の選択が重要なポイントとなった．自験例のIPMNは，最大径30mmの分枝型で，壁在結節や主膵管の拡張はないものの，IPMN/MCN国際診療ガイドライン[11]上は切除も考慮すべきであった．しかし，IPMNを含めた切除を考えると膵全摘が必要であり，1)膵癌は被膜浸潤を伴った進行膵癌であったこと，2)IPMNは8年間大きさに変化を認めていなかったこと，3)大きさ以外には悪性所見に乏しく，無症状であったことを考慮し，IPMNについては経過観察とし，尾側膵亜全摘術を選択した．以上，膵癌を合併したIPMNでは2病巣の占居部位によっては膵全摘に成りやすく，これを回避するには膵癌の根治性とIPMNの悪性度を加味(症例によっては縮小手術や経過観察)した術式選択が重要と考えられる．

文　献

1) Sugiyama M, Atomi Y：Extrapancreatic neoplasms occur with unusual frequency in patients with intraductal papillary mucinous tumors of the pancreas. Am J Gastroenterol **94**：470—473, 1999
2) Yamaguchi K, Yokohata K, Noshiro H et al：Mucinous cystic neoplasm of the pancreas or intraductal papillary-mucinous tumor of the pancreas. Eur J Surg **166**：141—148, 2000
3) 山口幸二，川本雅彦，宮竹英志ほか：IPMT，MCTと通常型膵癌の関係．膵臓　**18**：664—672, 2003
4) 鈴木　裕，跡見　裕，杉山政則ほか：IPMT，MCTにおける全国症例調査の分析と現状における問題点．膵臓　**18**：653—663, 2003
5) 水野憲治，吉山知幸，青木秀樹ほか：超高齢者の膵管内乳頭粘液性腺癌・胆管癌・胃癌の3重複癌の1例．日臨外会誌　**65**：3344—3349, 2004
6) 丹野誠志，中野靖弘，水上裕輔ほか：IPMTの治療方針—切除か経過観察か．医のあゆみ　**214**：247—249, 2005
7) 小山内学，丹野誠志，中野靖弘ほか：膵管内乳頭腫瘍における他臓器癌合併例の検討　切除例と

経過観察例を含む148例の検討．膵臓 **18**：565—569, 2003
8) Isalm HK, Fujioka Y, Todoroki T et al：Immunohistochemical analysis of expression of molecular biologic factors in intraductal papillary-mucinous tumors of pancreas；diagnostic and biologic significance. Hepatogastroenterology **46**：2599—2605, 1999
9) Kataoka TR, Ioka T, Tsukamoto Y et al：Nuclear expression of STAT5 in intraductal papillary mucinous neoplasms of the pancreas. Int J Surg Pathol **15**：277—281, 2007
10) Lee SY, Choi DW, Jang KT et al：High expression of intestinal-type mucin（MUC2）in intraductal papillary mucinous neoplasms coexisting with extrapancreatic gastrointestinal cancers. Pancreas **32**：186—189, 2006
11) Tanaka M, Chari S, Adsay V et al：International Consensus Guidelines for Management of Intraductal Papillary Mucinous Neoplasms and Mucinous Cystic Neoplasms of the Pancreas. Pancreatology **6**：17—32, 2006

A Case of Intraductal Papillary Mucinous Neoplasm Accompanied by Triple Cancers

Takeshi Nishi, Seiji Yano, Touko Inao, Yoshihide Simojo,
Yasuhiko Yokoyama, Yasunari Kawabata, Noriyuki Hirahara, Masayuki Itakura,
Akira Yamanoi and Tsuneo Tanaka
Department of Digestive and General Surgery, Shimane University

Intraductal papillary mucinous neoplasm（IPMN）is reported to complicate malignancies disease in 30% of cases and complicate invasive ductal carcinoma of the pancreas too, but is rare in multiple cancers. We report a patient with IPMN accompanied by triple cancers. The 60-year-old woman had been followed for IPMN for 7 years, during which time she underwent a hysterectomy due to uterine corpus cancer at age 56 and bilateral breast-preserving surgery due to bilateral breast cancer at age 60. During radiation therapy after breast cancer surgery, a tumor was found in the pancreas body in abdominal computed tomography. Magnetic resonance cholangiopancreatography and endoscopic retrograde cholangiopancreatography showed the main pancreas duct to be occluded at the body and at the tail to be delated. Cytology of the pancreatic juice was class IV. We diagnosed pancreatic cancer with IPMN and conducted subtotal distal pancreatectomy, without resecting the IPMN, which was considered benign.
Physicians should look for malignant disease in patients with IPMN because cancer complications may adversely affect their prognosis.

Key words：pancreas cancer, IPMN, multiple cancers

〔Jpn J Gastroenterol Surg 41：653—657, 2008〕

Reprint requests：Takeshi Nishi　Department of Digestive and General Surgery, Shimane University
89-1 Enya-cho, Izumo, 693-8501 JAPAN

Accepted：January 30, 2008

©2008 The Japanese Society of Gastroenterological Surgery　Journal Web Site：http://www.jsgs.or.jp/journal/