日消外会誌　41（6）：658～663，2008年

症例報告

機械的腸閉塞を呈し腸切除術を要した アレルギー性肉芽腫性血管炎の１例

JA 秋田厚生連雄勝中央病院外科
進藤　吉明　　天満　和男　　今野　広志
日比野政則　　吉野　　敬　　中村　正明

症例は 37 歳の男性で，腹痛と腹部膨満のため来院し，腹部 X 線検査所見より腸閉塞の診断で入院した．絶飲食，補液で改善せず CT で機械的腸閉塞と診断し，入院 6 日後に手術を施行した．トライツ靱帯から 15cm 肛門側の部位より 50cm にわたり小腸壁の肥厚，漿膜の発赤，小腸間膜リンパ節の腫脹を認めた．一部，血流不良域もあり小腸を部分切除した．病理組織学的検査所見で粘膜下層にフィブリノイド壊死を伴う小中動静脈の破綻と出血を認め，その周囲に好酸球浸潤を伴う肉芽組織形成を認めた．アレルギー性鼻炎の既往，血管炎による発熱，体重減少，筋肉痛，および主要組織所見からアレルギー性肉芽腫性血管炎と診断した．現在まで再発を認めていない．アレルギー性肉芽腫性血管炎による腸閉塞の本邦報告例は自験例を含め 6 例であり，若干の文献的考察を加え報告する．

はじめに

アレルギー性肉芽腫性血管炎（allergic granulomatous angitis；以下，AGA）は原因不明の疾患で 1951 年に Churg ら[1]により提唱された．結節性動脈周囲炎から独立した疾患概念であり，好酸球浸潤を伴う壊死性血管炎と血管外肉芽腫性病変を特徴とする．気管支喘息を主とするアレルギー疾患の先行，好酸球増多，血管炎症候群を 3 主徴とするものは Churg-Strauss 症候群とも呼ばれる．我々は機械的腸閉塞を呈し手術を要した AGA の 1 症例を経験したので報告する．

症　　例

患者：37 歳，男性

主訴：腹痛，発熱，腹部膨満

家族歴：特記すべきことなし．

既往歴：30 歳よりアレルギー性鼻炎，アレルギー性結膜炎（時々抗アレルギー薬を内服）．

現病歴：2006 年 1 月頃，発熱，腹痛，腹部膨満のため当院に救急搬送された．左上腹部を中心に軽度の圧痛を認め，腹部単純 X 線検査で同部位に小腸の拡張像を認めた．腸閉塞と診断し同日消化器科に入院した．

入院時現症：身長 170cm，体重 80kg（3 か月で 4kg 減少），体温 37.7℃，血圧 96/70mmHg，脈拍 64 回/分．左上腹部中心の自発痛，圧痛を認めた．反跳痛，筋性防御は認めなかった．両下肢に発赤疹，体動時筋肉痛を認めた．

入院時検査所見：白血球数，CRP 値の上昇以外は正常であった（**Table 1**）．

心電図検査所見：正常洞調律であった．

入院時腹部単純 X 線検査：左腹部を中心に小腸の拡張像を認めた（**Fig. 1**）．

入院後 CT 所見：入院 6 日後の CT で左腹部に小腸の壁肥厚，小腸の狭窄像を認めた（**Fig. 2**）．

臨床経過：絶飲食，補液のみによる保存的治療を開始した．治療開始 6 日後も腸閉塞は改善せず CT 所見で左腹部に小腸の壁肥厚，狭窄像を認め，炎症による小腸の機械的腸閉塞または小腸腫瘍などによる機械的腸閉塞と診断した．そのため，ロングチューブによる減圧治療では改善困難と診断し外科紹介となり開腹手術を施行した．

＜2007 年 12 月 19 日受理＞別刷請求先：進藤　吉明
〒012-0055　湯沢市山田字勇ケ岡 25　JA 秋田厚生連雄勝中央病院外科

Table 1　Laboratory data on admission

WBC	10,800 /μl	T-Bil	1.3 mg/dl	Blood Gas	(room air)
RBC	527×10^4 /μl	AST	14 IU/*l*	pH	7.486
Hgb	16.3 g/dl	ALT	18 IU/*l*	PCO_2	29.4 mmHg
Hct	48.3 %	LDH	175 IU/*l*	PO_2	119.0 mmHg
MCV	91.6 fl	ALP	144 IU/*l*	HCO_3	22.0 nmol/*l*
MCH	30.8 pg	γ-GT	42 IU/*l*	SAT	99.1 %
MCHC	33.7 g/dl	BUN	21.8 mg/dl	BE	− 0.1 nmol/*l*
Plt	31.4×10^4 /μl	Crea	0.82 mg/dl		
Neutro	71.9 %	Na	136 nmol/*l*	Serum IgE	16 IU/ml
Lympho	18.1 %	K	4.2 nmol/*l*	Rheumatoid factor	Negative
Mono	8.6 %	Cl	98.5 nmol/*l*		
Eosino	1.1 %	CRP	4.32 mg/dl	MPO-ANCA	
Baso	0.3 %				< 1.3 U/ml

Fig. 1　Abdominal X-ray showed abdominal gas of small intestine and aggregation of the intestinal gas to the left (arrows).

Fig. 2　Enhancer computed tomography showed wall thickness of small intestine (arrows).

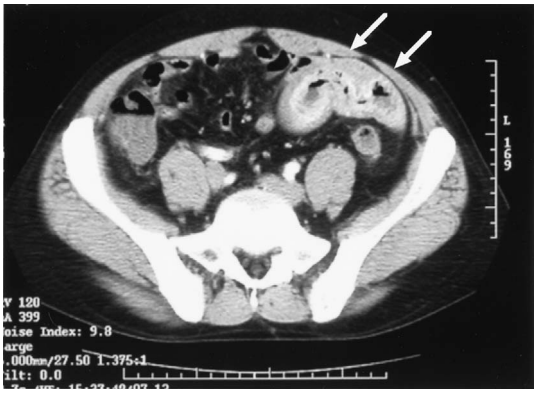

Fig. 3　Operative findings showed that the 50 cm length small intestine from Treitz's ligament showed ischemic change that suggested impaired circulation and mesenteric lymphadenopathy.

手術所見：腹腔内には癒着，内ヘルニア，腫瘍，腹水は認めなかった．トライツ靱帯より 15cm 肛門側から 50cm にわたり小腸が腫瘤を形成しており，壁の肥厚，漿膜の発赤，小腸間膜リンパ節の腫脹を認めた（**Fig. 3**）．一部，血流不良域も認めたため同部位の小腸切除術を施行し端々に吻合した．

切除標本所見：小腸は浮腫状であり，粘膜にびらんや潰瘍も散在，内腔は壁肥厚のために狭窄し通過障害を起こしていた（**Fig. 4**）．

病理組織学的検査所見：腸管全層にわたり炎症細胞の浸潤と高度の浮腫がみられた．動静脈周囲には好酸球浸潤を伴った肉芽組織の形成を認めた．また，粘膜下層を中心として小～中動静脈の破綻と出血が目立ち，動静脈の壁は AGA の主要組織所見でもあるフィブリノイド壊死の所見が得られ AGA と診断した（**Fig. 5**）．

術後経過：術後は，高カロリー輸液による栄養管理を行った．腹痛は一時改善し，術後第 5 病日より再び出現した．Crohn 病を疑っていたため術後第 8 病日にペンタサの内服を開始したが，AGA と確定診断された第 18 病日に中止した．術後第 25 病日には腹痛も軽快し経口摂取を開始した．第

Fig. 4　Macroscopic findings showed multiple mucosal erosions and ulcers（triangle arrows）.

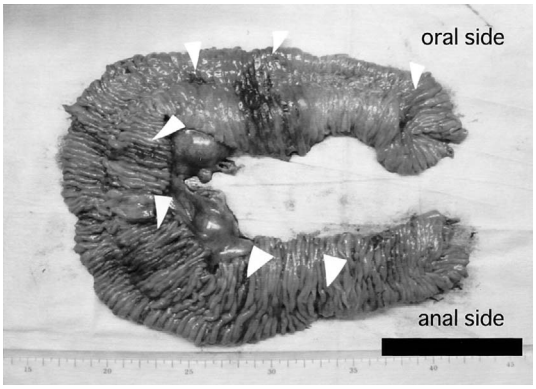

Fig. 5　Histological finding showed remarkable eosinophilic infiltration and fibrinoidal necrosis of arteries in small intestine.（HE：×400）

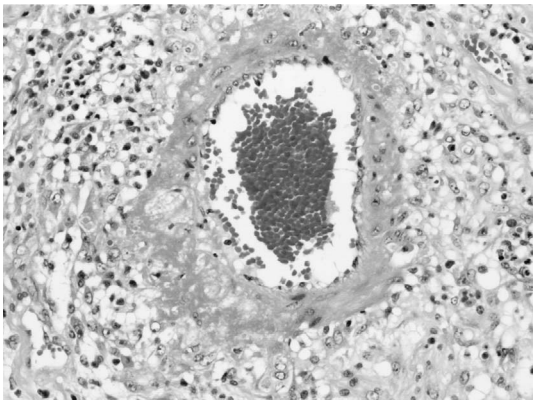

35病日に小腸造影X線検査で他に狭窄がないことを確認し，第38病日に退院した．その後，大腸内視鏡検査で大腸全体の粘膜に散在するびまん性のびらん，小潰瘍を認めた．その所見からはCrohn病や潰瘍性大腸炎，腸型ベーチェット病などは否定的であり非特異的な病変であったためAGAによる血管炎の結果生じた可能性も考慮にいれ経過観察することにした（**Fig. 6**）．上部消化管精査は患者の希望により施行しなかった．現在は再発を認めず経過観察中である．

考　　察

AGAは1951年にChurgら[1]がallergic angitis and allergic granulomotosisとして結節性動脈炎から分離独立させた．1952年にZeek[2]がこれをAGAの名称で壊死性血管炎5病型の一つとして分類した．本邦では，1998年に厚生省難治性血管炎分科会の診断基準が示され，気管支喘息あるいはアレルギー性鼻炎，好酸球増加および血管炎による症状のそれぞれ一つ以上を示し，同時に主要組織学的検査所見（a．周囲組織に著明な好酸球浸潤を伴う細小血管の肉芽腫性，またはフィブリノイド壊死性血管炎の存在，b．血管外肉芽腫の存在）の1項目以上を満たす場合をAGAの確定診断としている．参考所見として白血球増加，血小板増加，血清IgE増加，MPO-ANCA陽性，リウマトイド因子陽性，肺浸潤陰影などがある．好発年令は40歳代で性差はない[3]．発熱や体重減少などの全身症状に加え，多彩な臓器症状を呈し多発単神経炎85%，皮膚症状（紫斑，皮下出血）57%，消化器症状（腹痛，下痢，消化管出血，腹膜炎）50%，循環器症状（心不全，心筋梗塞，心膜炎）42%，筋炎31%，呼吸器症状（間質性肺炎，胸膜炎）28%を合併する[4]．消化器症状は胃，小腸，大腸，胆嚢に認め，潰瘍，びらん，浮腫を呈し生検で好酸球浸潤を認める[5)6)]．医学中央雑誌で「腸閉塞」「アレルギー性肉芽腫性血管炎」をキーワードとし1983年から2007年6月までについて検索したところ5例の報告例があった[7)~11)]（**Table 2**）．原因は血管炎による腸壁の潰瘍やそれに伴う腸壁の浮腫によ

Fig. 6　Postoperative colonoscopy showed multiple mucosal erosion of whole colon and rectum.

Table 2 Reported cases of Allergic granulomatous angitis with ileus or intestinal perforation in the Japanese literature (1989 ～ 2007)

	Author	Year	Age/ Sex	Allergy	WBC (/μl)	EP (%)	PES	ANAB	RF	MPO-ANCA	P-ANCA	C-ANCA	APAB	AAAB	Serum IgE	Operation	POSC	Prognosis (cause of death)
Ileus	Kaneki[7]	1998	41/M	BA	16,700	51.5	ND	ND	ND	ND	ND	ND	ND	ND	High	PR of ileum	(+)	Alive
	Oota[8]	1999	56/M	nothing	7,700	21	ND	(−)	(−)	ND	(−)	(−)	ND	ND	ND	PR of ileum	(−)	Alive
	Isoda[9]	2000	55/M	nothing	9,300	24	(−)	(−)	(−)	ND	(−)	(−)	ND	ND	ND	PR of ileum	(−)	Alive
	Ariga[10]	2003	32/M	nothing	8,520	1.2	ND	(−)	(−)	ND	ND	ND	(−)	(−)	Normal	ileocecal resection	(−)	Alive
	Naitou[11]	2006	68/M	BA	14,300	73	ND	(−)	(+)	(−)	ND	ND	ND	(−)	High	Biopsy of ileum, Cholecystectomy	(+)	Alive
	Our case		37/M	Rhinitis	10,800	1.1	ND	(−)	(−)	(−)	ND	ND	ND	ND	Normal	PR of ileum	(−)	Alive
Intestinal	Kin[12]	1989	23/M	BA	17,100	44.5	ND	(−)	ND	ND	ND	ND	ND	ND	High	PR of ileum, LD	(+)	Alive
	Kubota	1991	17/M	BA	16,900	33.5	ND	ND	(+)	ND	ND	ND	ND	ND	High	LD?ND	(+)	Died (Muiti Organ Failure)
Perforation	Matsuoka[13]	1992	35/M	BA	31,700	74	(−)	(−)	(+)	ND	ND	ND	ND	ND	High	PR of ileum, LD	(+)	Alive
	Amano	1993	46/M	BA	15,900	25	ND	(−)	(+)	ND	ND	ND	ND	ND	High	ND	(+)	Alive
	Okada[14]	1993	46/M	BA	28,500	48.6	ND	ND	ND	ND	ND	ND	ND	ND	High	Closure of perforated hole, LD	(+)	Alive
	Yoshizumi	1994	52/M	BA	13,000	11.1	ND	(−)	(+)	ND	ND	ND	ND	ND	High	PR of ileum, LD	(+)	Alive
	Kinoshita	1996	64/F	BA	10,200	32	ND	ND	ND	ND	ND	ND	ND	ND	ND	PR of ileum, LD	(+)	Alive
	Kondo[15]	1997	62/F	BA	11,600	ND	ND	(−)	(−)	ND	(−)	(−)	ND	ND	High	PR of ileum, ileostomy	(+)	Died (Liver Dysfunction)
	Taniai[16]	1999	40/F	BA	14,800	27.6	ND	ND	ND	ND	ND	ND	ND	ND	High	PR of ileum, LD	(+)	Alive
	Oshikiri[17]	2000	64/F	BA	44,000	72	ND	ND	ND	ND	ND	ND	ND	ND	High	PR of ileum, LD	(+)	Alive
			67/M	BA	18,000	65	ND	ND	ND	ND	ND	ND	ND	ND	ND	PR of ileum, LD	(+)	Alive
	Fujita	2001	70/M	BA	43,500	70	ND	(−)	ND	ND	(+)	ND	ND	ND	ND	PR of ileum, LD	(+)	Alive
	Nakamura[18]	2002	31/M	nothing	19,700	40	ND	(−)	ND	ND	(−)	(−)	ND	ND	High	PR of ileum, LD	(+)	Alive
	Tukada[19]	2002	57/F	BA	16,560	58	ND	ND	(+)	ND	(−)	(−)	ND	ND	High	PR of ileum, LD	(+)	Died (DIC)
	Imaizumi	2002	66/F	BA	43,200	75	ND	ND	(+)	ND	(−)	ND	ND	ND	High	Closure of perforated hole, LD	(+)	Alive
	Umehara[20]	2002	58/F	BA	15,200	38	ND	(+)	(+)	(+)	ND	ND	ND	ND	ND	PR of ileum	(+)	Died (Heart Failure)
	Mizukami[21]	2003	32/F	BA	29,910	44	ND	ND	(+)	ND	(−)	ND	ND	ND	ND	PR of ileum	(+)	Alive
	Yoda	2006	65/F	BA	44,600	94	ND	(−)	(+)	ND	(−)	(−)	ND	ND	High	Sigmoidectomy, LD	(+)	Alive

ND : not described　WBC : white blood cell　EP : Eosinophil　PES : Parasite egg in stool　ANAB : Antinuclear antibody　AAAB : Antianisakis antibody
APAB : Antiplatelet antibody　POSC : Post operative Steroid Cover　PR : partial resection　BA : Bronchial athuma　LD : lavege and drainage

るものであった．潰瘍が進行することにより穿孔を起こすと推測し，AGA の消化管穿孔合併症例も「アレルギー性肉芽腫性血管炎」「消化管穿孔」をキーワードとし，同年について検索すると 18 例の報告例があった[12)~21)]（**Table 2**）．腸閉塞症例はすべて男性で穿孔症例は男女差なく，ともに 9 例であった．アレルギーの合併は気管支喘息が最も多かった．腸閉塞合併の 3 例，穿孔例 1 例にはアレルギーの合併は認めなかった．末梢血好酸球数は腸閉塞症例の 1 例を除きすべて増加，抗核抗体，MPO-ANCA，P-ANCA，C-ANCA 陽性例は少数で，RF，血清 IgE は穿孔例で高値であった．このことより，アレルギー素因が弱い症例は血管炎も軽度で，びらんや潰瘍，浮腫に伴う麻痺性イレウスや機械的腸閉塞に留まり，アレルギー素因の強いものは血管炎も高度で潰瘍が深くなり穿孔に至ると推測された．本症例では，アレルギー性鼻炎，結膜炎の先行，血管炎症状（発熱，体重減少，消化管出血，筋肉痛），主要組織所見から AGA と診断した．白血球増加を認めたが好酸球数，血清 IgE は正常で RF，MPO-ANCA は陰性であった．臨床的に好酸球浸潤主体のフィブリノイド変性を伴う血管炎により，小腸にびらん，潰瘍，浮腫による狭窄を伴う狭窄を来し機械的な腸閉塞を呈したと考えた．大腸内視鏡検査で大腸にびまん性の粘膜びらんを認め，AGA による病変と思われた（**Fig. 6**）．AGA の本邦死亡率は 19% で，他の血管炎疾患と比較し予後は著しく悪くはないが消化管穿孔を来した症例は予後不良との報告もある[15)19)20)22)]．AGA の治療は通常，副腎皮質ステロイドが奏効するとされる．重症例やステロイド不応例は，ステロイドパルス療法，免疫抑制剤，血漿交換，γグロブリン大量療法が行われる．ステロイド減量中の再発例も多く，血液検査のみでは血管炎の活動性を判断できない場合もある．本症例では，Crohn 病を疑いペンタサの内服を開始してしまったが，確定診断がつく前の投薬は不適切であったと反省される．現在は，ステロイドカバーなどの投薬治療は行っていない．しかし，再発も危ぐされ，大腸の粘膜病変も認めることから，定期的な CRP などの炎症マーカーや好中球数の検査は勿論のこと，アレルギー症状（自件例ではアレルギー性鼻炎）の悪化の有無，消化管内視鏡検査とくに大腸内視鏡検査などが必要と考えられた．

文　献

1) Churg J, Strauss L：Allergic granulomatosis, allergic angiitis, and periarteritis nodosa. Am J Pathol **27**：277—301, 1951
2) Zeek PM：Periarteritis nodosa—a critical review. Am J Clin Pathol **22**：777—790, 1952
3) 玉腰暁子，川村　孝，大野良之：全国疫学調査による難病受診患者数の推計．医事新報　**3843**：25—28, 1997
4) 長澤俊彦，吉田雅治：アレルギー性肉芽腫性血管炎の本邦症例の臨床像と臨床診断基準の提唱．日内会誌　**78**：352—356, 1989
5) 青柳邦彦，中村昌太郎，山本智文ほか：Churg-Strauss 症候群．胃と腸　**38**：567—572, 2003
6) 押切太郎，中村文隆，道家　充ほか：消化管穿孔を来した Churg-Strauss 症候群（アレルギー性肉芽腫性血管炎）の 2 例．日消外会誌　**33**：1789—1793, 2000
7) Kaneki T, Kawashima A, Hayano T et al：Churg-Strauss syndrome（allergic granulo-matous angitis）presenting with ileus caused by ischemic ileal ulcer. J Gastroenterol **33**：112—116, 1998
8) 太田俊輔，茶谷徳行，榮樂周子ほか：切除した空腸の病理所見より Churg-Strauss 症候群が疑われた一例．南大阪病医誌　**47**：17—25, 1999
9) 礒田幸太郎，大田俊輔，飛田忠之：小腸閉塞を主症状とした非気管支喘息患者に生じた局所性 Churg-Strauss 症候群（Allergic granulomatosis and angiitis）の 1 手術例．診断病理　**17**：156—159, 2000
10) 有賀浩子，五箇猛一，千須和寿直ほか：腸閉塞として発症したアレルギー性肉芽腫性血管炎の 1 例．日臨外会誌　**64**：116—119, 2003
11) 内藤哲也，鈴木　聡，三科　武ほか：アレルギー性肉芽腫性血管炎による腸閉塞の 1 例．日臨外会誌　**67**：1591—1595, 2006
12) 金　良昌，星野　清，水島　豊ほか：消化管穿孔を合併したアレルギー性肉芽腫性血管炎（AGA）症例の臨床的検討—1 自験例と本邦報告例の集計—．アレルギー　**38**：1173—1179, 1989
13) 松岡芳隆，西川律子，斉藤隆三ほか：小腸穿孔をきたしたアレルギー性肉芽腫性血管炎—症例報告と本邦での消化管穿孔例の集計—．日皮会誌　**102**：1427—1433, 1992
14) 岡田孝弘，小森山宏幸，赤石　治ほか：消化管穿孔を伴う空腸虚血性変化を呈したアレルギー性肉芽腫性血管炎（Allergic granulomatous angiitis, AGA）の 1 治験例—本邦報告 12 例の検討—．日消誌　**90**：804—808, 1993

15）近藤英樹，青柳邦彦，矢田親一朗ほか：消化管穿孔を来したChurg-Strauss症候群（アレルギー性肉芽腫性血管炎）の1例．胃と腸 **32**：1257―1264, 1997
16）谷合信彦，恩田昌彦，田尻 孝ほか：アレルギー性肉芽腫性血管炎（allergic granulomatous angiitis）による多発性小腸穿孔の1例．日消外会誌 **32**：2591―2595, 1999
17）押切太郎，中村文隆，道家 充ほか：消化管穿孔を来したChurg-Strauss症候群（アレルギー性肉芽腫性血管炎）の2例．日消外会誌 **33**：1789―1793, 2000
18）Nakamura Y, Sakurai Y, Matubara T et al：Multiple perforated ulcers of the small intestine associated with allergic granulomatous angiitis：report of a case. Surg Today **32**：541―546, 2002
19）塚田敏昭，田中史子，池田 徹ほか：消化管穿孔を来したChurg Strauss症候群の一症例．九州リウマチ **21**：104―107, 2002
20）梅原 泰，大崎往夫，国立裕之ほか：小腸穿孔後，心不全およびヘルペスウイルス感染症を来たして死亡したアレルギー性肉芽腫性血管炎（Churg-Strauss症候群）の1剖検例．日消誌 **99**：493―499, 2002
21）水上健友，大毛宏喜，香山茂平ほか：消化管穿孔をきたしたアレルギー性肉芽腫性血管炎の1例．日腹部救急医会誌 **23**：669―672, 2003
22）長澤俊彦：アレルギー性肉芽腫性血管炎．アレルギー **40**：1―7, 1991

Case Report of Allergic Granulomatous Angitis Performed Enterectomy due to Mechanical Obstruction

Yoshiaki Shindo, Kazuo Tenma, Hiroshi Imano,
Masanori Hibino, Kei Yoshino and Masaaki Nakamura
Department of Surgery, Ogachi Chuo Hospital

A 37-year-old man reporting abdominal pain and distension and diagnosed with ileus based on abdominal plain X-ray findings was admitted, but failed to respond to conservative therapy, necessitating surgery on hospital day 6. A 50cm length of jejunum 15cm anally from Treitz's ligament showed wall thickening and ischemic change suggesting impaired circulation and mesenteric lymphadenopathy. We partially resected the jejunum. Histopathological examination showed marked eosinophilic infiltration and fibrinoidal necrosis of the jejunal. The definitive diagnosis was allergic granulomatous angitis（AGA）based on allergic rhinitis, fever caused by angitis, weight loss, muscle pain, and main pathological findings. He has since suffered no AGA recurrence. We review the five cases reported in the Japanese literature of ileus caused by AGA and report this to broaden the knowledge available on this topic.

Key words：mechanical obstruction, allergic granulomatous angitis, enterectomy

〔Jpn J Gastroenterol Surg 41：658―663, 2008〕

Reprint requests：Yoshiaki Shindo Department of Surgery, Ogachi Chuo Hospital
25 Isamigaoka, Yamada, Yuzawa, 012-0055 JAPAN

Accepted：December 19, 2007

©2008 The Japanese Society of Gastroenterological Surgery Journal Web Site：http://www.jsgs.or.jp/journal/