日消外会誌　41（6）：664～669，2008年

症例報告

脂肪腫を伴った内翻 Meckel 憩室による成人腸重積症の１例

亀田総合病院外科

北濵　誠一　　三毛　牧夫　　遠藤　悟史　　松田　諭
上藤　聖子　　深澤　基児　　山田　成寿　　渡井　有
草薙　　洋　　加納　宣康

我々は内翻 Meckel 憩室による小腸型腸重積と特発性・小腸型腸重積が併存する成人腸重積症を経験したので報告する．症例は 34 歳の男性で，主訴は間欠的腹痛．腹部造影 CT で 3 層構造を認め，典型的な腸重積症と診断し，緊急手術を施行した．腹腔鏡下に 2 か所の腸重積が離れて存在していることを確認し，最小・最適な位置に 5cm の補助切開を置き，特発性・小腸型腸重積症は用手整復を行った．また，腫瘍様部分はできるだけ整復した後に腸管切除を施行した．病理組織学的検査では，脂肪腫を伴う内翻 Meckel 憩室と診断された．本症のように，同時に 2 か所の腸重積を発症することは極めてまれであると考えられた．

はじめに

成人腸重積症は腸閉塞症の 1% であり[1]，すべての腸重積症の 5～10% である[2]．小児腸重積症では症例の 90% が特発性であるのと対称的に，成人腸重積症は症例の 90% 以上に明らかな原因があるとされている[3]．近年，CT の普及により腸重積症の術前診断は容易になったが，原因疾患の同定はいまだに困難とされている．今回，我々は脂肪腫を先進部とする腸重積との診断で腹腔鏡下に緊急手術を行い，脂肪腫を伴う内翻 Meckel 憩室を先進部とした腸重積症と特発性腸重積症を併発していたまれな症例を経験したので報告する．

症　　例

症例：34 歳，男性

主訴：間欠的腹痛

既往歴：特記すべきことなし．

家族歴：特記すべきことなし．

現病歴：平成 18 年 4 月，内臓をしめつけるような腹痛が間欠的にあり近医を受診．同院施行の腹部造影 CT で小腸重積の所見を認めたため当院へ救急搬送となった．来院時は腹痛の軽快を認めるものの，胃液様内容物の嘔吐を認めた．

＜2008 年 1 月 30 日受理＞別刷請求先：北濵　誠一
〒296-8602　鴨川市東町 929　亀田総合病院外科

入院時現症：身長 178cm，体重 84kg．血圧 90/40mmHg，脈拍 72 回/分．SpO2：98%，呼吸数 16 回/分，体温 36.9 度，意識は清明．結膜に貧血，黄疸を認めなかった．腹部は膨隆を認めず，腸蠕動音は亢進していたが圧痛を認めなかった．

入院時血液検査所見：白血球数 12,900/μl，CRP 0.28mg/dl と炎症所見を呈していたが，その他に異常を認めなかった．

腹部単純 X 線検査所見：立位で左上腹部に小腸ガス像を認めた．

腹部造影 CT 所見：下腹部に多重輪状影を呈する腫瘤が 2 か所離れて存在した（**Fig. 1a，b**）．口側腸重積の先進部に径 15mm の脂肪濃度を示す腫瘤（**Fig. 1a**）が描出され，脂肪腫を先進部とする腸重積と診断した．

以上より，小腸型腸重積が 2 か所に生じていると考え，同日腹腔鏡下に緊急手術を行った．

手術所見：Monro-Richter line 外側 3 分の 1 の部位に open method で 10mm ポートを設けた．腹腔内を観察しつつ，baseball diamond concept に基づき術者左右の鉗子用に 5mm ポートを 2 か所設けた．横行結腸を頭側によけ，できるだけ Treiz 靱帯に近い空腸を持ち上げ，肛門側に向かい順番に小腸の検索を行った．術前診断通り，腸重積と

Fig. 1　Abdominal CT findings
a：A mass with an inner structure of stratified layers.
b：The other multiple concentric ring sign was noted in the distal ileum.

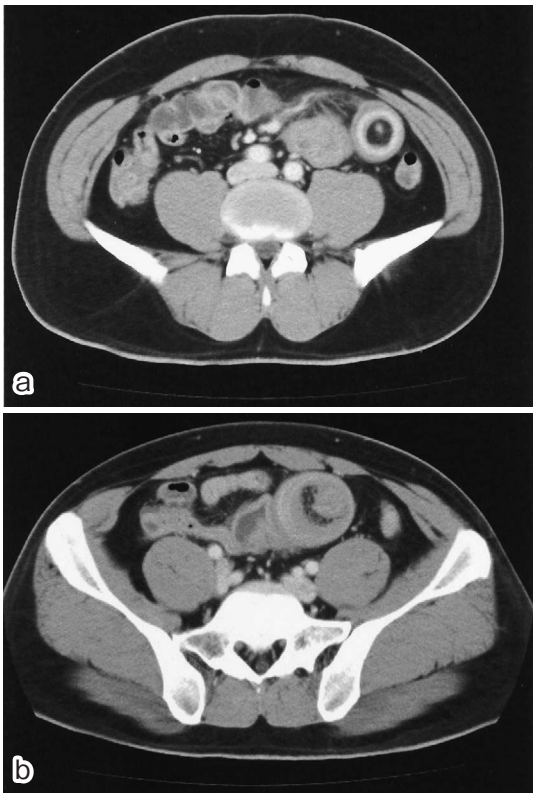

考えられる部位を同定し，次いでその肛門側にも腸重積を同定した．この 2 か所を処理するのに最も適した位置は左下腹部の傍腹直筋切開位置であると考えられたため，この部位に 5cm の小切開を置き，Wound retractor®を装着の後，病変部を創外に引き出した（**Fig. 2**）．肛門側の腸重積部を Hutchinson 手技で整復した．同部には腫瘤は存在しなかった．次に，口側腸重積部も Hutchinson 手技で整復を試みたが，完全には整復できず，同部に腫瘤を触知したため，小腸部分切除を施行した．小腸は端々吻合を行った．

切除標本肉眼検査所見：切除した腸管は 8cm，腸間膜対側の隆起性病変基部漿膜側に凹みがあり（**Fig. 3a**），同部位からゾンデを挿入すると先端近くまで挿入できた．先進部となった隆起性病変は

Fig. 2　Intraoperative findings. Two separate intussusceptions were seen in the ileum.

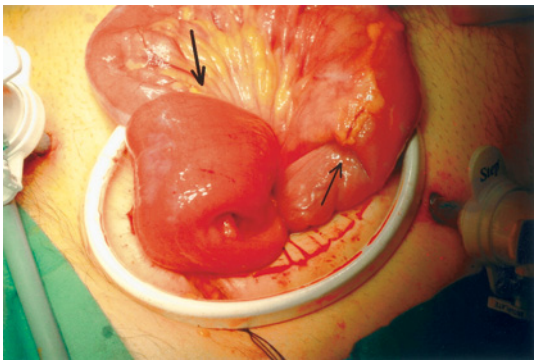

7.0×2.8×2.8cm 大で，弾性軟，基部付近に Kerckring 皺襞様輪状ヒダと先端部に潰瘍形成を認め，全体としては陰茎様を呈していた（**Fig. 3b**）．固定後の割面では隆起性病変先端部漿膜を基部とするポリープ状腫瘍が認められ，小腸壁と連続する壁が鞘状に包んでいた．ポリープ状腫瘍は薄い被膜に覆われ，断面は黄色均一で，漿膜側脂肪組織との連続性は認められず，肉眼的には脂肪腫の所見を呈していた（**Fig. 3c，d**）．

病理組織学的検査所見：隆起性病変の鞘状壁は翻転した小腸壁で，壁内に異所性膵組織や胃底腺などは認めないが，粘膜の一部に幽門腺類似組織を認めた（**Fig. 4a**）．本病変の特異な形態から，内翻した Meckel 憩室と診断した．先端漿膜を基部とするポリープ状脂肪組織は複数の割面で，全周性に漿膜が被覆しており，脂肪腫と診断した（**Fig. 4b**）．

術後経過：術後経過は良好で，術後 4 日目に飲水を開始し，9 日目に退院した．

考　　察

小児腸重積症で症例の 90% が特発性であるのとは対称的に，成人腸重積症は症例の 90% 以上に明らかな原因があるとされる[3]．また，成人腸重積症の病因的過程は四つのグループ，すなわち，①腫瘍関連，②術後，③その他，④特発性，に分けられるとされる．頻度としては，①が 63% と多く，腫瘍が先進部であった症例では 50% 近くが悪性のものであったが，そのうち結腸型の 48% が悪性

Fig. 3　Macroscopic findings
a：An umbilicated lesion was seen on the antimesenteric border.
b：Resected small bowel opened to show a polypoid tumor with bulbous tip.
c：Resected specimen divided longitudinally to reveal a central mass of fat at the tip.
d：Lipoma was located from subserosal side.

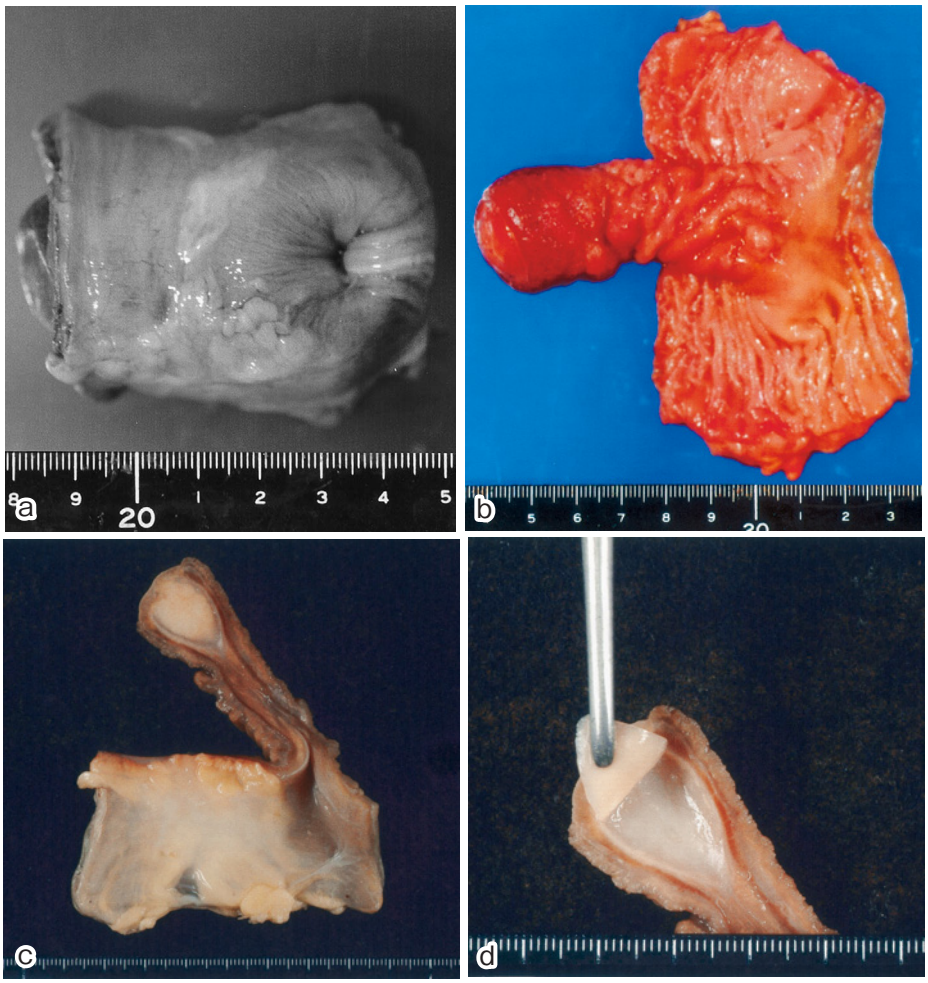

腫瘍に関連するものであるのに対し，小腸型では17% と悪性に関連する割合が低いとされている[4]．②の原因としてはほとんどが癒着によるものだが，ほかに消化管運動異常やイレウスチューブが病因として挙げられる[5]．最近では，Linear stapler 断端を先進部とした報告も見られる[6]．③その他には，血友病などの出血性疾病の患者における粘膜下の血腫が腸重積症の先進部として報告されている．他に，線維性バンド，Meckel 憩室，結核に関連した腸間膜腺炎などが含まれる．自験例の口側の腸重積の原因は，①および③に含まれると考えられた．

田中ら[7]の報告によると，本邦における内翻 Meckel 憩室を原因とする成人腸重積は 1976 年から 2003 年までの 27 年間に 49 例であった．Pantongrag-Brown ら[8]によると，Meckel 憩室は内翻する際に，内部に漿膜側の脂肪組織を巻き込むために先端が球型でばち状の形状を示すと言われている．本田ら[9]の報告では，脂肪腫を合併した内翻 Meckel 憩室の報告例は，本邦では道上ら[10]の

Fig. 4　Microscopic findings of the diverticular wall and lipoma
a：Ectopic mucosa of the stomach with foveola epithelium and fundic glands among mucosa of ileum
(H. E. stain).
b：Subserosal lipoma was seen in the base of the inverted Meckel's diverticulum.

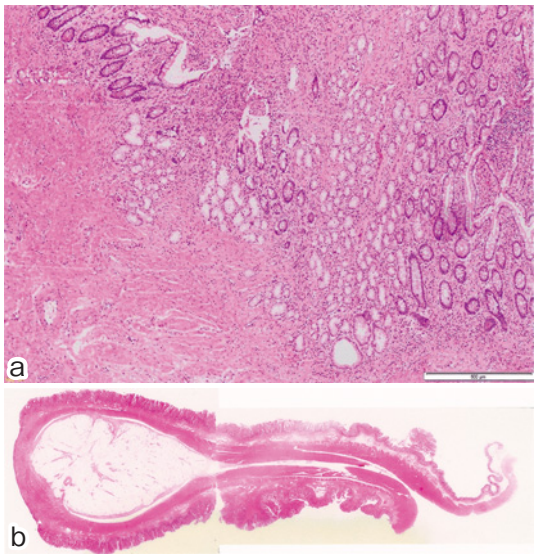

1 例のみであるが，巻き込まれた漿膜側の脂肪組織であることを否定できるような詳細な記載はない．本症例では，病理組織学的に内部の脂肪組織と腸間膜脂肪組織の間に明確な境界を認めたため，漿膜側脂肪組織ではなく，脂肪腫の合併と診断した．

幽門腺類似組織に関しては，その由来について，①本来の胃幽門線粘膜の先天的迷入，②他の腺管が metaplasia を起こした結果と 2 通りの考えが出来るものの，組織形態学的にはそのいずれとも決定することはできなかった．

また，多保ら[11]は下血で発症した内翻 Meckel 憩室の症例を報告しているが，先端部に潰瘍を形成した原因として，内翻することで漿膜側からの血流障害を生じ，さらに蠕動による刺激が加わったことを挙げている．本症例でも先端付近は潰瘍所見を呈していた．

④の原因として，小児では Peyer 板のウイルスによる肥大が先進部としての役割を果たすとする仮説があるが，成人腸重積症では先進部として働く原因が見つからないことは少ないとされている．医学中央雑誌で「特発性腸重積」をキーワードとし，成人（19 歳以上），会議録除く，として 1983 年から 2007 年までの 24 年間について検索したところ，本邦で 23 例の報告を認めるのみであった．自験例において，肛門側の重積に関しては画像上および整復した時点での触診上でも先進部に腫瘍を認めず，特発性と考えられた．内翻 Meckel 憩室を先進部とする腸重積に特発性腸重積を合併し同時に 2 か所の腸重積を起こしたものは検索しえたかぎりでは自験例が初めてであった．

診断については，超音波検査や CT による診断が可能になり，腸重積症の正診率も高くなってきた．超音波では multiple concentric ring sign や標的様にみえる target sign といった特徴的な像が得られる．自験例においても，CT で典型的な multiple concentric ring sign を認めた．また，脂肪腫を先進部としたものと Meckel 憩室内翻の鑑別点として，小腸造影において下部小腸の Kerckring 皺襞様ひだを有するペニス様腫瘤像を呈するとされてきたが，Azar ら[3]によると，CT で 78% の症例で正確な診断をくだしていた．超音波も含めるとそれ以上の割合で腸重積症の診断がつくと考えられるため，緊急手術を要する腸重積症に対する小腸造影検査の意義は薄れてきたといえる．

メイヨークリニックの Sarr は，従来悪性疾患との関連を理由に成人腸重積症では整復が薦められないとする今までの定説について，五つの提言をしている[12]．①腸重積症に伴う悪性疾患の頻度が，最近の報告では約 1/3 の患者の病因でしかない．②腫瘍細胞は常に流れ出しているものであり，腸重積症の整復自体が，腸管運動に起因する粘膜損傷以上の外傷をもたらすことはない．③回結腸型あるいは小腸型腸重積症では先進部を持たないものがあり，その場合は切除の必要がない．④術前整復により癌の根治手術を可能にしたり，緊急手術の回避や切除範囲を少なくしたり，腸管の前処置も可能となることがある．⑤画像診断や内視鏡

を駆使すれば，嵌頓し絞扼した腸重積症を診断しえる．以上5点から，整復に対する外科的定説が変化する可能性があるとしている．また，術中の整復についても，病変部の局所あるいは臨床的に壊死の徴候がなければ，整復することによる利益が大きいと考えられるとしている．このような考えに基づき，本症例でも術中整復を試みたところ，2か所の腸重積症のうち一方は特発性腸重積であり，不要な腸切除を避けることができた．

成人腸重積症における術式については，回復が早く，在院期間が短縮できる腹腔鏡補助下アプローチの試みが行われつつあり[13)～17)]，腸重積症の部位を問わず施行されるべきと考えている．また，小児例では1996年にCuckowら[18)]により腹腔鏡下整復成功例が報告され，成人例でも中川ら[19)]は，腹腔鏡下整復をした後に切除した症例を報告しており，今後の主流になると思われる．

稿を終えるにあたり，病理学的にご助言をいただきました病院病理部の成田　信先生に感謝の意を表します．

文　献

1) Agha FP：Intussusception in adults. Am J Roentgenol **146**：527—531, 1986
2) Brayton D, Norris WJ：Intussusception in adults. Am J Surg **88**：32—43, 1954
3) Azar T, Berger DL：Adult intussusception. Ann Surg **226**：134—138, 1997
4) Felix EL, Cohen MH, Bernstein AD et al：Adult intussusception：Case report of recurrent intussusception and review of the literature. Am J Surg **131**：758—761, 1976
5) Sarr MG, Nagorney DM, McIlrath DC：Postoperative intussusception in the adult：a previously unrecognized entity? Arch Surg **116**：144—148, 1981
6) 榎本剛史，丸山常彦，堀内　栄ほか：Linear stapler 断端を先進部とした術後腸重積の1例．日消外会誌　**38**：1374—1378, 2005
7) 田中　彰，貞廣荘太郎，鈴木俊之ほか：内翻 Meckel 憩室による成人回腸腸重積症の1例．日臨外会誌　**65**：2678—2682, 2004
8) Pantongrag-Brown L, Levine MS, Elsayed AM et al：Inverted Meckel diverticulum：clinical, radiologic, and pathologic findings. Radiology **199**：693—696, 1996
9) 本田五郎，大島茂樹，多田修治ほか：漿膜側脂肪組織を巻き込んだ内翻 Meckel 憩室による成人腸重積症の1例．日消外会誌　**35**：83—87, 2002
10) 道上慎也，西口幸雄，長山正義ほか：腫瘍を合併した Meckel 憩室内翻による腸重積の1例．日臨外医会誌　**57**：2232—2236, 1996
11) 多保孝典，林　秀樹，小野寺久：下血を契機に診断された成人内翻 Meckel 憩室の1例．日腹部救急医会誌　**22**：561—565, 2002
12) Omori H, Asahi H, Inoue Y et al：Intussusception in adults：a 21-year experience in the university-affiliated emergency center and indication for nonoperative reduction. Dig Surg **20**：433—439, 2003
13) 中川国利，桃野　哲：腹腔鏡下手術を応用した大腸脂肪腫の1切除例．日臨外医会誌　**55**：3107—3110, 1994
14) 笠間和典，加納宣康，山田成寿ほか：腸重積をきたした横行結腸脂肪腫に対して腹腔鏡下手術を施行した1例．日臨外会誌　**60**：2954—2958, 1999
15) 倉島　庸，佐川憲明，二瓶和喜ほか：術前診断し腹腔鏡補助下に切除しえた回腸脂肪腫による成人腸重積症の1例．手術　**57**：233—236, 2003
16) 齋藤直康，船橋公彦，小池淳一ほか：腸重積を繰り返す巨大大腸脂肪腫に対して行った腹腔鏡補助下大腸切除術の1例．日鏡外会誌　**10**：669—672, 2005
17) 文元雄一，西田俊郎，長谷川順一ほか：術前診断しえた回腸脂肪腫による成人腸重積症に対して腹腔鏡補助下に手術を行った1例．日鏡外会誌　**10**：416—419, 2005
18) Cuckow PM, Slater RD, Najmaldin AS：Intussusception treated laparoscopically after failed air enema reduction. Surg Endosc **10**：671—672, 1996
19) 中川国利，白相　悟，村上泰介ほか：腹腔鏡下に腸重積の整復を行った盲腸リンパ管腫の1例．手術　**60**：377—380, 2006

A Case of Intussusception due to Inverted Meckel's Diverticulum with Lipoma

Seiichi Kitahama, Makio Mike, Satoshi Endo, Satoshi Matsuda,
Seiko Uwafuji, Motoji Fukasawa, Shigetoshi Yamada, Yu Watarai,
Hiroshi Kusanagi and Nobuyasu Kano
Department of Surgery, Kameda Medical Center

We report a case of adult intussusception due to inverted Meckel's diverticulum with lipoma, accompanied by idiopathic intussusception. A 34-year-old man with intermittent abdominal pain was found in enhanced abdominal CT to have multiple concentric ring signs of the intestines, diagnosed as ileoileal intussusception, necessitating emergency surgery. After confirming the presence of two separate intussusceptions laparoscopically, we made a minimal 5cm incision at an appropriate site. The anal one shrank completely. The oral one, including the tumor, was resected after it had been shrunk as much as possible. Subserosal lipoma was located at the base of the inverted Meckel's diverticulum. Two such simultaneous intussusceptions are extremely rare.

Key words：intussusception, inverted Meckel's diverticulum, lipoma

〔Jpn J Gastroenterol Surg 41：664—669, 2008〕

Reprint requests：Seiichi Kitahama Department of Surgery, Kameda Medical Center
929 Higashi-cho, Kamogawa, 296-8602 JAPAN

Accepted：January 30, 2008

©2008 The Japanese Society of Gastroenterological Surgery Journal Web Site：http://www.jsgs.or.jp/journal/