日消外会誌　41（6）：676～681，2008年

症例報告

透析アミロイドーシスにより難治性の麻痺性大腸イレウスを来した1例

熊本赤十字病院外科，同　病理*

山口　賢治　　山根　隆明　　平田　稔彦　　福田　精二*

症例は66歳の男性で，約30年間にわたる血液透析歴がある．3年程前よりイレウス症状を繰り返していたが，保存的に軽快していた．透析アミロイドーシスを疑い大腸内視鏡下生検を行うもアミロイドの沈着を確認できず確定診断には至っていない．今回，大腸の著明な拡張を来し，イレウスの診断で保存的に経過観察していたが改善せず，イレウス解除目的にS状結腸に人工肛門を造設した．しかし，大腸は固有筋層へのアミロイドの沈着により機能不全の状態に陥っていたため症状の改善にはつながらなかった．透析アミロイドーシスの場合，消化管平滑筋への多量アミロイド沈着が消化管運動機能障害を引き起こし，消化管障害が出現すると考えられているが，鏡視下生検でその病態を把握することは非常に困難である．長期透析患者では，透析アミロイドーシスが重症化して回復不能な腸管麻痺を来す病態があることを認識したうえで治療法を考慮する必要がある．

はじめに

アミロイドーシスは全身へアミロイドが沈着することにより多彩な臓器障害を来す疾患である．そのうち，透析アミロイドーシスは長期の透析患者においてβ_2-microglobulin（以下，β_2-MG）を前駆蛋白とするアミロイドが沈着する病態であり，初期には手根管症候群などの骨関節障害を引き起こし，進行してくると消化管への沈着のため腸閉塞，腸穿孔，虚血性腸炎などの消化管障害を発症する[1)～4)]．今回，S状結腸より口側の大腸が全体的に突然拡張しイレウス症状を来したため，その原因究明と加療に苦慮した透析アミロイドーシスの1例を経験したので報告する．

症　例

患者：66歳，男性

主訴：腹部膨満

既往歴：1973年から慢性腎不全にて週3回の血液透析を施行中．1997年心筋梗塞にてPTCA加療を受けている．2001年頃からイレウスの診断で数回加療歴がある．いずれも大腸の拡張所見が目立ち大腸麻痺性イレウスと診断し，絶飲食やイレウス管を用いた腸管内減圧と下剤などの腸管刺激による加療にて軽快していた．その際，透析歴から消化管アミロイドーシスを疑い，内視鏡下に生検していたがアミロイドの沈着を確認できず確定診断には至っていない．

現病歴：頸部後縦靱帯骨化症の手術目的に整形外科に入院中，突然の腹部膨満感が出現．悪心嘔吐の訴えはなかったが，改善傾向がないため消化器科および外科コンサルトとなった．

診察時現症および経過：身長160cm，体重38kgと体重減少はあったが，著明な栄養障害は認められなかった．眼瞼結膜に軽度の貧血を認め，腹部は著明に膨隆していたが圧痛や筋性防御などの所見は指摘できなかった．また，頸部の後縦靱帯骨化症による両手のしびれ感はあるものの，関節の変形や可動域の制限はみられなかった．

検査所見：血液生化学検査では軽度の貧血を認め，血中β_2-MGが高値であった（**Table 1**）．腹部X線検査では小腸の拡張やニボー像はみられず，腹部全体を拡張した大腸ガスが占めていた（**Fig. 1**）．CTでも大腸（盲腸からS状結腸まで）が著明に拡張し，内腔には多量の内容物が貯留し，高度

＜2008年1月30日受理＞別刷請求先：山口　賢治
〒862-8520　熊本市長嶺南2―1―1　熊本赤十字病院外科

Table 1 Laboratory data

WBC	9,170 /μl	ALP	166 IU/*l*
RBC	316×10^4 /μl	BUN	71.6 mg/dl
Hb	10 g/dl	Cr	9.41 mg/dl
Ht	31.1 %	Na	137 mEq/*l*
TP	6.7 g/dl	Cl	100 mEq/*l*
ALB	4.1 g/dl	K	4.4 mEq/*l*
GOT	15 IU/*l*	Ca	9.5 mg/dl
GPT	11 IU/*l*	β_2-MG	19.3 mg/*l*

Fig. 1 An abdominal plain X-ray film revealed remarkable gaseous dilatation of the colon.

の便秘状態を呈していた．小腸および直腸には拡張を認めず腫瘍性病変も指摘できなかった（**Fig. 2**）．S状結腸より口側大腸の拡張像より直腸の狭窄性病変を疑い大腸内視鏡検査を施行したが，直腸S状部の位置で強い屈曲を認め，これより口側への挿入は困難であった．なお，この際の内視鏡検査所見では屈曲部および直腸観察範囲内に炎症所見など器質的な病変を認めなかった（**Fig. 3**）．ガストログラフィンによる注腸造影X線検査では，直腸S状部より口側の大腸が著明に拡張していたため直腸S状部の狭窄を疑ったが，器質的な病変は指摘できなかった（**Fig. 4**）．

画像検査上，原因は不明であるが直腸S状部の狭窄のために大腸イレウスを来したと診断し，絶

Fig. 2 Abdominal CT showed the marked dilatation of the colon (from the cecum to the sigmoid colon), and did not reveal dilatation of the rectum and small intestine.

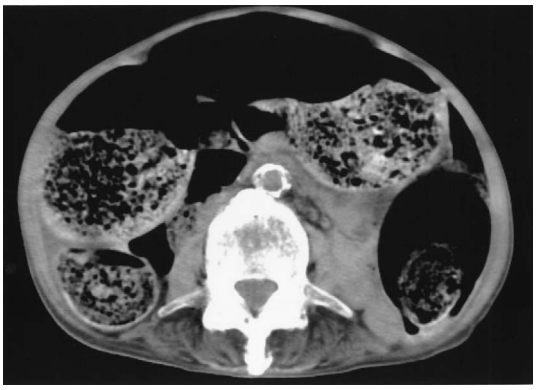

飲食のもと経肛門的にイレウス管挿入および下剤を投与しながら経過観察とした．これにて少量の排便はあるものの，腹部膨満など症状の改善には至らず，次第に腹痛が出現するようになったためイレウス解除術を行う方針とした．

手術所見：S状結腸から口側の大腸全体が拡張しており，狭窄を疑っていた直腸S状部には狭窄を認めず，炎症や捻転などの所見も指摘できなかった．結局，肉眼的にはイレウスの原因は不明であった．大腸内圧の軽減を図る目的で腸内容を腸管外に排泄し，減圧後の大腸を再検索してみると，蠕動は全くみられず完全に弛緩していた．また，浮腫状ではないものの腸壁の肥厚所見が認められた．イレウスの原因が確定できないため，とりあえずS状結腸に双孔式人工肛門を造設し，人工肛門造設部の腸管壁の一部を病理検索用に切除して提出した（**Fig. 5**）．

術後経過：術後2日目には人工肛門から排ガスも認められ，経口摂取を開始した．4〜5日は経過良好であったが，その後再び排ガス・排便状態が不良となり，腹部単純X線検査で大腸の拡張および便の貯留が著明に認められた．大腸刺激性の下剤でも反応がなく，さらに再び腹部膨満，腹痛が出現した．また，病理組織学的診断にて大腸の固有筋層に多量のアミロイド沈着が確認され，これにて透析アミロイドーシスの確定診断に至った．

Fig. 3　Colonoscopy showed the strong flexure at the rectum (Rs), however, could not detect inflammation or tumor.

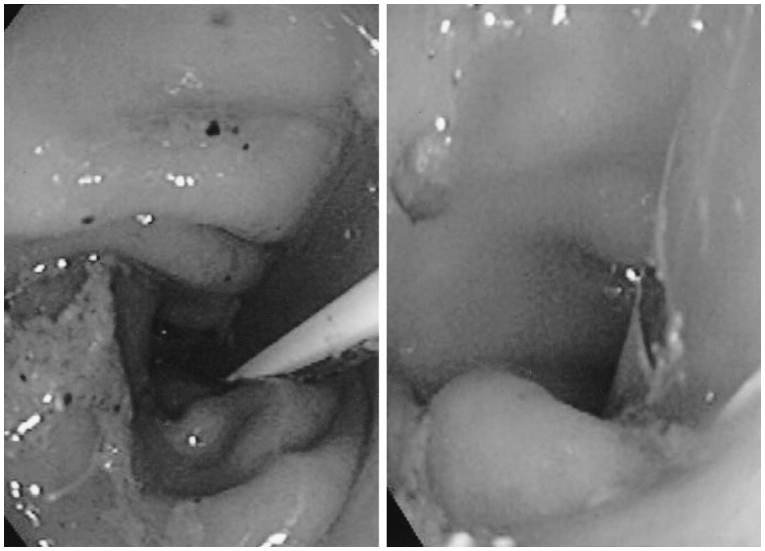

Fig. 4　It seemed that barium enema showed the smooth stenosis at the rectum, and dilatation of the sigmoid colon.

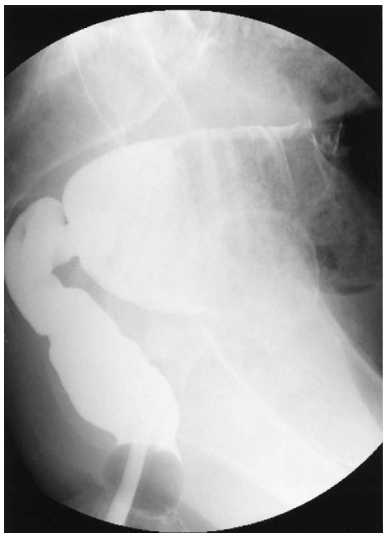

固有筋層へのアミロイド沈着により大腸の運動能力が極度に低下し，麻痺性イレウスを来したのではないかと推測された（**Fig. 6**）.

大腸の運動機能消失により，排便機能の回復は不可能と診断して，新たに回腸瘻を造設した．その後，排便状態に問題なかったが，後日肺炎から敗血症を合併し永眠された.

病理組織学的検査所見：S 状結腸（拡張部）の固有筋層は好酸性に変性し，多核巨細胞がその中に散在していた. β_2-MG 免疫染色で固有筋層に高度，そして，粘膜下層では血管壁の一部だけに限局して β_2-MG の沈着を認めた（**Fig. 6**）.

考　　察

透析アミロイドーシスは，初期には関節構成組織へのアミロイド沈着により手根管症候群などの骨関節障害を引き起こす．しかし，透析期間が長期になると消化管へ沈着する頻度が高くなり，医学中央雑誌にて 1983 年から 2006 年まで「透析アミロイドーシス」「消化管障害」をキーワードに検索すると，蠕動障害による麻痺性イレウス，血管障害による消化管出血あるいは虚血性腸炎などの消化器症状，またまれながら消化管穿孔による緊急手術例も報告されている[2)3)]．透析アミロイドーシスの消化管へのアミロイドの沈着は，粘膜下層の中小動脈壁の中膜に最も高頻度に沈着し[5)6)]，血管壁への沈着は局所の虚血や梗塞を引き起こすことで消化管障害の原因となるとの考えもあるが，

Fig. 5 Physical examination revealed a distended whole abdomen. At laparotomy, remarkable dilatation of the colon was shown.

血管壁へ中等度のアミロイド沈着が証明されていても消化管異常所見を全く認めない症例など，粘膜下層におけるアミロイド沈着の程度と臨床症状出現との関連性は証明されていない．さらに，アミロイド沈着が進行した場合，むしろ固有筋層への沈着が中心となり，この消化管平滑筋への多量沈着が消化管運動の機能障害を引き起こすといわれている[5)7)8)]．自験例でも β_2-MG は，粘膜下層の血管壁にはその一部のみに沈着しているにすぎず，高度にかつびまん性に認められたのは固有筋層であった．

なお，消化管アミロイドーシスの多くは消化管内視鏡検査および生検にて診断されており，そのうち免疫グロブリンＬ鎖（AL 型）とアミロイド蛋白（AA 型）アミロイドーシスでは，それぞれ粘膜下腫瘤様隆起と微細顆粒状隆起の多発が特徴的な所見として認められ，生検でも粘膜筋板や粘膜固有層へのアミロイド沈着が著明であるため比較的容易に証明できる[7)9)]．しかし，透析アミロイドーシスの場合，内視鏡的に特徴的な所見はなく，また粘膜内にはアミロイド沈着が認められないあるいは軽度であることより内視鏡的に診断できる可能性は低い[5)]．実際に，内視鏡下に生検可能な沈着部位としては粘膜下層の小動脈血管壁に限られるため十分に粘膜下層を含むような深い生検が必要となり，そのため生検陽性率は 20％[10)]，50％[11)]などと報告されている．自験例でも内視鏡下生検ではアミロイドの沈着の証明ができず，診断を行ううえで苦慮した要因の一つとなった．

一般的に，大腸麻痺性イレウスの改善策としては，腸管内圧の減圧および大腸運動刺激剤の使用などが考えられる．この症例でも経肛門的にイレウス管を挿入し下剤を投与した．しかし，イレウス管では大量に貯留した便の排泄は困難であり，また下剤による改善効果も全く認められず，最終的に外科的治療が必要と判断した．術式を決定するにあたり，術前の画像所見から一般的な腸閉塞の発症機序の概念をもとに，直腸Ｓ状部の狭窄が原因で腸閉塞を起こしていると考えた．アミロイドーシスによる麻痺性イレウスも疑い鑑別を要したが，アミロイドの腸管への沈着状態が不明であり，消化管アミロイドーシスによる大腸機能障害の程度を把握することはできなかった．実際には，術後の病理組織学的検査所見から推測すると，この時点で拡張した大腸の運動機能は，蠕動運動をつかさどる平滑筋への高度なアミロイド沈着によりすでに失われており，どんなに刺激剤を用いても蠕動運動の回復は期待できない状態にあったと考えられる．病態の認識不足から狭窄と診断した部位より口側の拡張した腸管に人工肛門を造設する術式を選択したが，小腸の蠕動運動が保たれているか確認したうえで回腸瘻を造設すべきであった．当然のごとく大腸内圧の減圧や大腸運動刺激薬の連日投与を行ってもすぐに便が大腸内に貯留し排泄不可能な状態に戻ってしまう結果となった．むしろ，病巣部位と考えていた直腸Ｓ状部は拡張所見を認めていないことから運動機能を保持していた可能性がある．

Fig. 6　Histopathological examination showed massive amyloid deposition in the proper muscle.（A；Congo red stain, B；β_2-MG stain）

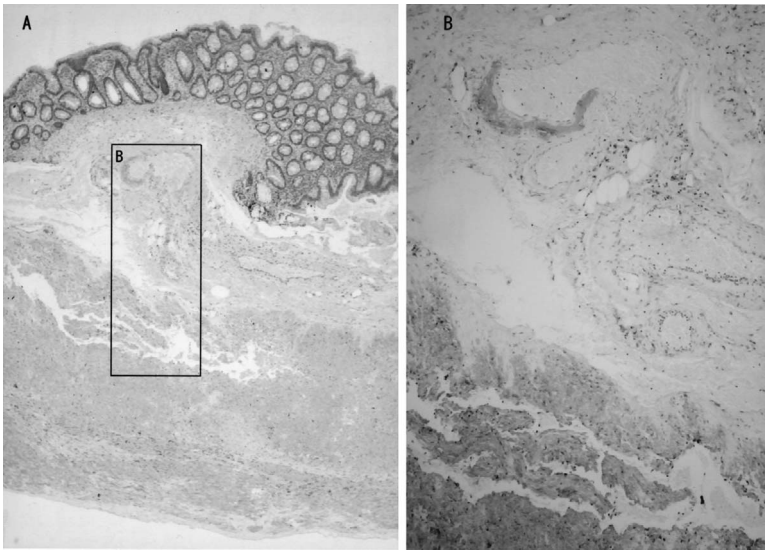

透析技術の改良によりアミロイドの沈着を遅らせることは可能となってきたが，まだ完全に防ぐことはできておらず，今後長期透析患者の増加により消化管障害の問題も多くなると考えられる．消化管障害が長期透析患者に出現し，透析アミロイドーシスによる麻痺性イレウスを疑ったとしても，消化管障害の起因として考えられる固有筋層へのアミロイド沈着の程度は内視鏡などの非観血的な検査で把握することは現状では不可能であり，臨床所見や画像所見で重症度を判断することになる．特に，腸管の運動機能を消失するほどの障害が発生した場合には手術が必要となるが，その術式を決定するに際して，透析アミロイドーシスにおける消化管障害の病態を十分に理解しておくことが肝要である．すなわち，透析アミロイドーシスによる消化管運動機能障害の出現は，腸管固有筋層への大量のアミロイド沈着が起因であると推測され，イレウスの加療にあたっては，どの部位の腸管蠕動運動機能が失われているのか，またその程度についても臨床・画像検査所見により把握しなければならない．さらに，可能であれば固有筋層を含む組織学的検査が必要である．その病理組織学的検査所見から，腸管固有筋層へのアミロイド沈着が高度でなければ，腸管蠕動運動機能がある程度残存していると考えられ，腸管の減圧処置や腸管刺激をすることで症状の改善を期待できる．しかし，高度のアミロイドの沈着が認められれば，運動機能を消失している可能性が高く，運動機能を有する腸管部位を考慮したバイパス手術や人工肛門造設を検討すべきである．

文　献

1）Ikegaya N, Kobayashi S, Hishida A et al：Colonic dilation due to dialysis-related amyloidosis. Am J Kidney Dis **25**：807—809, 1995
2）進藤久和，石川　啓，三根義和ほか：消化管アミロイドーシスによって大腸穿孔をきたした2例．日臨外会誌　**61**：702—705, 2000
3）畝村泰樹，野尻卓也，小川匡市ほか：直腸穿孔をきたした透析アミロイドーシスの1例．日消外会誌　**34**：142—145, 2001
4）Choi HH, Heller D, Picken MM et al：Infarction of intestine with massive amyloid deposition in two patients on long-term hemodialysis. Gastroenterology **96**：230—234, 1989
5）小林正明，森田　俊，宮崎　滋ほか：透析アミロイドーシス．胃と腸　**38**：619—627, 2003
6）Morita T, Suzuki M, Kamimura A et al：Amyloidosis of a possible new type in patients receiving long-term hemodialysis. Arch Pathol Lab Med **109**：1029—1032, 1985
7）多田修治：消化管アミロイドーシスの診断に関

する研究：特にアミロイド線維蛋白との関係について．福岡医誌 **82**：624―647, 1991
8) Tada S, Iida M, Kitamoto T et al：Intestinal psuedoobstruction in patients with amyloidosis：clinopathologic differences between chemical types of amyloid protein. Gut **34**：1412―1417, 1993
9) 多田修治，飯田三雄，檜沢一興ほか：アミロイドーシスにおける上部消化管病変の特徴．胃と腸 **29**：1357―1368, 1994
10) 鈴木正司，今井久弥，高橋幸雄ほか：10年以上の長期透析生存例の検討と副甲状腺摘出術および手根管症候群．透析会誌 **17**：379―386, 1984
11) Kachel HG, Altmeyer P, Balamus CA et al：Deposition of an amyloid-like substance as a possible complication of regular dialysis treatment. Contrib Nephrol **36**：127―132, 1988

A Case of Intractable Paralytic Ileus due to Dialysis-Related Amyloidosis

Kenji Yamaguchi, Takaaki Yamane, Toshihiko Hirata and Seiji Fukuda*
Department of Surgery and Department of Pathology*, Japanese Red Cross Kumamoto Hospital

A 66-year-old man treated by hemodialysis for about 30 years repeatedly suffered from ileus in the last three years. Because endoscopic biopsy of the rectal mucosa could not detect amyloid deposition, it was unable to identify gastrointestinal amyloidosis. Admitted with a diagnosis of colonic ileus, he under went conservative treatment, but, a sigmoid colostomy did not improve the ileus. Severe amyloid deposition in the proper muscle caused the large-intestin wall to become paralyzed. In dialysis amyloidosis, such a gastrointestinal complication is believed to be caused by massive amyloid deposition in the proper muscle, making it is very difficult to locate amyloid deposition endoscopically. Dialysis amyloidosis thus becomes serious in long-term dialysis patients and may paralyze the gastrointestinal tract beyond recovery.

Key words：dialysis-related amyloidosis, paralytic ileus

〔Jpn J Gastroenterol Surg 41：676―681, 2008〕

Reprint requests：Kenji Yamaguchi Department of Surgery, Japanese Red Cross Kumamoto Hospital
2-1-1 Nagamineminami, Kumamoto, 862-8520 JAPAN

Accepted：January 30, 2008

©2008 The Japanese Society of Gastroenterological Surgery Journal Web Site：http://www.jsgs.or.jp/journal/