日消外会誌　41（6）：682～687，2008年

症例報告

プロテインＣ欠乏症に起因した下腸間膜静脈血栓症の１手術例

日本赤十字社医療センター外科，同　病理*

豊島　明　遠藤　健　永岡　栄　丸山　嘉一
酒井　敬介　磯山　徹　武村　民子*

症例は22歳の男性で，排便困難・下血・下痢を主訴に内科を受診．その後，左下腹部痛を生じ入院．左下腹部痛は徐々に増悪し腸管の循環障害による機械的な腸閉塞を疑い，第５病日に転科，同日緊急開腹手術を施行した．開腹時，下行結腸から直腸まで鬱血，浮腫，変性硬化を来しており，炎症は下腸間膜動静脈根部にまで及んでいた．腸管壊死は認められず，腸間膜の循環障害と診断し，双孔式横行結腸人工肛門造設術を施行した．術後，血液検査と血管造影検査にて，プロテインＣ欠乏症に起因した下腸間膜静脈血栓症と診断された．術後約２年間経過良好であったが大腸狭窄は改善せず，拡大結腸左半切除術，上行結腸直腸端々吻合術を施行した．切除標本では狭窄部の粘膜欠損，粘膜下層の線維化，漿膜下静脈の著明な内腔狭窄がみられた．現在抗凝固療法を継続し，経過良好である．プロテインＣ欠乏症に起因した下腸間膜静脈血栓症は，検索した範囲では２例目であった．

はじめに

静脈血栓症患者の原因は先天性凝固線溶系異常のことが多い[1]．また，腸間膜静脈血栓症（mesenteric vein thrombosis；以下，MVT）のうち下腸間膜静脈血栓症（inferior mesenteric vein thrombosis；以下，IMVT）の頻度は極めて低い[2]．今回，我々はプロテインＣ（Protein C；以下，PC）欠乏症に起因したIMVTの１例を経験したので報告する．

症　例

患者：22歳，男性

主訴：排便困難・下血・下痢

家族歴：特記すべきことなし．

既往歴：９歳時，下垂体性小人症にてホルモン補充療法を施行．20歳時，胚細胞性腫瘍にて手術・放射線化学療法を施行．その後，続発性尿崩症を併発し，desmopressin acetateの点鼻加療．

現病歴：平成13年10月，排便困難が出現．11月，下血・下痢を生じ内科初診．12月上旬に左下腹部痛が増悪し，緊急入院となる．

入院時現症：身長170cm，体重79kg．腹部は平坦．左下腹部中心に圧痛を認めたが，筋性防御，反跳痛なく，腫瘤も触知しなかった．

来院時検査所見：WBC 11,200/μl，CRP 36.0 mg/dl．貧血なし．K 3.2mEq/*l*，Cl 121mEq/*l*と低くdesmopressin acetateと続発性尿崩症が原因と考えられた．免疫凝固系検査でAPTTは33.1 secと軽度延長，fibrinogenは673mg/dlと増加．

入院時腹部単純Ｘ線検査では，小腸，横行結腸にガスの貯留を認めた．大腸内視鏡検査では，Ｓ状結腸粘膜に発赤，浮腫による内腔狭窄と縦走潰瘍を認めた．腹部造影CTでは，下行～Ｓ状結腸に壁肥厚を認め（**Fig. 1a，b**），周囲脂肪織内に索状濃染像がみられた（**Fig. 1a**）．下腸間膜動静脈根部の腸間膜にも同様の所見を認めたが，下腸間膜静脈（inferior mesenteric vein；以下，IMV）の拡張や内部の透亮像はなかった．

以上より，虚血性腸炎など腸管の循環障害による機械的な腸閉塞を疑い，イレウス管にて保存的に加療していた．第５病日に左下腹部痛が増悪．同日転科後緊急手術を施行した．

＜2007年12月19日受理＞別刷請求先：豊島　明
〒150-8935　渋谷区広尾4―1―22　日本赤十字社医療センター外科

Fig. 1　a：Abdominal enhanced computed tomography showed the wall-thickening of the descending colon with surrounding contrast enhancement. b：Abdominal enhanced computed tomography showed the wall-thickening of the sigmoid colon.

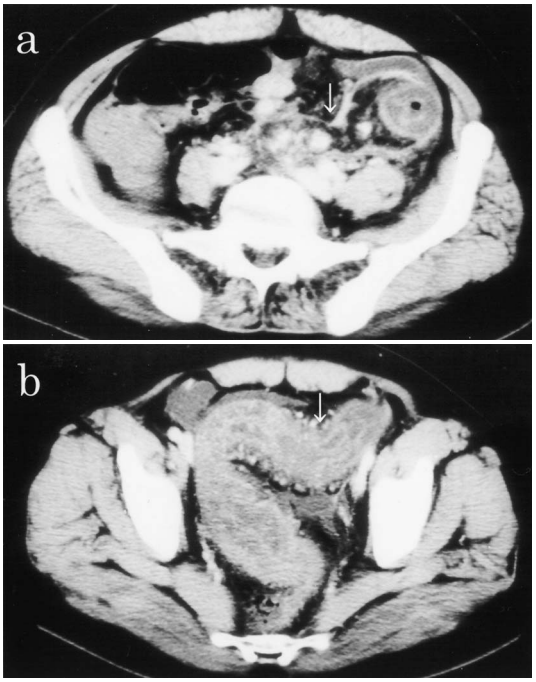

手術所見 1：腹水なく，IMV 根部まで腸間膜の肥厚を認め．血行障害を疑った．脾彎曲～直腸にかけ腸管浮腫を認めたが，壊死はなかった．変性した腸管壁と腸間膜の一部を試験切除し，横行結腸に双孔式人工肛門を造設した．

病理組織学的検査所見：試験切除した腸管壁には著明な浮腫と静脈の拡張，怒脹がみられた．動静脈内に血栓はなく，血管壁に線維芽細胞の増生，腸間膜に毛細血管の増加と血管の透過性亢進による fibrin の滲出，好中球，リンパ球の析出がみられ，MVT が疑われた．

術後経過 1：血管造影検査では下腸間膜動脈に異常はなく（**Fig. 2a**），IMV の中枢側が描出不良で，下行結腸に沿って拡張，蛇行した静脈を認めた（**Fig. 2b**）．注腸造影 X 線検査では脾彎曲部から SD junction にかけ，鋸歯状変化を伴う狭窄を認めた（**Fig. 3a，b**）．凝固時間法検査では PC 活性が 50％（同 64～146％）と低く，Protein S（以下，PS）活性は 110％（同 60～150％）であった．以上より，PC 欠乏症による IMVT と診断した．術後 36 日目に退院し，ワルファリン内服を開始したが，直後に下血を生じ休薬した．その後も時々粘液状の下血を生じていたため，内服再開は見合わせていた．腸管浮腫改善後に人工肛門閉鎖術を予定していたが．退院後 1，11，18，21 か月目の注腸造影 X 線検査で狭窄に改善は認められず，1，5，11，18 か月目の大腸内視鏡検査でも S 状結腸に易出血性の縦走潰瘍と発赤，浮腫による内腔狭窄が認められた．最終的に平成 15 年 11 月，病変部の摘出と人工肛門閉鎖目的に手術を施行した．

手術所見 2：病変部の腸管，結腸間膜は著しく変性硬化し，前回同様 IMV 領域に血管を同定できなかった．横行結腸の人工肛門を剥離後，同部位を含めた拡大結腸左半切除術を施行した．再建は上行結腸直腸端々吻合とした．

切除標本肉眼検査所見：全長は 70cm で，肛門側は24cmにわたり管腔の狭窄を認めた（**Fig. 4a**）．

病理組織学的検査所見：狭窄の著しい部分に粘膜と粘膜筋板の消失がみられ，粘膜下層には浮腫と軽度の線維化があった．炎症性細胞浸潤に乏しく，急性の虚血性変化がなく，経時的変化と考えられた．また，特に漿膜下層において静脈の壁肥厚が著しく，動脈様であった．静脈に弾性線維増生を伴う内膜の著しい線維性肥厚，中膜の肥厚を認め，内腔の一部には線維性の狭窄像がみられた（**Fig. 4b**）．

術後経過 2：術後 39 日目に退院．現在，ワルファリン 4mg，パナルジン 200mg を内服しており，PT は 50％ 前後に維持され，再発の徴候はない．

考　　察

本邦では 1913 年に初めて MVT の報告があり[3]，以降上腸間膜静脈の報告例が約 180 例ある．一方，IMVT の頻度は極めて低く，欧米の review では 8/372（2.2％）である[2]．腸管の循環障害は急性と慢性に分類され（**Table 1**）[4]，急性の場合は腸間膜動脈血栓症か静脈血栓症かでも分類される

Fig. 2　a：Angiography examination. Early phase of the IMA arteriography showed no defect in the IMA. b：Angiography examination. Delayed phase of the IMA arteriography showed defect in the IMV and collateral vein.

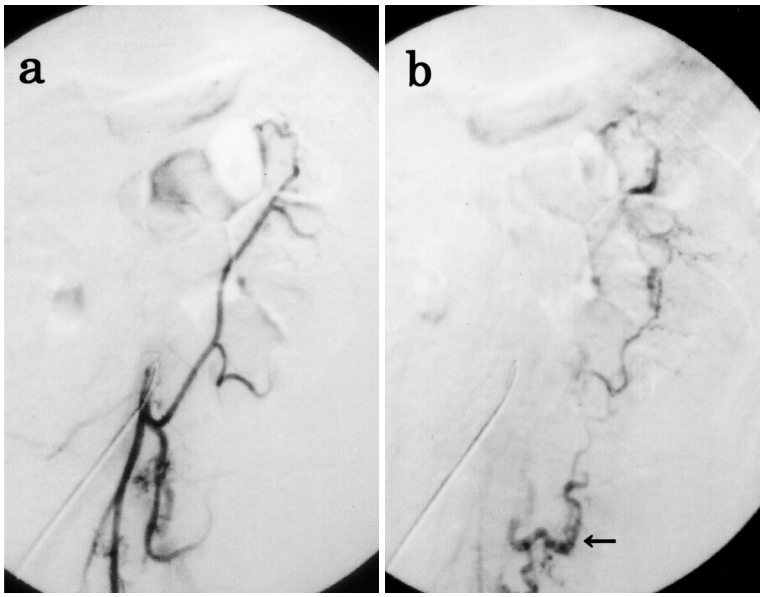

Fig. 3　a：Barium enema X-ray examination showed irregular narrowing in the sigmoid colon. b：Barium enema X-ray examination showed irregular narrowing in the descending colon.

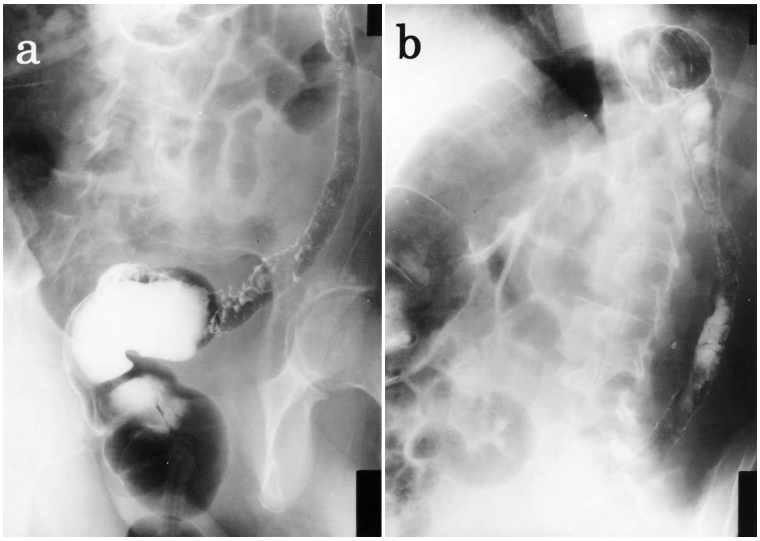

(**Table 2**)[5]. MVTでは通常venous arcadeで血栓が形成され，本幹が完全閉塞に至ると，腸管・腸間膜の浮腫，鬱血を来しイレウス状態を呈する[6)~9)]．MVTは先天性凝固線溶系異常が原因とする報告が多く，欧米ではPC欠乏症が3.2%，PS欠乏症が2.2%，ATIII欠乏症が1.1%を占めると

いう[1].

MVT の早期診断には造影 CT が有用で，腸管壁の肥厚，腸間膜の層状の描出，腹水，腸間膜動静脈の拡張と内部の透亮像などが特徴的所見である[7)~12)]．造影 CT で症例の 90% 以上が診断可能という報告もあった[6)8)]．今回，血管の拡張や内部の透亮像はなかったが．初期段階で IMVT を疑う必要があったと考えられた．血管造影検査では，動脈の攣縮，静脈相の欠如，静脈内血栓像，肥厚した腸管壁への造影剤の停滞，側副血行路の発達などが特徴的所見である[7)~10)]．本例にみられる漿膜下静脈の内腔閉塞や新生血管像は，過去に形成された血栓の器質化像と考えられ，IMV の狭窄，閉塞による圧負荷の結果として矛盾しなかった．

一方，MVT の治療法はいまだ確立されていない．血栓性閉塞の進展が緩徐で腸管壊死の所見がない発症早期の場合，保存的治療が第 1 選択となり，interventional radiology（以下，IVR）を用いた抗凝固・線溶療法が有用である[2)6)7)13)~16)]．しかし，IVR は主に上腸間膜動脈に対して行われ，血管径の細い IMA に侵襲的な IVR を行うのは一般的ではない．また，腹膜刺激症状を認める重症例では速やかに開腹手術を行い，壊死腸管の切除などの外科的治療が主体となる．欧米の剖検を除く MVT の臨床例では 171/273（62.6%）[2)]，本邦集計では 89/112（79.5%）[17)]に壊死腸管の切除が施行されていた．術後，縫合不全の危険は高く，1 期的吻合は避けるべきであるという報告もあった[7)~10)12)]．我々は十分な範囲を切除し血流豊富な部位で吻合したため，合併症もなく術後経過は良好であった．

Fig. 4　a：Macroscopic findings of resected specimens. Resected descending colon showed marked stricture and flat mucosal surface. b：Microscopic findings of resected specimens. Subserosal vein showing marked, luminal narrowing with intimal elastofibrosis and medial hypertrophy in contrast with accompanying artery.（EVG ×25）

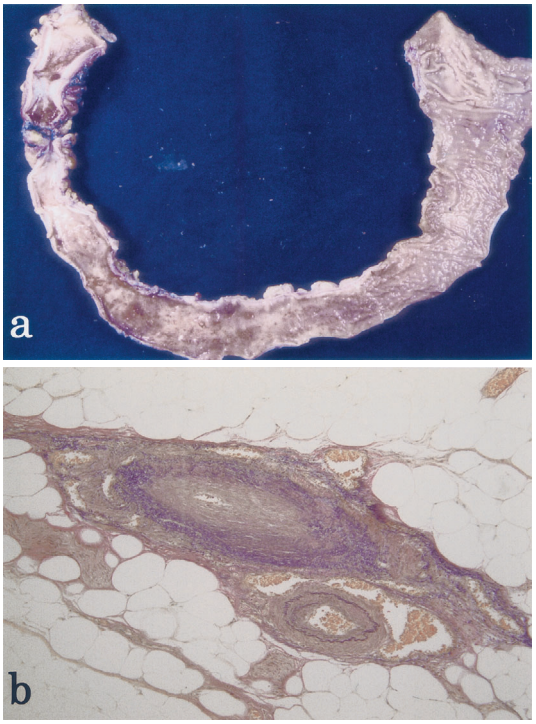

Table 1　Occlusion of mesenteric vessels

Acute circulatory disorder	Non organized occlusion of the major trunk of the mesenteric vessel	Reversible circulatory disorder：Ischemic colitis
		Irreversible circulatory disorder：Non-occlusive mesenteric infarction
	organized occlusion of the major trunk of the mesenteric vessel	Acute occlusion of the mesenteric artery（infarction, thrombus, angitis, dissecting aneurysm）
		Acute occlusion of the mesenteric vein（thrombus）
	Mechanical occlusion of the mesenteric vessel	Strangulation ileus
		Volvulus
		Incarcerated hernia
Chronic circulatory disorder	organized stenosis or occlusion of the mesenteric artery	Chronic occlusion of the mesenteric artery（arterior sclerosis）
	Mechanical stenosis of the mesenteric artery or the celiac artery	Celiac axis syndrome

Table 2　Clinical characteristics of the acute mesenteric arterial and venous occlusion

	Thrombosis of the mesenteric artery	Thrombosis of the mesenteric vein
Incidence	1/50,000	3/1,000,000
Cause	Heart disease (Af, Valve disease), arteriosclerosis, H.T., D.M.	Injury, after operation, after inflammation, hypercoagulability, (coagulopathy, APS, oral contraceptive), portal hypertension
Symptom	Suddenly Abdominal pain, bloody stool, shock	Gradually abdominal pain
Examination	Abd..C.T., Angiography	Abd..C.T., U.S., Angiography
Treatment	Thrombolytic agent Blood circulation rebuilding, Intestinal tract excision	Anticoagulation method, Thrombolytic agent Intestinal tract excision

MVTの術後再発率は22～36%と報告され[2)14)17)～19)]，再発時の死亡率は37～38%にも及ぶ[2)6)]．手術単独群の再発率が26%に対し，術後抗凝固療法併用群では14%と有意に改善し，生存率も手術単独群65%に対して抗凝固療法併用群では77%と改善する[2)]．特に，先天性凝固線溶系異常が原因の場合，抗凝固療法の重要性が増すと考えられた．抗凝固薬および抗血小板薬はプロトロンビン時間50%前後，トロンボテスト15～20%前後を目標に，改善後も年余に渡る投与が必要といわれる[8)]．本例でも1回目術後に抗凝固療法を開始したが，直後に下血を生じた．その後，休薬したにもかかわらず，下血を繰り返しており，内服再開は困難であった．2回目術後以降は継続内服しており，再発の徴候はない．

我々が経験したPC欠乏症に起因したIMVTの報告はまれで，MEDLINE（1977年から2006年）と医学中央雑誌（1983年から2006年）でキーワードを「IMVT」と「Protein C」で検索したところ，1報告[20)]のみであった．その1例は同時に脳梗塞，両下肢静脈血栓症を併発しており，IMVT単独の発症としては本例が1例目であった．本疾患においては，腸管循環障疾患の鑑別，凝固異常を含めた基礎疾患の同定，治療法の選択，手術時期の決定，正確な術中診断および術式（切除範囲・1期的吻合の可否）の決定，抗凝固療法の併用の検討，他血栓症の有無などが予後を決める重要因子と考えられた．

文　献

1）宮田敏行，阪田敏幸：先天性血栓性素因．綜合臨 **48**：2279―2287, 1999
2）Abdu RA, Zakhour BJ, Dallis DJ：Mesentric venous thrombosis-1911 to 1984. Surgery **101**：383―388, 1987
3）藤井貞治：腸間膜の閉塞に因て起りし腸壊疽に就て．日外会誌　**15**：104―105, 1913
4）望月英隆，市倉　隆：腸管循環障害．別冊日本臨床　6．消化管症候群（下巻）．日本臨床社，大阪，1994，p411―414
5）川嶋道子，小池竜司，野々村美紀ほか：腸間膜静脈血栓症を発症した抗リン脂質抗体症候群の1例．関東リウマチ　**33**：153―162, 1999
6）Rhee RY, Gloviczki P：Mesentric venous thrombosis. Surg Clin North Am **77**：327―328, 1997
7）藤田利枝，小原則博，天野　実ほか：血栓溶解剤動注療法後に小腸狭窄を来した上腸間膜静脈血栓症の1例．日臨外会誌　**61**：1053―1057, 2000
8）重松　宏，武藤徹一郎：腸間膜静脈血栓症．日臨外医会誌　**49**：709―716, 1994
9）折井正博，秋山芳伸，森松　淳ほか：腸間膜静脈血栓症．手術　**50**：909―915, 1996
10）石井貴士，島田長人，柴　忠明ほか：上腸間膜静脈血栓症．日臨外医会誌　**52**：1543―1547, 1997
11）宮澤秀樹，寺中正昭，高島　力ほか：CTスキャンにて診断しえた特発性上腸間膜静脈血栓症の1例．画像診断　**8**：209―213, 1988
12）中村好宏，石部良平，池江隆正ほか：上腸間膜静脈血栓症の1例．日臨外会誌　**59**：1393―1396, 1998
13）Hassan HA, Raufman JP：Mesenteric venous thrombosis. South Med J **92**：558―562, 1999
14）Rhee RY, Gloviczki P, Medonca CT et al：Mesentric venous thrombosis：still a lethal disease in the 1990s. J Vasc Surg **20**：688―697, 1994
15）長沼　誠，井上　詠，細田泰雄ほか：経皮経肝血栓除去法を施行した上腸間膜静脈血栓症の1例．日消誌　**92**：158―163, 1995
16）山口敏雄，作山攜子，佐伯光明ほか：急性上腸間膜動脈塞栓症，静脈塞栓症に対する経カテーテル的血栓溶解療法．手術　**50**：881―884, 1996

17) 上原圭介，長谷川洋，小木曽清二ほか：上腸間膜静脈血栓症の 1 例．日臨外会誌 **60**：3006―3010, 1999
18) Jona J, Cumminis GM, Head HB et al：Recurrent primary mesenteric venous thrombosis. JAMA **227**：1033―1035, 1974
19) 熊谷洋一，山崎 繁，三浦則正ほか：上腸間膜静脈血栓症の 1 例．太田病年報 **31**：1543―1547, 1997
20) Tsuda M, Miyazaki M, Takada T et al：A case of protein C deficiency associated with cerebral infarction and obstruction of deep leg and inferior mesenteric veins. Jpn J Psychiatry Neurol **47**：887―892, 1993

A Case of Inferior Mesenteric Vein Thrombosis Secondary to Protein C Deficiency

Akira Toyoshima, Takeshi Endo, Sakae Nagaoka, Yoshikazu Maruyama,
Keisuke Sakai, Tooru Isoyama and Tamiko Takemura*
Department of Surgery and Department of Pathology*, Japanese Red Cross Medical Center

A 22-year-old man admitted for difficulty in defecating, bloody stool, and diarrhea and diagnosed with mechanical ileus due to circulatory disorder underwent surgery 5 days later due to left abdominal pain and a hard abdomen. Operative findings showed inferior mesenteric vein thrombosis with congestion, edema, and degenerative sclerosis from the descending colon to the rectosigmoid colon. Because the colon was not necrotic, we conducted only transverse colostomy, relieving the man's symptoms. Postoperative laboratory examination showed a coagulation disorder due to protein C deficiency. IMA arteriography showed a defect in the IMV and collateral vein. Mesenteric vein thrombosis was attributed to protein C deficiency. We conducted resection from the transverse colon to the rectosigmoid with end-to-end anastomosis 2 years later, due to the lack of improvement in colon stenosis. The stenoeic region of the resected colon showed a defect of the mucosa and muscularis mucosae and marked luminal obliteration of subserosal veins. Anticoagulation therapy administered after the procedure, enabled the man to progress well, and no signs of recurrence have been seen since surgery. To our knowledge, only 2 cases, including ours, have been reported in the Japanese literature.

Key words：mesenteric vein thrombosis, inferior mesenteric vein thrombosis, protein C deficiency
〔Jpn J Gastroenterol Surg 41：682―687, 2008〕

Reprint requests：Akira Toyoshima Department of Surgery, Japanese Red Cross Medical Center
4-1-22 Hiroo, Shibuya-ku, 150-8935 JAPAN
Accepted：December 19, 2007

©2008 The Japanese Society of Gastroenterological Surgery Journal Web Site：http://www.jsgs.or.jp/journal/