日消外会誌　41（6）：695～699，2008年

症例報告

腸重積の解除により肛門機能温存手術が可能となった進行直腸癌の１例

国立病院機構熊本医療センター外科

吉田　直矢　　佐藤　伸隆　　山本謙一郎　　前田　健晴
田中真一郎　　大堂　雅晴　　栗崎　　貴　　片渕　　茂
芳賀　克夫　　池井　　聰

症例は86歳の男性で，下血を主訴に精査を行い，直腸内腔全体を占める全周性のRb直腸癌と診断された．手術前の検討では肛門機能温存が不可能な低位直腸癌と診断され，腹会陰式直腸切断術が予定されたが，手術中に直腸癌による腸重積が判明し，これを解除することにより超低位前方切除術を行うことができた．下部直腸癌で内腔全体を占める腫瘍の場合，直腸癌による腸重積を考慮に入れ，慎重な術式の選択をする必要があることが示唆された．直腸癌による腸重積は極めてまれであり，若干の文献的考察を加え報告する．

はじめに

成人の大腸重積症はまれな疾患である．その好発部位は盲腸とＳ状結腸であり，とくに直腸癌による腸重積は極めてまれである．今回，我々は肛門機能温存が不可能な低位直腸癌と診断されたが，手術中に癌を先進部とする腸重積が判明し，これを解除することにより超低位前方切除術が可能となった症例を経験したので，若干の文献的考察を加え報告する．

症　　例

患者：86歳，男性

主訴：下血

既往歴：2003年に内痔核根治術，前立腺肥大症で加療中．

家族歴：特記すべきことなし．

現病歴：2005年12月下旬に下血が出現し前医を受診．直腸診でRb直腸癌が疑われたため，2006年１月中旬に当院を紹介受診となった．

来院時現症：両下肢に浮腫を認めた以外には，全身状態に特記すべき所見を認めなかった．腹部は平坦，軟で，腫瘤を触知しなかった．直腸診で肛門縁より2cmに腫瘍の辺縁を触知した．隆起した全周性の病変と診断された．診察時にも下血が認められた．

入院時検査所見：血液一般検査ではHb 9.4g/dlと貧血を認めた．生化学検査ではAlb 3.0g/dlと低下していた．腫瘍マーカーはCEAが5.2ng/ml，CA19-9が64.1U/mLと軽度の上昇を認めた．

注腸造影Ｘ線検査：肛門縁より5cmに隆起性の陰影欠損像を認め，それより口側にはバリウムの流入を認めなかった．正面像，側面像ともに，いわゆるカニ爪様所見を認めた（**Fig. 1**）．

大腸内視鏡検査：挿入してすぐの部位に隆起性の全周性病変を認めた．生検では中分化腺癌の診断であった（**Fig. 2**）．

腹部造影CT：骨盤内に直腸全体を占める隆起性病変を認めた．周囲臓器への明らかな浸潤はなく，またリンパ節転移，肝転移は認めなかった（**Fig. 3**）．

以上より，口側に関する評価は十分できない面があるものの，肛門縁から5cmに肛門側縁を有する１型大腸癌と診断した．予想深達度はMP以深と診断した．直腸診，内視鏡での肛門縁からの距離が近いことから肛門機能の温存は困難と判断し，予定術式は側方郭清を伴う自律神経温存，腹会陰式直腸切断術とした．

手術所見：開腹所見では腫瘍が順行性に陥入し

＜2008年１月30日受理＞別刷請求先：吉田　直矢
〒860-0008　熊本市二の丸1―5　国立病院機構熊本医療センター外科

Fig. 1 Photograph of the barium examination showed a tumorous lesion at lower rectum measuring 5cm from anal verge and crab finger's sign. Oral side of this tumor could not be detected.

Fig. 2 Photograph of the colonoscopy showed a type 1 tumor occupying in the lower rectum.

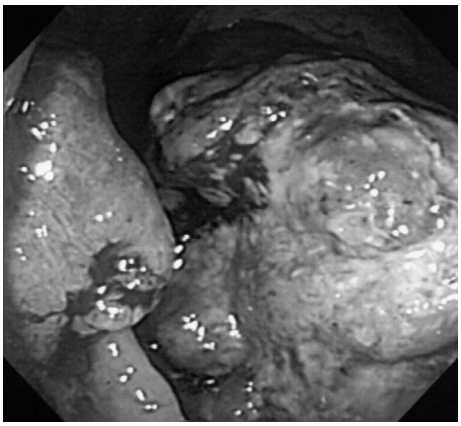

た腸重積を認めた（**Fig. 4**）．牽引後周囲を剥離し重積を解除したことにより，Ra を主座とする RaRb 直腸癌と判明した．また，膀胱腹膜と左側の下腹神経浸潤を認めた．吻合が可能と判断し，超低位前方切除，膀胱部分切除，左下腹神経切除，上方および側方 D3 郭清を施行し，根治度 A という結果を得た．手術時間は 5 時間 13 分，出血量は 1,300gr であった．

Fig. 3 Abdominal enhanced CT revealed a tumor occupying in the lower rectum. It showed no invasion to surrounding organ and no metastases to lymph node or liver.

Fig. 4 Invagination of rectum by rectal cancer was found out intraoperatively. We could drag up the tumor, after the invagination was replaced. Arrow means rectal invagination by tumor.

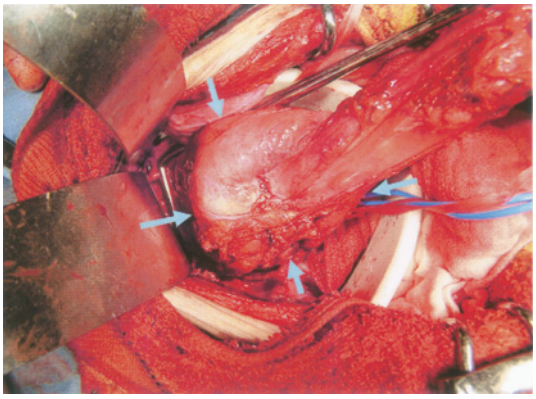

病理組織学的検査所見：RaRb 直腸癌で，肉眼型は 1 型，大きさが 8.0×7.4cm で全周性の病変であった（**Fig. 5**）．病理組織学的検査所見では，中分化腺癌，a2，ly0，v0，n0（0/28）で，病理組織学的進行度は stage II となった．

術後経過：手術後 10 日目に癒着性イレウスを合併したが，保存的治療により手術後 18 日目に治癒し，食事を開始した．以降はとくに問題なく経過した．2007 年 1 月の時点では無再発生存中であり，排尿排便機能についても問題なく経過中である．

Fig. 5 Macroscopic findings of resected tumor specimens showed type 1 tumor in the lower rectum, measuring 8.0×7.4 cm. Its surgical margin was free.

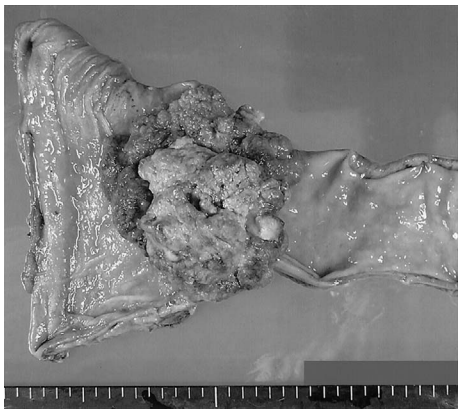

考　察

成人の腸重積症は小児に比べてまれであり，全腸重積症の約5～10%に過ぎない[1)～4)]．大腸腸重積に限れば60～70%は悪性疾患に起因しており，その9割以上は癌腫である[4)5)]．好発部位は盲腸，ついでS状結腸であり，68.5～88.4%を占めている[6)～8)]．一方，直腸癌による腸重積は極めてまれであり，PubMed（1983～2007年1月の期間で「rectal cancer」「invagination」）と医学中央雑誌（1983～2007年1月の期間で「直腸癌」「成人腸重積症」），およびその参考文献で検索したところ，自験例を含めても5例の症例報告があるのみであった[9)～12)]．

大腸癌による腸重積55例をまとめた坂田ら[13)]によると，腫瘍径の大きなものに腸重積が多く，5cm以上のものが64.3%を占めていた．また，肉眼型は1型のものが多かった[7)8)]．**Table 1**の5例の直腸癌について見てみても，坂田らの報告と同様に，腫瘍径が大きいこと，1型の肉眼型が多いという特徴がある．2型と記載された須波らの症例でも，周堤が大きく1型に近い形態を呈している．腸重積が1型の腫瘍に起こりやすい原因としては，大腸癌の進展形式が，腸管壁が固定されがちな壁浸潤型よりも，内腔に腫瘤を形成しやすい1型のほうが腸管壁の伸展性が保たれ，かつ蠕動亢進による影響を受けやすいためと考えられる[14)～16)]．大腸良性腫瘍である絨毛腺腫や絨毛腺腫内早期癌による直腸重積の報告が多いことも，壁伸展性が保たれていることが腸重積の形成に関与していることを示唆している[11)14)]．とくに，直腸は腸重積の好発部位である回盲部やS状結腸と異なり可動性に乏しいため，重積を形成するためにはより蠕動亢進の影響を受けやすい1型の腫瘍が多くなるものと考えられる．

大腸癌を先進部とした腸重積のうち，術前から確定診断に至った症例は54～63%に過ぎないと報告されている[7)10)17)]．自験例でも直腸癌の診断は得られたものの，大腸内視鏡検査では挿入してすぐに腫瘍があり全景が検索しにくかったことや，注腸造影X線検査でも隆起型腫瘍の局在までしか診断できず，腸重積まで診断が及ばなかった．また，CTでも腸重積の診断は困難であった．この結果，術前の検討では予定術式を腹会陰式直腸切断術としていた．しかし，retorospectiveに見てみると，注腸ではいわゆるカニ爪様所見を呈し，腸重積を示唆していたにもかかわらず，見落としていた．この要因としては，今回の症例ではイレウス症状を伴っておらず，診断時念頭に腸重積がまったくなかったことが挙げられる．これは，大腸癌腸重積のpit fallといえるかもしれない．竹並ら[17)]の報告では73例の大腸癌重積のうち，イレウス症状を呈したのは22例（30.1%）に過ぎず，緊急手術は27.4%にとどまり，ほとんどは待機手術であったと報告している．また，大下ら[7)]の3例，坂田ら[13)]の4例報告でもいずれもイレウス症状は認めていない．**Table 1**に示した直腸癌重積の5例中，イレウス症状を呈したのは1例のみであった．本症例も肛門側からの画像診断では完全閉塞の所見を呈していたにもかかわらず，イレウス症状がなかったため緊急手術は行わなかった．この理由として，**Fig. 6**に示したように，重積を起こした癌の部分は硬く伸展性がないため，とくに本症例のような全周性の腫瘍では，通過障害が起こらない程度の内腔が保たれているのではないかと推測される．

治療に関しては，坂田ら[13)]は結腸癌腸重積では

Table 1　Reported cases of invagination by rectal cancer

No.	Author	Year	Age	Sex	Location	Size（cm）	Type	Depth	Operation
1	Ninomiya[9]	1993	67	F	Rs	5.5×4.5×3.5	1	mp	HAR
2	Sakata[10]	1994	63	M	Rs ?	?	?	?	LAR
3	Sunami[11]	2003	80	F	Rb	15.0×7.5	2	a2	LAR
4	Ciechanski[12]	2003	61	F	Middle part of rectum	6.0×5.0	1	a2	LAR
5	Our case		86	M	RaRb	8.0×7.4	1	a2	LAR

HAR：high anterior resection　LAR：low anterior resection

Fig. 6　Schema of the invagination by colorectal cancer. Ileus symptoms usually don't appear, different from invagination by other cause, as the passage was maintained by tumor itself.

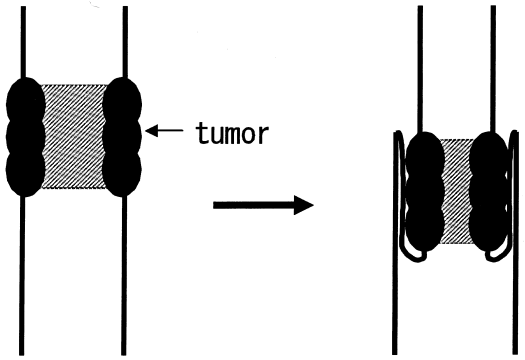

術中の癌の散布を考え整復せずに切除術を行うことを勧めているが，直腸癌腸重積では整復せず切除すると，腹会陰式直腸切断術を余儀なくされることが多いため，症例によっては整復後に切除することも考慮すべきと報告している．ただし，結腸重積の整復と異なり，直腸癌では肛門側からのHutchinson法による整復は困難な場合が多い．自験例では腫瘍周囲の剥離を進め，腫瘍の肛門側に到達してから，肛門側の圧迫と口側の牽引を併用して重積を解除でき，その結果，肛門機能を温存した超低位前方切除術を行うことができた．なお，**Table 1**に示した直腸癌重積の4症例のうち，重積の解除について二宮ら[9]のみ記載してあったが，その方法については言及されていなかった．本症例に近いRb症例である須浪ら[11]の場合は，開腹時には自然に解除されていたと記載されている．直腸癌の重積解除について一定の見解を示すのは難しいが，本症例のように可及的に肛門側に至り，肛門側からの圧迫と口側の牽引を行いながら，慎重に解除するのが良いと考える．腸管壁の損傷による腫瘍散布の危険性を考えれば，はじめから無理に牽引を行い解除を試みるのは推奨できないと考える．

下部直腸癌で内腔全体を占める腫瘍の場合，直腸癌による腸重積を考慮に入れ，慎重な術前の検討と術式の選択をする必要があることを痛感させられた症例であった．

なお，本論文の要旨は第43回九州外科学会（2006年5月，福岡）において発表した．

文　献

1）松長長生，中田昭愷，松崎孝世ほか：本邦の40外科施設における腸重積症の現状．外科　**33**：951―956, 1971
2）Weilbaecher D, Bolin JA, Hearn D et al：Intussusception in adults. Am J Surg **121**：531―535, 1971
3）Brayton D, Norris WJ：Intussusception in adults. Am J Surg **88**：32―43, 1954
4）Sander GB, Hagan WH, Kinnaird DW：Adult intussusception and carcinoma of the colon. Ann Surg **147**：796―804, 1958
5）堀　公行：成人腸重積症―6治験例と本邦10年間の報告症例の集計をもととして―．外科　**38**：692―698, 1976
6）岩上　栄, 品川　誠, 菊池　誠ほか：2度にわたり腸重積症をきたした異時性大腸癌の1例．北陸外科誌　**56**：55―58, 2001
7）大下裕夫，田中千凱，伊藤隆夫ほか：大腸癌による腸重積症の3例．日臨外会誌　**49**：1435―1439, 1998
8）山下好人，大平雅一，川添義行ほか：結腸癌に起因する腸重積症の2例．日消外会誌　**25**：2041―

2045, 1992
9) 二宮英樹，安藤幸史，古田凱亮ほか：腸重積症をきたした上部直腸癌の 1 例．静岡赤十字病研報 **13**：113―116, 1993
10) 坂田好史，岡村光雄，栗本博史ほか：成人腸重積症 4 例の検討．日臨外医会誌 **55**：3102―3106, 1994
11) 須浪 毅，金村洙行，大平雅一ほか：直腸癌による成人腸重積症の 1 例．日臨外会誌 **65**：459―463, 2004
12) Ciechanski A, Wallner G, Andrzejewski A et al：Rectal invagination due to rectal carcinoma : case report. Ann Univ Mariae Curie Sklodowska **58**：276―280, 2003
13) 坂田好史，佐々木政一，森 一成ほか：S 状結腸癌を先進部とする成人腸重積症の 1 例．日臨外会誌 **64**：1179―1183, 2003
14) 石榑 清，山内昌司，浅野浩史：腸重積をきたし肛門外に脱出した S 状結腸癌の 2 例．日臨外会誌 **59**：753―758, 1998
15) 田中屋宏爾，小長英二，竹内仁司ほか：横行結腸癌による成人腸重積の 1 例．日外科系連会誌 **25**：684―686, 2000
16) 林 秀彦，長濱 徴，沖 真ほか：腸重積症で発症した若年大腸癌の 1 例．日消外会誌 **22**：2320―2323, 1989
17) 竹並和之，吉井克己，松村直樹：横行結腸癌による成人腸重積症の 1 例．日消外会誌 **36**：229―233, 2003

A Case of Advanced Rectal Cancer, Conducted Anal Function-preserving Surgery after releasing of Invagination

Naoya Yoshida, Nobutaka Sato, Kenichiro Yamamoto, Takeharu Maeda, Sinichiro Tanaka, Masaharu Odo, Takashi Kurizaki, Shigeru Katahuchi, Yoshio Haga and Satoshi Ikei
Department of Surgery, National Hospital Organization Kumamoto Medical Center

We present a case of an 86-year-old man diagnosed with invagination by advanced rectal cancer. He was admitted elsewhere due to sudden melena and diagnosed with local advanced lower rectal cancer. We conducted Mile's operation. Legional invagination was found intraoperatively, so we conducted anal function-preserving surgery. Invagination by rectal cancer is infrequent, being reported, to our knowledge, in only 5 cases. We discuss our case in light of a review of the literature.

Key words：invagination, rectal cancer, anal function-preserving surgery

〔Jpn J Gastroenterol Surg 41：695―699, 2008〕

Reprint requests：Naoya Yoshida Department of Surgery, National Hospital Organization Kumamoto Medical Center
1-5 Ninomaru, Kumamoto, 860-0008 JAPAN

Accepted：January 30, 2008

©2008 The Japanese Society of Gastroenterological Surgery Journal Web Site：http://www.jsgs.or.jp/journal/