日消外会誌　41（6）：700～704，2008年

症例報告

傍下行結腸窩に発生した腹膜窩ヘルニアの１例

独立行政法人国立病院機構嬉野医療センター外科
野中　隆　柴田　良仁　黨　和夫
本庄　誠司　岡　忠之

症例は78歳の男性で，突然の腹痛が出現し近医を受診した．CTにて絞扼性イレウスが疑われ，当院へ救急搬送となる．腹部造影CTにて下行結腸背側から外側に一塊となった小腸ループ像を認め，造影効果も乏しく腸管の虚血が疑われた．内ヘルニアによる絞扼性イレウスと診断し，緊急手術を施行した．手術所見では，下行結腸の中央部で壁側腹膜に不完全な癒合から生じる腹膜窩を認め，腹膜窩ヘルニアと診断した．小腸が50cmにわたり嵌頓し，ヘルニア門を開放し整復するも，壊死を呈しており小腸切除を行った．ヘルニア門は単純縫合閉鎖して手術を終了した．術後経過は良好で，合併症なく第14病日に軽快退院した．下行結腸外側（傍下行結腸窩）の腹膜窩ヘルニアは非常にまれであり，文献的考察を加え報告した．

はじめに

内ヘルニアは小腸閉塞のまれな原因の一つであり，その頻度は0.2～0.9％と報告されている[1]．内ヘルニアは大きく腹膜陥凹に臓器が陥入する腹膜窩ヘルニアと，腹膜に欠損孔を有する異常裂孔ヘルニアに分けられる[2]．内ヘルニアのうち腹膜窩ヘルニアの頻度として傍十二指腸ヘルニアが最も多いとされており[2]，傍下行結腸の腹膜窩に発生した内ヘルニアの本邦報告例は4例のみで極めてまれである[3)～6)]．今回，下行結腸外側（傍下行結腸窩）に発生した腹膜窩ヘルニアの１例を経験したので，若干の文献的考察を加えて報告する．

症　例

症例：78歳，男性

主訴：腹痛

既往歴：高血圧，糖尿病（60歳），開腹歴なし．

現病歴：2006年6月下旬，午前7時頃に突然の腹痛が出現，近医を受診した．腹部単純CTにて絞扼性イレウスが疑われ，同日当院へ救急搬送となった．

入院時現症：意識は清明．血圧191/88mmHg，体温36.8℃，脈拍83回/分，SpO_2 97％．腹壁は板状硬で，左下腹部を最強点とする圧痛を認め，限局性の筋性防御とBlumberg徴候を認めた．腸雑音は消失していた．

腹部単純X線検査：骨盤内に一部小腸ガスを認めた．下行結腸の内側への偏位を認めた（**Fig. 1**）．

腹部造影CT所見：下行結腸背側から外側に一塊となった小腸ループ像を認め，造影効果も乏しく腸管の虚血が疑われた．ダグラス窩と肝表面に腹水を認めるものの，遊離ガス像は指摘できなかった（**Fig. 2**）．

入院時血液検査所見：白血球の上昇とCPKの軽度上昇を認めた．その他，凝固系なども含め大きな異常は指摘できなかった．血液ガスにて代謝性アシドーシスを認めた（**Table 1**）．

以上より，下行結腸外側に発生した内ヘルニアによる絞扼性イレウスの診断にて，緊急手術を施行した．

手術所見：臍上下に正中切開をおき開腹した．140mlの血性腹水を吸引した後，下行結腸外側の腹膜窩に嵌頓した小腸を認め，小腸腸間膜は正中にて膨隆していた（**Fig. 3a**）．ヘルニア門は約2cm（**Fig. 3b**）であった．その全貌を**Fig. 3c**に示す．

＜2008年1月30日受理＞別刷請求先：野中　隆
〒843-0301　嬉野市嬉野町大字下宿丙2436　独立行政法人国立病院機構嬉野医療センター外科

Fig. 1　Abdominal X-P showed the descending colon displaced inward（arrows）.

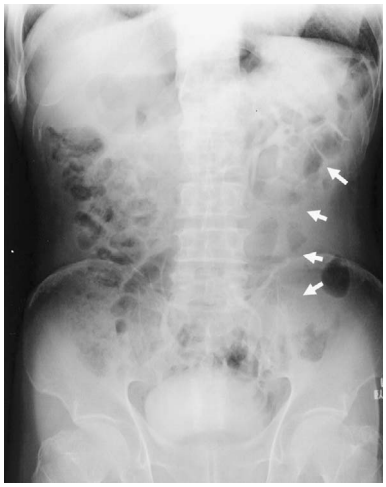

Fig. 2　Abdominal computed tomography showed the displaced descending colon（→）and strangulated intestine（⇢）.

ヘルニア門を開放すると約 50cm の壊死に陥った小腸を認めた．腸間膜処理の後，壊死腸管を切除し腸管吻合を行った．ヘルニア門は縫合閉鎖し手術を終了した（**Fig. 3d**）.

術後経過：術後の合併症はなく，第 14 病日に軽快退院した．現在術後 1 年が経過したが再発所見は認められない．

考　　察

腹部のヘルニアは，臍ヘルニアや腹壁瘢痕ヘルニアなどの腹壁ヘルニアと，体腔内の間隙に腸管が入り込む内ヘルニアに大別される[2]．Steinke[7]は体腔内の異常に大きなくぼみ，窩，陥凹，裂孔の中に腸管が入る状態を内ヘルニアと定義し，これが一般的に用いられている．

Table 1　Laboratory data on admission

WBC	14,920 /μl	LDH	209 IU/*l*	PT	15.6 sec
RBC	3.97×10^6 /μl	ALP	244 IU/*l*	PT (INR)	1.35 %
Hb	12.2 g/dl	AMY	75 IU/*l*		
Ht	36.3 %	CPK	370 IU/*l*	APTT	25.4 sec
Plt	17.2×10^4 /μl	BUN	20.6 mg/dl		
TP	7.5 g/dl	Cr	0.85 mg/dl	BGA	(room air)
ALB	4.1 g/dl	Na	140 mEq/*l*	PH	7.332
T-Bil	1.2 mg/dl	K	3.1 mEq/*l*	PaO2	92.0 mmHg
AST	29 IU/*l*	Cl	103 mEq/*l*	PaCO2	31.5 mmHg
ALT	15 IU/*l*			HCO3	16.3 mmol/*l*
				BE	− 8.4 mmol/*l*

内ヘルニアのうち異常裂孔への陥入を「異常裂孔ヘルニア」，窩や嚢状部への陥入を「腹膜窩ヘルニア」と分類される[8]．腹膜窩ヘルニアの発生部位としては，川崎ら[6]の報告によれば傍十二指腸窩が 87 例（57.6%）と最も多く，盲腸窩 23 例（15.2%），子宮間膜 13 例（8.6%），S 状結腸間膜窩 11 例（7.3%），網嚢孔 10 例（6.6%），横行結腸間膜窩 6 例（3.9%），傍上行結腸窩 1 例（0.7%）であった．

腹膜窩ヘルニアの成因としては定説はまだないが[9]，先天性と後天性の二つに分けられる．先天性の成因として，胎生期の形成過程において腹腔内に異常陥没が形成され，腸管が陥入する説がある[10]．また，後天性の成因として，腸管の異常な発達や回転により発生する説や，小腸が腹膜窩に入り込み徐々に腹膜が伸展され，嵌頓を来す説がある[11)12]．

本症例は **Fig. 3c** に示したように，下行結腸外側の腹膜窩に陥入した腹膜窩ヘルニアであった．医学中央雑誌にて 1983 年から 2007 年 6 月まで傍下行結腸窩に嵌入して生じた内ヘルニア症例の報告を検索したところ「傍下行結腸窩」，「ヘルニア」のキーワードにて 3 例，「内ヘルニア」，「腸閉塞」をキーワードとして，1 例の計 4 例を[3)~6)]検索しえた（**Table 2**）．ほとんどの症例で腹痛を主訴としており急性腹症として入院していた．内ヘルニアの診断が可能であったものは 2 例[3)4)]で，その他はイレ

Fig. 3　a：Small intestine had protruted through a defect of the paracolic gutter on the left side of the descending colon.　b：The hilus of the hernia（arrows）located paracolic gutter of the descending colon.　c：Schema of the operative findings.　d：The repaired hilus after simple closure.

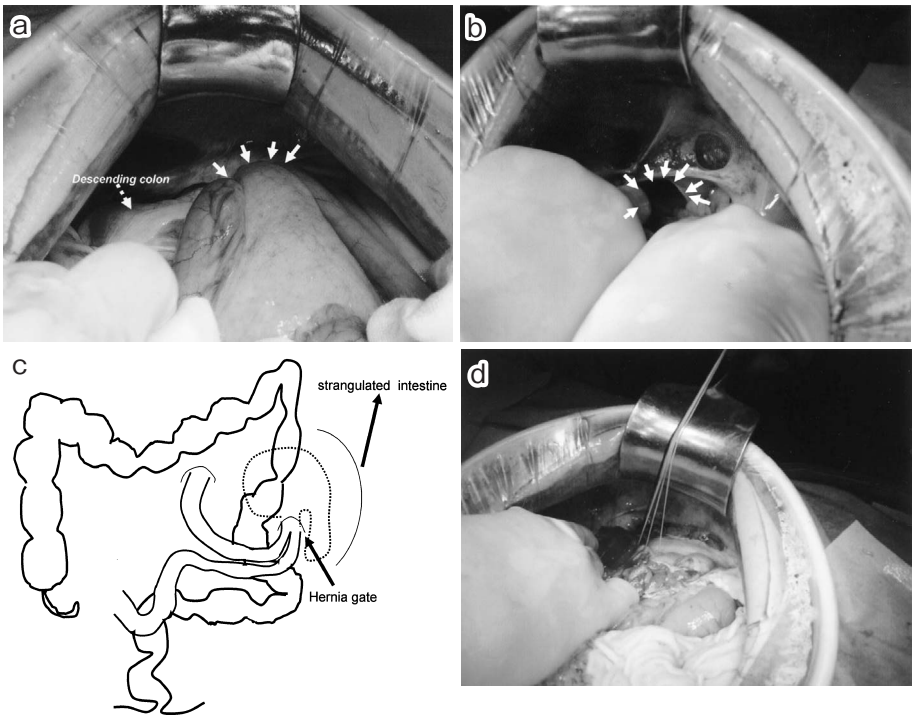

Table 2　The cases of incarserated internal hernia in paracolic gutter of the descending colon reported in Japan

No.	Author	Year	Age	Sex	Chief complaint	Diagnosis	Surgical treatment intestine/hilus of the hernia
1	Takamori[3]	1995	38	M	abdominal pain	internal hernia	Reduction/modified
2	Kuchiki[4]	1996	63	M	vomitting	small bowel obstruction by internal hernia	partial resection/ not reported
3	Yamada[5]	1997	75	F	abdominal pain, vomitting	small bowel obstruction	reduction/ modified
4	Kawasaki[6]	2003	72	F	abdominal pain, vomitting	small bowel obstruction	reduction only/ not modified
5	Our case		78	M	abdominal pain	small bowel obstruction by internal hernia	partial resection/ modified

ウスの診断の元手術となっていた．また，傍下行結腸ヘルニアを術前診断できた症例は0例であり，本疾患の頻度から術前診断の困難さを示している．本症例でも下行結腸外側に発生した内ヘルニアと診断をつけるまでで，傍下行結腸ヘルニアの術前診断にはいたらなかった．ヘルニア門修復の内容としては直接縫合閉鎖が最も多く[3)5)]，腸切除を必要とする症例は1例のみであり[4)]，早期診断の重要性が考えられた．

内ヘルニアの診断は，超音波検査やCTによっ

てなされる．超音波像では内ヘルニアの診断に有用な所見はなく，絞扼腸管壁の性状や運動性など腸閉塞状態の把握のみにとどまっている[13]．CT所見として腹部腸管全体の状態，腹水の貯留，腸管壁の肥厚像や腸間膜の浮腫像などがあり，手術決定のための術前補助診断に有用である[6]．さらに，近年ではMD-CTが広く臨床に応用されるようになり，絞扼腸管およびその所属腸間膜の状態や周囲構造との関係，腸管走行について，その立体的把握がより容易となりつつある[2]．これにより，術前に内ヘルニアと診断される症例が増えつつあり，さらに診断のみならず手術に先立って腸管虚血の程度や周囲構造との解剖学的位置関係などについて有用な情報が得られる症例も増えてきた[2]．本症例におけるCT像では，下行結腸背側から外側に一塊となった小腸ループ像を認め，造影効果も乏しく，術前診断として下行結腸外側に発生した内ヘルニアによる絞扼性イレウスと診断可能であった．

治療は，一般的にイレウスの診断で手術が行われることが多い．壊死腸管を認めない場合は嵌入腸管の還納とヘルニア門の閉鎖で終了するが，壊死腸管を認める場合には腸切除も必要となる[6]．本症例では腸管壊死を伴っていたため，壊死腸管の切除と腹膜窩のヘルニア門の縫合閉鎖を行った．術前より腸管壊死が示唆されていたため，迅速な壊死腸管血流の遮断を要すると考え[14]，腹腔鏡手術は選択せず通常開腹で行った．腸管壊死を伴わないものであるならば，腹腔鏡手術は診断と治療の両面において低侵襲性という点から有用であると考えられる．

なお，本論文の要旨は第43回日本腹部救急医学会総会（2007年3月，東京）で発表した．

文　献

1) Mayers MA：Internal abdominal hernias. Dynamic radiology of the abdomen. Fifth edition. Springer, New York, 2000, p711—748
2) 沖野由理子，足立亜紀子，森　宣：腹部のヘルニア．臨放　**48**：718—728, 2003
3) 高森　繁，後藤秀樹，竹田　泰ほか：下行結腸固定異常に伴う傍下行結腸窩ヘルニアの1治験例．日臨外医会誌　**56**：1186—1189, 1995
4) 朽木　恵，高梨俊保：内ヘルニアのCT診断．臨放　**41**：909—913, 1996
5) 山田達治，近藤　哲，小川弘俊ほか：特徴的なCT所見を呈した傍下行結腸窩ヘルニアの1例．日臨外医会誌　**58**：2399—2402, 1997
6) 川崎浩之，佐々木一晃，高坂　一ほか：傍下行結腸窩に発生した内ヘルニア嵌頓の1例．日消外会誌　**36**：1621—1625, 2003
7) Steinke CR：Internal hernia. Arch Surg **25**：909—925, 1932
8) 水野隆史，長谷川洋，小木曽清二ほか：後腹膜窩ヘルニアの1例．日臨外会誌　**64**：2322—2326, 2003
9) 田中　拡，寺澤孝幸，水野　豊ほか：盲腸窩ヘルニアの1例．日腹部救急医会誌　**26**：881—884, 2006
10) Rosen L, Woldenberg D, Friedmann IH：Small bowel obstruction secondary to pericecal hernia. Dis Colon Rectum **24**：45—46, 1981
11) 山本明宏，丸山忠憲，江口孝之：下盲腸窩ヘルニアの1例．外科診療　**35**：421—424, 1993
12) Andrews E：Duodenal hernia-a minister. Surg Gynecol Obstet **37**：740—750, 1923
13) 小縣正明，石川稔晃：内ヘルニア嵌頓の5症例—超音波所見を中心に—．日臨外医会誌　**55**：746—750, 1994
14) 小林照忠，森田　近，溝井賢幸ほか：イレウスに対する開腹手術—適応と方法．外科治療　**94**：912—918, 2006

A Case of Retroperitoneal Hernia in Paracolic Gutter of the Descending Colon

Takashi Nonaka, Yoshihito Shibata, Kazuo Tou,
Seiji Honjyou and Tadayuki Oka
Department of Surgery, National Hospital Organization Ureshino Medical Center

We report a very rare case of an incarcerated internal hernia in a paracolic gutter of the descending colon. A 78-year-old man seen elsewhere for sudden abdominal pain onset and he sent to our hospital for internal hernia diagnosis was found in abdominal contrast Comupted tomography to have a small-intestine loop in the paracolic gutter of the outside descending colon, and contrast effect was poor. Suspecting a strangulated intestinal obstruction caused by an internal hernia, we conducted emergency surgery, finding that part of the small intestine had protruted through a defect of the paracolic gutter on the left side of the descending colon for 50cm, becoming strangulated. We removed the strangulated intestine and closed the orfice.

Key words：internal hernia, strangulated intestinal obstruction, paracolic gutter hernia

〔Jpn J Gastroenterol Surg 41：700—704, 2008〕

Reprint requests：Takashi Nonaka　Department of Surgery, National Hospital Organization Ureshino Medical Center
2436 Shimosyuku, Ureshino-cho, Ureshino, 843-0301 JAPAN

Accepted：January 30, 2008

©2008 The Japanese Society of Gastroenterological Surgery　Journal Web Site：http://www.jsgs.or.jp/journal/