日消外会誌　41（6）：705～710，2008年

症例報告

成人仙骨前類表皮嚢胞の１例

甲南病院外科

塚本　好彦　　佐溝　政広　　高橋　徹也
前川　貴代　　宮下　　勝

症例は31歳の女性で，不正性器出血で来院．直腸指診にて，肛門縁から約3cmの直腸右後方に表面平滑，弾性軟，可動性不良の腫瘤を触知した．注腸造影，大腸内視鏡検査にて下部直腸に右背側よりの圧排所見があり，CT，MRIで仙骨前面に63×47×80mm大の嚢胞性腫瘤を認めた．仙骨前嚢胞性腫瘍と診断し，経仙骨的に腫瘍を摘出した．摘出標本は表面平滑の単胞性嚢胞であり，腫瘍性部分を認めず，内容は白色粘調液であった．病理組織学的標本では嚢胞壁内面は重層扁平上皮からなり，皮膚付属器は認めず，仙骨前類表皮嚢胞（presacral epidermoid cyst）と診断した．仙骨前類上皮嚢胞の本邦報告は，自験例を含め過去に57例のみであった．感染や扁平上皮癌を合併することがあり，腫瘍の完全摘出が必要である．腫瘍の位置，進展方向，大きさを考慮し適切なapproach方法を選択すべきであると考える．

はじめに

仙骨前面と直腸後面および腹膜翻転部に囲まれた，いわゆるpresacral spaceは，胎生期にcaudal endが存在し，多数の胎児性組織が集合しており，種々の腫瘤が出現する可能性の高い部位である．前仙骨部腫瘤は小児において時に認められるが，成人においては少ない．今回，我々は成人前仙骨部類上皮嚢胞の１例を経験したので，本邦報告57例[1)～52)]を集計し，検討を加え報告する．

症　　例

患者：31歳，女性

主訴：不正性器出血

既往歴，家族歴：特記事項なし．

現病歴：2007年２月，不正性器出血を認めたため近医婦人科を受診．経膣エコー検査にて骨盤内腫瘍を認めたため精査目的で当科に紹介となった．

入院時現症：直腸指診にて肛門縁から約3cmの直腸右後壁に表面平滑，可動性のない，弾性軟の腫瘍を触知した．

入院時血液検査所見：貧血や肝機能障害なし．CEA：0.6ng/ml，CA19-9：12.0U/mlで腫瘍マーカーは正常であった．

腹部造影CT：小骨盤内，直腸右側に63×47×80mm大の嚢胞性病変があり，造影にて辺縁に被膜様濃染を認めた．明らかな実質構造は認めず．腫瘤は肛門挙筋に接して存在し，直腸を左方に圧排していた（**Fig. 1**）．

腹部MRI：直腸を左側に圧排する75×59mmの嚢胞性腫瘤を認めた．T1強調でやや高信号（**Fig. 2a, c**），T2強調で明瞭な高信号を有し粘液様腫瘤が疑われた（**Fig. 2b**）．

大腸内視鏡，注腸造影検査所見：直腸下部に右後方からの圧排所見があるが，潰瘍病変なし．

以上より，presacral cystic tumorの診断で経仙骨的腫瘍摘出術を施行した．

手術所見：全身麻酔下でJack-knife positionをとり，体外エコーにて腫瘍と仙骨の位置を同定し，尾骨より2cm肛門側から仙骨の１横指外側に10cmの斜切開を置いた．大殿筋を5cm切離後，肛門より左示指を挿入して腫瘍の位置を確認しながら，肛門挙筋，Waldeyer筋膜の順に切開し腫瘍を露出させた．腫瘍は嚢胞性腫瘍で境界明瞭であり，

＜2007年11月28日受理＞別刷請求先：塚本　好彦
〒658-0064　神戸市東灘区鴨子ヶ原1―5―16　甲南病院外科

Fig. 1　Abdominal CT shows discrete well-defined homogeneously hypodense presacral cystic mass with a thin wall that displaced the rectum left-anretolaterally.

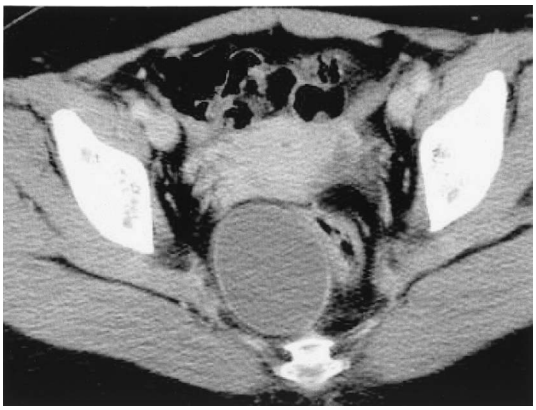

内溶液を先に吸引した後，剥離操作を行った．嚢胞壁は厚さ1mm程度で薄く直腸との癒着を認めたが，完全摘出可能であった．内容液の培養と細胞診は陰性であった．

切除標本：腫瘍は嚢胞性腫瘍で内容物は白色粘調液であり，脂肪，毛髪，歯牙などは認めなかった（**Fig. 3**）．

病理組織学的検査所見：HE染色10倍では嚢胞壁は重層扁平上皮で被われており，皮膚付属器を認めず，epidermoid cystと診断した（**Fig. 4**）．

術後経過は良好で術後10日目元気で退院した．

考　　察

仙骨前部は解剖学的には前方は直腸後壁，後方は仙骨および尾骨前面，上方は腹膜翻転部，下方は肛門挙筋，および尾骨筋，側方は直腸支持組織により囲まれる間隙であり，この部位は胎児期の発育過程において主に消化管系を形成していく内胚葉，泌尿器・生殖器・脊椎を形成してゆく中胚葉，脊髄などを形成してゆく外胚葉と三胚葉のすべてが関与しているため，さまざまな先天性腫瘍が発生しやすい．Jackmanら[53]は前仙骨部の腫瘍を先天性，炎症性，神経原性，骨原性，その他の5つに分類しており，そのうちもっとも頻度が高いのが先天性で39%であったと報告している．先天性腫瘍のうちHawkinsら[54]は胎生期のdevelopmental errorによって生じる仙骨部嚢胞性腫瘍をdevelopmental cystと定義し，組織学的に，① dermoid cyst，② epidermoid cyst，③ mucus-secreting cyst（tailgut cyst），に分類している．そのうち，dermoid cystとepidermoid cystが87.5%と大半を占めている．Development cystの鑑別は，

Fig. 2　Abdominal MRI shows the cystic mass lacated between the retrorectal and presacral space. T1-weighted image Tumor was slight high signal intensity（a, c）．T2-weighted image Tumor was high signal intensity（b）．

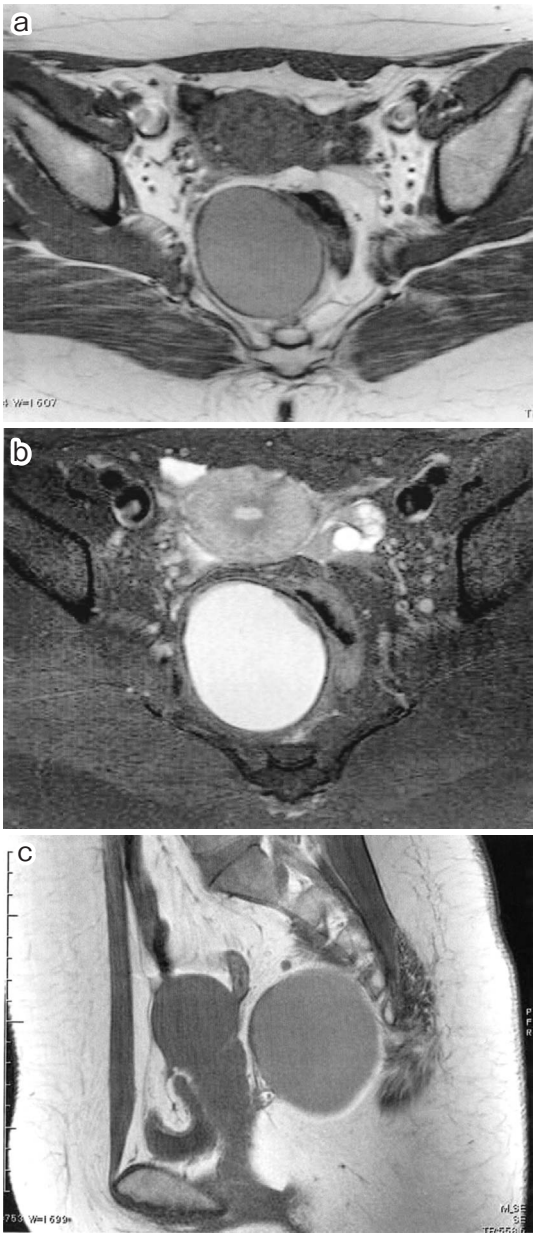

Fig. 3　The surgical specimen shows a cystic mass with a thin wall cantaining mucous white material and no tumorous lesion was seen in the wall.

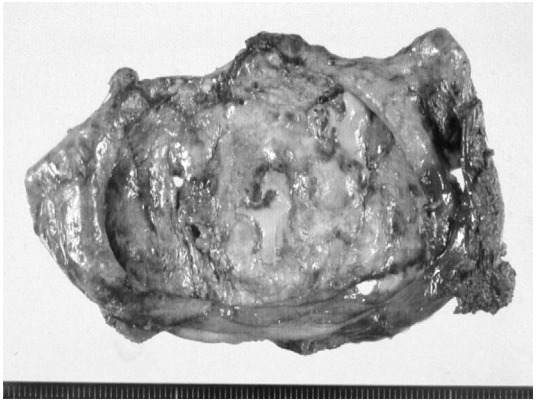

Fig. 4　Microscopically, the cyst was composed of fibrous tissue and stratified squamous epithelium without appendages.（HE ×10）

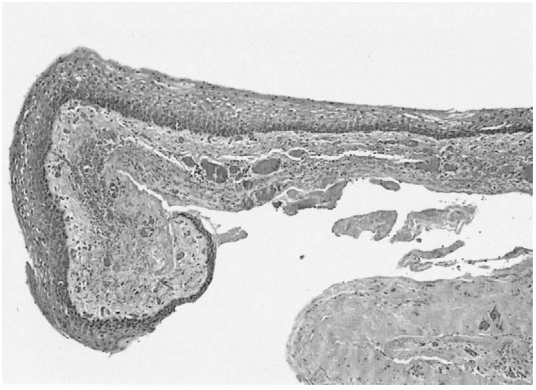

dermoid cyst は単房性または多房性で内部に脂肪・毛髪を含み粥状を呈することが多い．一方，epidermoid cyst は薄い壁を有する単房性腫瘍で内部は粥状である．Tailgut cyst は薄壁・多房性で内部はムチンや粥状である．前仙骨部に発生した epidermoid cyst の本邦報告例は医学中央雑誌と研究会抄録で 1983 年から 2007 年まで「前仙骨部腫瘤」「類表皮嚢腫」を索引用語として検索したかぎり，自験例を含めて 57 例の報告があり[1)~52)]，集計のうえ検討を加えた(**Table 1**)．男女比は，男性 12 例女性 45 例と女性に多く，年齢は 6 歳～80 歳（平均年齢 42.1 歳），腫瘍径は 20mm～300mm で平均 7.8cm であった．症状は無症状 15 例，肛門部腫瘤触知 8 例，仙骨臀部痛 6 例，下腹部痛 5 例，不正性器出血 5 例，発熱 4 例，下血 4 例，便秘 4 例，尿閉 3 例の順に多かった．合併症は感染[14)]や瘻孔形成[1)] 2 例，化膿性髄膜炎[2)] 1 例，排尿障害や知覚障害など腫瘤の圧迫による神経症状を呈したもの[8)] 1 例，泌尿器系合併症[3)46)]2 例であった．腫瘍の増大とともに症状が出現するとの報告もある[52)]が，腫瘍の大きさと症状の関係は今回の検討では関連性がなく，むしろ発生位置により主訴が異なっていた．悪性との関連であるが，前仙骨部類皮嚢胞から発生した扁平上皮癌の報告は 3 例あり[26)29)48)]，永野ら[29)]は嚢胞内容液中の腫瘍マーカーを測定したところ CEA 3,580ng/ml，SCC 3,000 ng/ml と高値を示し悪性の診断に有用であったと報告している．しかしながら，術前の嚢胞穿刺による細胞診は腫瘍の播種，感染，瘻孔形成などの可能性があるため，完全切除可能であれば避けたほうが良く，悪性が疑われる場合は術中迅速組織診を行うべきであると考える．治療については悪性化の可能性[20)26)48)]，感染[1)22)]や神経症状などの合併症[8)]が生じる可能性があるため外科的に完全摘出が必要である．過去の報告では，手術術式は 57 例中経仙骨的摘出 34 例，経腹的摘出 17 例，腹会陰式切除 2 例，縫縮 1 例，経肛門的摘出 1 例，不明 2 例であった．Localio ら[55)]は良性で 8cm 以下の場合は transsacral approach で，腫瘍径が大きい場合や，悪性および感染が合併する可能性のある場合は abdominosacral approach を勧めているが，本邦報告例では比較的大きなものでも経仙骨的に摘出されている．腫瘍は大部分が良性であり低侵襲的に摘出すべきである．経腹的摘出か経仙骨的摘出かであるが，経仙骨的切除は神経原性の腫瘍との鑑別が必要な場合に直視下に脊柱管との関係を確認できること，開腹手術に比べて術後腸管癒着がないこと，開腹手術では悪性合併の場合に壁損傷による内容物の腹腔内散布で腹膜播種の恐れがあることなどから，嚢胞の大きさが 100mm 以下で骨盤方向への進展が軽度であれば，低侵襲的な経仙骨的切除が有用であると思われる．一方，臀部方向への進展が軽度で主に骨盤上方への進展が高度であるものは経腹的切除が良いと考える．最近では腹腔鏡補助下腫瘍摘出が骨盤底の腫瘍剥

Table 1　Reported cases of Presacral epidermoid cyst in JAPAN

NO	Author	Year	Age/Sex	Chief complaint	Tumor size（mm）	Complication	Past history	Treatment
1	Yamamoto[1]	1934	45/F	Fever	90×70	Fistula	Non	Unknown
2	Nakamura[2]	1979	6/F	Fever	45×60×40	Meningitis	Hirschsprung	Transsacral
3	Kato[3]	1981	14/F	Abdominal pain	75×53	Uro-malformation	Non	Abdominal
4	Shimanuki[4]	1984	30/F	Non	94×86×104	Non	Non	Abdominal
5	Izumi[5]	1986	46/M	Urinary retention	100	Non	Non	Abdominal
6	Kumeda[6]	1986	32/F	Non	55×47×45	Non	Non	Transsacral
7	Izumi[7]	1987	49/M	Abdominal pain	20	Non	Non	Transsacral
8	Nakano[8]	1987	41/F	Sacral pain	Unknown	scimitar, sacrum	Meningitis	String suture
9	Shibata[9]	1987	37/F	Tarry stool	30	Non	Hemorrhoid	Transsacral
10	Katayama[10]	1988	44/F	Non	70	Xantomatosis	Non	Transsacral
11	Usui[11]	1988	51/F	Constipation	120	Non	Non	Abdominal
12	Ohshima[12]	1992	32/F	Non	40×25×25	Non	Non	Transsacral
13	Furuta[13]	1993	40/F	Non	72×88	Non	Non	Abdominal
14	Shinmyo[14]	1993	21/F	Fever, Sacral pain	70×70×60	Infection	Megacolon	Transsacral
15	Hirai[15]	1993	46/F	Non	50	Non	Non	Transsacral
16	Odaka[16]	1994	64/F	Tarry stool	40×40×30	Non	Non	Transsacral
17	Kikuchi	1994	40/F	Tarry stool	45×35×30	Rectal prolapse	Non	
18	Kondo[17]	1994	53/F	Non	80×65×53×30	Non	Non	Transsacral
19	Tokunaga[18]	1994	63/M	Non	120×70×70	Non	Non	Abdominal
20	Tanaka[19]	1995	54/F	Non	90×70×100	Non	Gastric cancer	Transsacral
21	Ryo[20]	1995	66/M	Sacral tumor	130×125	Non	Subclavian steel	Transsacral
22	Shimomura[21]	1996	54/F	Non	90×60×50	Non	Non	Transsacral
23	Muramatsu[22]	1996	54/M	Anal pain	35×25	Non	Anal fistula	Transanal
24	Tanemura[23]	1996	26/M	Abdominal tumor	80	Non	Non	Abdominal
25	Ebata[24]	1997	43/F	Genital bleeding	60	Non	Non	Abdominal
26	Ikeda[25]	1997	46/F	Tarry stool	40×40×30	Non	Hemorrhoid	Transsacral
27	Koizumi[26]	1997	61/F	Gluteal tumor	45×90	Non	Non	Transsacral
28	Ueda[27]	1998	67/F	Non	100×120	Non	Non	Abdominal
29	Konishi[28]	1998	42/M	Non	40	Non	Non	Transsacral
30	Nagano[29]	1998	65/F	Gluteal discomfort	70×70×35	Non	Non	Mile's
31	Fujita[30]	1998	50/F	Fever	120×100×80	Non	Myoma uteri	Transsacral
32	Hattori[31]	1999	39/F	Gluteal tumor	100×150×160	Non	Non	Transsacral
33	Kobayashi[32]	1999	75/F	Non	100	Non	Non	Abdominal
34	Nakaguchi[33]	1999	21/F	Abdominal pain	60×55×50	Non	Ovaritis	Transsacral
35	Kimura[34]	2000	38/M	Constipation	90	Non	Non	Transsacral
36	Nagano[35]	2001	51/F	Sacral pain	100	Non	Non	Transsacral
37	Nagano[35]	2001	34/F	Genital bleeding	100	Non	Non	Transsacral
38	Kusumoto[36]	2002	80/F	Gluteal tumor	300×180×150	Non	Pneumonia	Transsacral
39	Kubota[37]	2002	43/F	Sacral pain	65×60	Non	Hemorrhoid	Transsacral
40	Kiriyama[38]	2002	58/F	Non	50	Non	Non	Transsacral
41	Okuda[39]	2003	36/F	Constipation	70×60×55	Non	Non	Transsacral
42	Morimoto[40]	2003	36/F	Abdominal discomfort	77×68×68	Non	Non	Abdominal
43	Nakagawa[41]	2003	66/F	Urinary retention	130×100	Non	Hypertension	Abdominal
44	Kosugi[42]	2005	53/F	Non	40×25×40	Non	Non	Transsacral
45	Tanemura[43]	2005	26/M	Abdominal distention	180×120×180	Non	Non	Abdominal
46	Nakamura[44]	2005	45/F	Urinary retention	100×110×90	Non	Non	Abdominal
47	Manabe[45]	2005	64/F	Gluteal tumor	111×103, 77×77	Non	Myoma uteri	Transsacral
48	Fujii[46]	2006	54/M	Abdominal pain	70	Ureter stone	Ureter stone	Abdominal
49	Komatsu[47]	2006	67/F	Gluteal tumor	120×60×47	Non	Non	Transsacral
50	Sugano[48]	2006	49/M	Gluteal tumor	50×30	Non	Non	Mile's
51	Oowada[49]	2006	34/F	Abdominal pain	80	Non	Non	Abdominal
52	Saitoh[50]	2007	50/M	Constipation	70×70	Non	Non	Transsacral
53	Saitoh[51]	2007	40/F	Genital bleeding	70	Non	Non	Transsacral
54	Shibata[52]	2007	49/F	Sacral pain	50	Non	Non	Transsacral
55	Shibata[52]	2007	25/F	Genital bleeding	90	Non	Non	Abdominal
56	Shibata[52]	2007	53/F	Oppressive feeling	30	Non	Non	Transsacral
57	Our case		31/F	Genital bleeding	75×59×48	Non	Non	Transsacral

離の際に有効であったとする報告[52]もあり，選択肢の一つと考えられる．また，術中迅速組織診にて扁平上皮癌合併の場合は腹会陰式直腸切断術の適応であり，仙骨や尾骨に癒着している場合は尾

骨，仙骨を合併切除すべきであると考える．再発に関しては経仙骨的摘出が行われたもので術中に壁損傷し内容物が排出されたり，内容吸引が行われた例でも術後再発例は報告されていない[19)27)30)36)]が，被膜を残存させると再発したり悪性化したりする報告[26)]や嚢胞内容液中の腫瘍マーカー高値例では悪性化も報告されており，被膜を損傷せずに完全摘出することが必要であると考える．

文　献

1) Yamamoto M：A case of sacral epidermoid cyst (in Japanese). J Jpn Surg Cos **38**：355, 1937
2) 中村三郎，片桐丈之，馬島瑩卿ほか：髄液腔と交通せる presacral epidermoid cyst. 脳神外科　**7**：389—395, 1979
3) 加藤佳典，福本仁志，笠川　脩ほか：左側の泌尿，生殖器奇形，および傍直腸表皮性嚢腫を合併した1例．産と婦　**48**：118—122, 1981
4) 島貫公義，笠原小五郎，青柳　豊ほか：成人前仙骨類表皮嚢胞の1例．日臨外医会誌　**45**：983—986, 1984
5) 泉　俊昌，阿部哲夫，喜田　晃ほか：前仙骨部に発生した epidermoid cyst の1例．日臨外医会誌 **47**：702, 1986
6) 久米田茂喜，宮本英雄，岩浅武彦ほか：成人前仙骨部類表皮嚢胞が示唆された1例．中部外科会総会号　**22**：79, 1986
7) 泉　武寛，岡　伸俊，原　信二ほか：興味ある経過をたどった後腹膜 epidermoid cyst の1例．日泌尿会誌　**78**：178, 1987
8) 中野晋吾，岩井宏次，田中真一郎ほか：Scimitar sacrum を伴った仙骨部 epidermoid cyst の1例．中部整災誌　**30**：1188, 1987
9) Shibata N, Noguchi S, Fujimoto N：Presacral tumor. 外科治療　**57**：235—238, 1987
10) 片山達男，白水和雄，諸富立寿ほか：黄色腫細胞の混在した前仙骨部類表皮嚢胞の1例．日本大腸肛門病会誌　**41**：180, 1988
11) 臼井由行：成人の前仙骨部腫瘍の2例—術式の選択について．日臨外医会誌　**49**：1469—1473, 1988
12) 大島　章，秋田幸彦，片山　信ほか：前仙骨部の epidermoid cyst の1例．八千代病紀　**12**：30—32, 1992
13) 古田一裕，大木伸一，斉藤幸夫ほか：成人前仙骨部類皮嚢胞の1例．日臨外医会誌　**54**：1410, 1993
14) 新明紘一郎，清水彰一，石川　徹ほか：成人仙骨前類上皮嚢の1例．日臨外医会誌　**54**：2188—2192, 1993
15) Hirai S, Maruyama T, Omotehara T et al：A case of presacral tumor in adults in Japanese. Surgery **55**：708—710, 1993
16) Odaka A, Fujioka M, Kobayashi M et al：Two cases of adult preacral tumor. 日本大腸肛門病会誌　**47**：86—91, 1994
17) Kondo E, Sarasgima H, Saito N et al：Two cases of paarectal cyst. 日本大腸肛門病会誌　**47**：854, 1994
18) Tokunaga Y, Mukaihara S, Tanaka M：Presacral epidermal cyst found in an adult male with a high CEA content：Report of an unusual case. Surg Today **24**：556—560, 1994
19) 田中賢一，中村　毅，中江史朗ほか：成人前仙骨部類上皮嚢胞の1例．日臨外医会誌　**31**：59—64, 1995
20) 梁　純明，田中　満，竹内　恵ほか：扁平上皮癌を合併した epidermoid cyst の1例．外科　**57**：605—608, 1995
21) 下村　誠，五嶋博道，勝峰康夫ほか：仙骨前部 epidermoid cyst の1例．日臨外医会誌　**57**：727—731, 1996
22) 村松奈緒美，田中良明，松島　誠ほか：術前に深部痔瘻と診断された深肛門後隙（Courtney's space）の epidermoid cyst の1例．日本大腸肛門病会誌　**49**：874, 1996
23) 種村宏之，薮田宗彦，村川公一ほか：成人男性にみられた仙骨前面腫瘤の1例．日臨外医会誌 **57**：442, 1996
24) 江畑智希，服部龍夫，小林陽一郎ほか：前仙骨部 epidermoid cyst の1例．日臨外医会誌　**58**：2454—2457, 1997
25) 池田直也，渡部高昌，仲川昌之ほか：Presacral epidermoid cyst の1例．日臨外医会誌　**58**：2709—2715, 1997
26) 小泉岐博，恩田昌彦，田中宣威ほか：悪性変化をきたした成前尾骨部類表皮嚢腫の一例．日臨外医会誌　**58**：452, 1997
27) Ueda K, Tsunoda A, Nakamura A：Presacral epidermoid cyst：Report of a case. Surg Today **28**：665—668, 1998
28) 小西一朗，上田順彦：成人の仙骨前部 epidermoid cyst の1例．日外科系連会誌　**23**：544, 1998
29) 永野靖彦，吉本　昇，中島　進ほか：成人仙骨前類表皮嚢胞に発生した扁平上皮癌の1例．日臨外会誌　**59**：2695—2699, 1998
30) 藤田知之，中尾量保，仲原正明ほか：成人仙骨部類表皮嚢胞の1例．日臨外会誌　**59**：1150—1153, 1998
31) 服部宏行，永井秀三，高瀬勝己ほか：臀部に発生した巨大類表皮嚢胞の1手術例．関東整災外会誌 **30**：540—545, 1999
32) 小林裕明，服部優宏，津田一郎ほか：骨盤内に発生した Epidermoid cyst の1例．日臨外会誌 **60**：3066, 1999
33) 中口和則，古川順康，陶　文暁ほか：前仙骨部 epidermoid cyst の1例．日臨外会誌　**60**：2502—2506, 1999
34) 木村章彦，竹本大樹，川原洋一郎ほか：成人男性に発見された仙骨前部類表皮嚢胞の1例．鳥取医学雑誌　**28**：15—19, 2000
35) 長野　博，梅村彰尚，古賀倫太郎ほか：成人仙骨前部類皮嚢腫の2切除例．日臨外会誌　**62**：2364, 2001
36) 楠本祥子，渡辺明彦，仲川昌之ほか：成人前仙骨巨大類表皮嚢胞の1例．日臨外会誌　**63**：1862—1839, 2002
37) 窪田晃治，小川玄洋，久米田茂喜ほか：成人仙骨前部類表皮嚢腫の1例．中部外科学会総会号 **40**：129, 2002

38）桐山真典，金井道夫，小川弘俊ほか：CA19-9 高値を示した直腸後壁類皮嚢胞の1例．愛知臨外会誌 **12**：3095, 2002
39）奥田　誠：仙骨前類皮嚢腫の1例．日本大腸肛門病会誌　**56**：767, 2003
40）森本大樹，河村史朗，羽原一登ほか：仙骨前 epidermoid cyst の1例．日臨外会誌　**64**：3221―3224, 2003
41）中川国利，鈴木幸正，桃野　哲：腹腔鏡下に切除した仙骨前類皮嚢腫の1例．日臨外医会誌　**64**：1052, 2003
42）小杉千弘，幸田圭史，小田健司ほか：超音波内視鏡が術式決定に有用であった成人仙骨前類表皮嚢胞の1例．日臨外会誌　**66**：224―228, 2005
43）種村宏之，渡辺正志，中崎晴弘ほか：成人男性に認められた仙骨前面 epidermoid cyst の1例．臨外　**60**：935―939, 2005
44）中村貴生，計屋紘信，福田大輔ほか：尿閉をきたした成人仙骨前 epidermoid cyst の1例．西日泌 **67**：464―465, 2005
45）真鍋　亘，矢沢康男，矢沢真樹：仙骨部に発生した類表皮嚢腫の1例．整外　**56**：1315―1317, 2005
46）藤井雅和，平田　健，古川昭一ほか：仙骨前部 epidermoid cyst の1例．日臨外会誌　**67**：483―487, 2006
47）小松昇平，河村史朗，角　泰雄ほか：臀部腫瘤を主訴とした成人前仙骨部 epidermoid cyst の1例．臨外　**61**：223―227, 2006
48）菅野明弘，内藤広郎，高橋道長ほか：前仙骨部 epidermoid cyst に発生した扁平上皮癌の1例．外科 **68**：338―342, 2006
49）太和田昌宏，国弘克行，太田博彰ほか：成人の仙骨前部に発生した epidermoid cyst の1例．日外科系連会誌　**31**：96―99, 2006
50）斉藤拓康，小出直彦，鈴木　彰ほか：成人前仙骨部 epidermoid cyst の1例．日臨外会誌　**68**：205―209, 2007
51）斉藤芙美，小池淳一，石川由紀雄ほか：成人の仙尾部腫瘍の2例．日臨外会誌　**68**：1022―1025, 2007
52）柴田佳久：前仙骨部 epidermoid cyst の3手術例．日大腸肛門病会誌　**60**：178―185, 2007
53）Jackman RJ, Clark PL, Smith ND et al：Retrorectal tumors. JAMA **145**：956―961, 1951
54）Hawkins WJ, Jakman RJ：Developmental cysts as a source of perianal absesses, sinuses and fistlas. Am J Surg **86**：678―683, 1953
55）Localio SA, Eng K, Ranson JHC：Abdominosacral approach for retrorectal tumors. Ann Surg **191**：555―560, 1980

A Case of Adult Presacral Epedermoid Cyst

Yoshihiko Tsukamoto, Masahiro Samizo, Tetsuya Takahashi,
Takayo Maekawa and Masaru Miyashita
Department of Surgery, Konan Hospital

A 31-year-old woman seen for a genital bleeding was found in palpation and digital examination to have an elastic soft, smooth unmovable tumor on the right behind the lower rectum. Barium enema and colonoscopy showed extrarectal compression of the right posterior lower rectum. CT and MRI showed a presacral cystic tumor, 63×47×80mm, which we resected in using a sacral approach in the jack knife position. Macroscopically, the smooth surfaced cyst cotained white mucous material, with no tumorous lesion seen in the wall. Microscopically, the inner cyst wall consisted of keratinized squamous epithelium. No sebaceous glands or hair was found. The cyst was diagnosed as epidermoid. We review 57 cases of presacral epidermoid cyst including our case, reported in Japan. We believe presacral cysts must be completely excised because of possible complications including squamous cell carcinoma and infection. Presacral epidemoid cyst should be treated by appropriate operative procedures, based on, the tumor location, direction of the growth and tumor size.

Key words：epidermoid cyst, presacral tumor, adult

〔Jpn J Gastroenterol Surg 41：705―710, 2008〕

Reprint requests：Yoshihiko Tsukamoto　Department of Surgery, Konan Hospital
1-5-16 Kamokogahara, Higashinada-Ku, Kobe, 658-0064 JAPAN

Accepted：November 28, 2007

©2008 The Japanese Society of Gastroenterological Surgery　Journal Web Site：http://www.jsgs.or.jp/journal/