日消外会誌　41（8）：1625～1630，2008年

症例報告

Non steroidal anti inflammatory drugs 起因性小腸隔膜様狭窄の2例

東京医科歯科大学腫瘍外科学

松山　貴俊　　吉村　哲規　　樋口　哲郎　　小林　宏寿
石川　敏昭　　飯田　　聡　　植竹　宏之　　安野　正道
榎本　雅之　　杉原　健一

症例1は74歳の女性で，関節痛にてAmpiroxicam 27mg/日を5年前から内服していた．平成17年3月黒色便が出現し，小腸内視鏡検査にて回腸に潰瘍を認めた．Ampiroxicamの服用を中止し経過観察していたが，間歇的な腹痛が出現した．小腸内視鏡検査にて同部の輪状狭窄を認め，小腸部分切除術を施行した．症例2は82歳の女性で，数年前の心筋梗塞発症後Aspirin 100mg/日を内服していた．平成15年8月，血便が出現し，平成16年1月，間歇的腹痛が出現した．小腸造影検査にて小腸に多発狭窄を認め，腹腔鏡補助下小腸部分切除術を施行した．NSAIDsには消化管粘膜障害の作用がある．胃，十二指腸以外では小腸に多発することが多く，多くは潰瘍性病変であるが，隔膜様狭窄により腸閉塞を示すことがある．腸閉塞の鑑別診断にはこの病変を念頭におくことが必要である．

はじめに

非ステロイド性抗炎症剤（Non Steroidal Anti Inflammatory Drugs；以下，NSAIDs）はさまざまな疾患で抗炎症，鎮痛，解熱目的のため頻用されている．NSAIDsの主な副作用の一つに消化管の粘膜障害があり，長期にわたってNSAIDsを使用している患者の60%から70%に無症候性の消化管の粘膜障害を合併するという報告もある[1]．病変は胃，十二指腸だけでなく空腸，回腸，結腸にも発生する[2)3)]．今回，我々は腸閉塞症状を来した小腸隔膜様狭窄の2例を経験したので若干の文献的考察を加え報告する．

症　　例

症例1：74歳，女性

主訴：黒色便，腹痛

既往歴：19歳，急性虫垂炎にて手術．50歳，関節炎．60歳，高血圧．68歳，尿管結石．

現病歴：関節痛にてAmpiroxicam 27mg/日を5年前から内服していた．平成17年3月，黒色便が出現したため当院受診した．小腸内視鏡検査にて，バウヒン弁から50cm口側の回腸に類円形の潰瘍を認めたため，Ampiroxicamの服用を中止し経過観察していた．平成18年1月に間歇的な腹痛が出現し，再度の小腸内視鏡検査施行したところ，前回潰瘍を認めた部位に狭窄を認め，治療目的で入院した．

入院時身体所見：腹部は平坦，軟で圧痛は認めなかった．腸蠕動音は正常であった．

血液生化学検査：特記すべき異常なし．

小腸造影検査：バウヒン弁から50cm口側の回腸に輪状狭窄を認めた．狭窄部より口側腸管の拡張は明らかではなかった（**Fig. 1**）．

小腸内視鏡検査：小腸造影検査と同部位に輪状狭窄を認め，内視鏡は通過しなかった（**Fig. 1**）．

以上より，NSAIDs起因性の回腸隔膜様狭窄と診断し手術を施行した．

手術所見：回腸末端から50cm口側の回腸に全周性の壁肥厚と狭窄を認め，さらに術中小腸内視鏡検査にてTreitz靭帯から40cm肛門側の空腸にも潰瘍を認めた．空腸と回腸の部分切除術を行った．

＜2008年2月20日受理＞別刷請求先：松山　貴俊
〒113-8519　文京区湯島1―5―45　東京医科歯科大学腫瘍外科学

Fig. 1　Small intestinal contrast X-ray study (A) and double balloon enteroscopy (B) revealed stricture in the ileum 50 cm proximal from Bauhin valve.

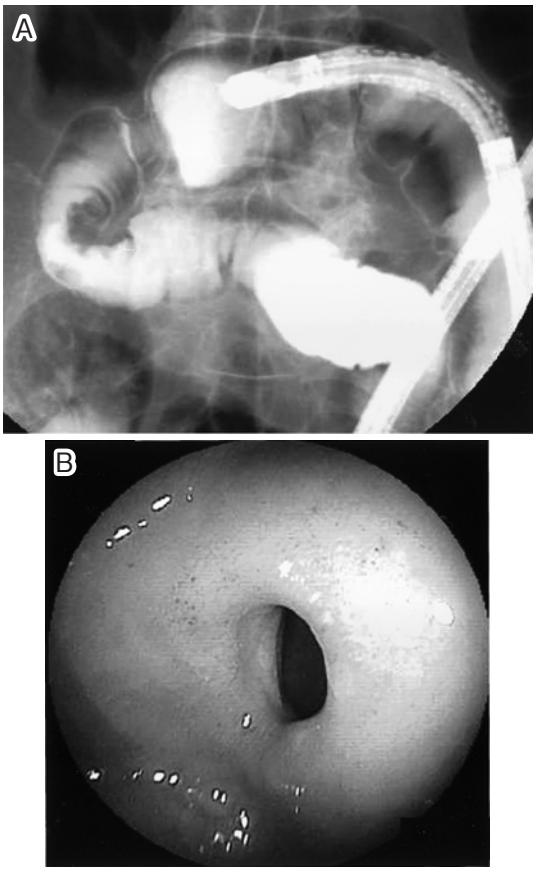

Fig. 2　Resected specimen of the ileum had circumferential, firm stricture with associated circumferential ulceration.

Fig. 3　Histological findings revealed UL-II ulcer and submucosal fibrosis, and contained acute inflammatory cells in the ileum.

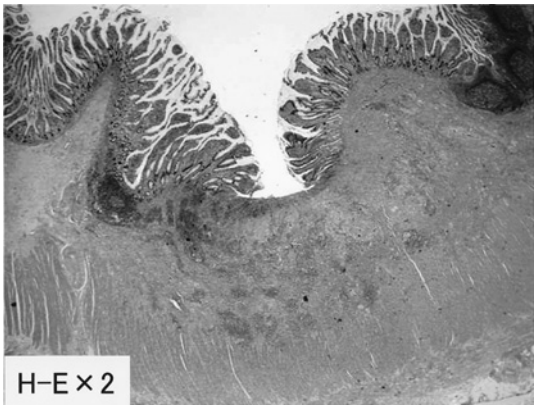

切除標本：回腸病変は輪状の潰瘍瘢痕と瘢痕収縮による狭窄を認めた（**Fig. 2**）.

病理組織学的検査所見：潰瘍はUL-IIであり粘膜下層を中心に好中球の浸潤を認めたが，肉芽腫，全層性炎症はなかった（**Fig. 3**）.

術後，経過良好で現在まで再発兆候はない.

症例2：82歳，女性

主訴：間歇的腹痛，血便

既往歴：心筋梗塞(時期不詳)．81歳，腰椎椎間板ヘルニア.

現病歴：数年前の心筋梗塞発症後aspirin 100 mg/日を内服していた．平成14年7月より，下腿浮腫が出現した．平成15年8月，血便のため大腸内視鏡検査を施行したが出血源は確認できなかった．平成16年1月，間歇的腹痛が出現し，また下腿浮腫の改善見られず，著明な低蛋白血症も指摘されたため当科入院となった.

入院時身体所見：眼瞼結膜に貧血を認め，両側下腿に浮腫を認めた．腹部は平坦軟で，圧痛はなかった．また，腸蠕動音は正常であった.

血液生化学所見：赤血球279×10^4μl，ヘモグロビン9.1g/dl，ヘマトクリット27.9%と小球性低色素性貧血を認めた．また，総蛋白5.0g/dl，アルブミン2.6g/dlと低蛋白，低アルブミン血症を認

Fig. 4 Small intestinal contrast X-ray study revealed multiple strictures of the small intestine. (arrows)

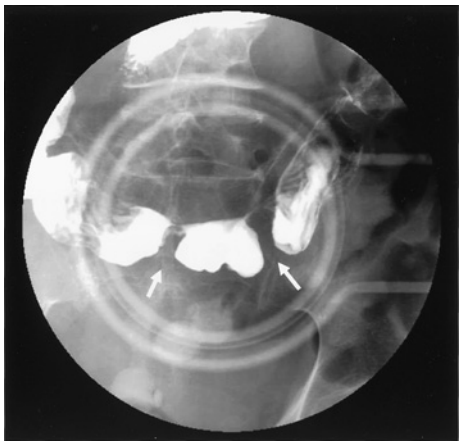

Fig. 5 Resected specimen had multiple circumferential strictures. (arrows)

Fig. 6 Histological findings revealed UL-II ulcer and submucosal fibrosis.

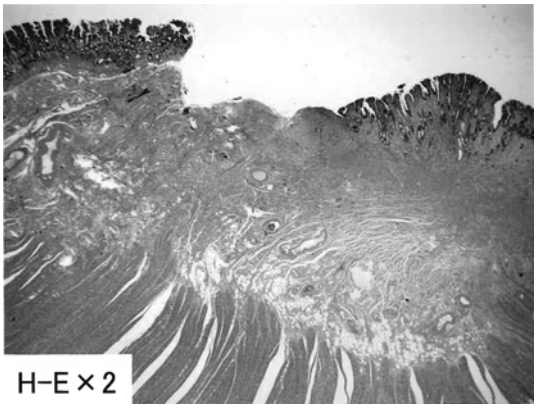

めた.

小腸造影検査：Treitz 靭帯から約 100cm 肛門側の小腸に狭窄を認め，その口側腸管は拡張していた. さらに, その肛門側数 10cm にわたって多発性の狭窄を認めた（**Fig. 4**）.

以上より，多発小腸狭窄の診断にて腹腔鏡補助下手術を施行した.

手術所見：Treitz 靭帯から 100cm 肛門側から 80cm にわたり小腸の拡張と数か所の輪状瘢痕狭窄部を認めたため，小腸部分切除術を行った.

切除標本：輪状潰瘍瘢痕と瘢痕収縮による狭窄を 9 か所に認めた（**Fig. 5**）.

病理組織学的検査所見：潰瘍は UL-II で肉芽腫などの所見はなかった（**Fig. 6**）.

術後，経過良好で現在まで再発兆候を認めていない.

考　　察

NSAIDs は消炎鎮痛剤や解熱剤として世界中で多く使用されている薬剤で，副作用として胃，十二指腸などの上部消化管に潰瘍などの粘膜障害を合併することはよく知られている．しかし，NSAIDs によって引き起こされる粘膜障害として，空腸，回腸，結腸にびらん，潰瘍，線維化，穿孔，隔膜様狭窄を認める報告が近年増加してきている[2)3)]．これは，胃・十二指腸粘膜障害を軽減するために開発された NSAIDs の腸溶製剤や，徐放製剤などにより，下部消化管粘膜に NSAIDs が直接暴露する機会が増えたことが関与していると考えられている[4)]．

NSAIDs による隔膜様狭窄は，Lang ら[5)]が 1988 年に最初に報告した. 発生部位は主に小腸であり，長期間 NSAIDs を内服している高齢者に多く認められている[4)]．本邦では箱崎らが 1993 年に症例報告し，現在までに 11 例が報告されている（1988 年から 2007 年 8 月までの医学中央雑誌にて「隔膜様狭窄」「Diaphragm disease」「病的狭窄 NSAIDs」で検索. 本例 2 例を含む）[6)~14)]（**Table 1**）.

NSAIDs の腸管病変の発生機序は不明な点も多いが，1）腸管粘膜障害機転として経口剤の吸収前

Table 1　Literature review of diaphragm disease in the small intestine in Japan

No.	Author	Year	Age	Sex	NSAIDs	Duration	Symptom	Location	Intraoperative Diagnosis	Treatment	NSAIDs (After treatment)	Outcome
1	Hakozaki[6]	1993	62	F	Dicrofenac	4 years	abdominal pain	ileum	not operated	conservative	discontinue	well (2 years)
2	Hirota[7]	2001	69	M	Indometacin, Dicrofenac	16 years	abdominal pain	ileum	palpation	partial resection	unknown	unknown
3	Tareisi[8]	2002	59	F	Dicrofenac	12 years	melena, anemia	ileum	palpation	resection (70cm)	unknown	unknown
4	Tsuruma[9]	2004	65	M	Indometacin	22 years	melena	ileum	enteroscopy	resection (100cm)	unknown	unknown
5	Yabiku[10]	2005	57	F	Sulindac, Dicrofenac	5 years	abdominal pain	ileum	palpation	resection (60cm)	continue	well (1 year)
6	Kondou[11]	2005	72	F	Unknown	24 years	vomitting	ileum	palpation	resection (200cm)	unknown	well (2 months)
7	Yao[12]	2006	88	M	Loxoprofen	3 years	melena	ileum	palpation	partial resection	unknown	unknown
8	Nakao[13]	2006	75	F	Loxoprofen	28 years	melena	ileum, colon	palpation	rt. hemicolectomy	continue (Loxoprofen)	well (2 years)
9	Nakajima[14]	2007	73	F	Dicrofenac	unknown	vomitting	ileum, jejunam	not operated	baloon dilation	unknown	unknown
10	Our case		82	M	Aspirin	several years	abdominal pain	jejunam	palpation	resection (80cm)	discontinue	well (3 years)
11	Our case		74	F	Ampiroxicam	5 years	abdominal pain	ileum, jejunam	enteroscopy	resection (10cm, 6cm)	continue (Loxoprofen)	well (1 year)

や，腸肝循環によって再度腸管に分泌されたNSAIDsが直接腸管粘膜に障害を引き起こす経路，2）血中へ薬剤が吸収された後のCyclooxygenase（以下，COX）-1を介した粘膜障害を引き起こす経路，があげられる．1）の経路としてGerardらはNSAIDsの直接作用によって，腸細胞内の酸化的リン酸化阻害から，細胞内のATPが欠乏，腸管粘膜の透過性が亢進し，腸内細菌や胆汁酸の粘膜内浸潤が起こり，さらにIL-1，TNFαなどのサイトカインが誘導されることによって好中球の凝集と活性化が進行し局所の炎症反応が生じるとしている[3]．また，2）の経路ではNSAIDsのCOX阻害により，Prostaglandin（PG）合成が低下し，特にPGE1（胃酸分泌抑制作用），PGE2（胃酸分泌抑制作用，胃粘膜保護作用）の合成が阻害されることが粘膜障害につながるとされている．COXにはCOX-1とCOX-2の2種類が存在し，COX-2を選択的に阻害することで腸管病変の発生率を減らせるとされており，選択的COX-2阻害薬Rofecoxibは非選択的COX阻害薬Naproxenより小腸，大腸での潰瘍，穿孔，狭窄などの合併症の割合が50～60%少なくなるという報告や，選択的COX-2阻害薬CelecoxibはDiclofenac，Ibprofeneと比べて2g/dl以上のヘモグロビン低下を起こす割合が1/2から1/3と少ないという報告もある[3)15)]．

NSAIDsによる隔膜様狭窄の症状としては体重減少，下痢，亜急性の腸閉塞症状，低蛋白血症であり，特異的なものはない．診断には小腸造影検査，小腸内視鏡検査，CTなどが有用であるが，以前は小腸内視鏡検査が一般的でなかったこともあり術前に診断されることは少なく，報告例の90%は開腹時もしくは病理組織学的検査にて診断されている[16]．近年，内視鏡技術の進歩と普及によって，カプセル内視鏡検査で診断された症例や本症例のように小腸内視鏡検査にて診断された症例も報告されている[17]．治療としてはNSAIDs内服の中止と，PGE1，Sucralfate，Sulfasalazineの内服で軽快した報告や小腸内視鏡による拡張術にて改善した症例も報告されているが，ほとんどの症例では狭窄部の腸管切除がなされている[18)19)]．病変は

多発性のことが多く，漿膜側には変化に乏しいことが多いので，触診や，必要であれば術中小腸内視鏡検査を併用することにより切除範囲を決定する必要がある[20]．

隔膜様狭窄はNSAIDsだけでなく，さまざまな原因から引き起こされる潰瘍形成後の治癒過程に生じる非特異的な病変である[5]．原因として，KCl腸溶錠などの薬剤性のもの，虚血性変化，放射線照射に伴うもの，Crohn病，腸結核，非特異性多発小腸潰瘍によるものが報告されている．鑑別としては詳細な病歴聴取とともに，Crohn病では臨床症状（発熱，下痢，腹痛）や検査所見（赤沈亢進，CRP陽性）に加え，肉眼的に縦走潰瘍や敷石像を認めることや，腸結核では回盲部の帯状潰瘍や萎縮性瘢痕帯がみられ組織学的に乾酪性肉芽腫を認めること，また非特異的多発小腸潰瘍では若年者に多いことなどから鑑別する．NSAIDsを内服している患者での小腸狭窄ではNSAIDsによって引き起こされている可能性を念頭におく必要がある．

稿を終えるにあたり，本症例に対して術前の小腸内視鏡検査を含め，適切な診断をいただいた当院消化器内科の諸先生方に深謝申し上げます．

文　献

1) Bjarnason I, Hayllar J, Macpherson AJ et al：Side effect of nonsteroidal anti-inflammatory drugs on the small and large intestine in humans. Gastroenterology **104**：1832—1847, 1993
2) Laine L, Smith R, Min K et al：Systematic review：the lower gastrointestinal adverse effects of non-steroidal anti-inflammatory drugs. Aliment Pharmacol Ther **24**：751—767, 2006
3) Thiefin G, Beaugerie L：Toxic effects of nonsteroidal anti-inflammatory drugs on the small bowel, colon, rectum. Joint Bone Spine **72**：286—294, 2005
4) Zhao B, Sanati S, Eltorky M et al：Diaphragm disease：complete small bowel obstruction after long-term nonsteroidal anti-inflammatory drugs use. A case report and review of literature. Ann Diagn Pathol **9**：169—173, 2005
5) Lang J, Price AB, Levi AJ et al：Diaphragm disease：pathology of disease of the small intestine induced by non-steroidal anti-inflammatory drugs. J Clin Pathol **41**：516—526, 1988
6) 箱崎幸也，白浜竜興，加藤雅士ほか：非ステロイド系抗炎症剤によると思われる小腸潰瘍，狭窄の1例．Gastroenterol Endosc **35**：1359—1363, 1993
7) 廣田千治，望月祐一，八尾隆史ほか：Diaphragm disease（NSAIDs起因性小腸隔膜様狭窄）の1例．栄評治　**18**：266, 2001
8) 垂石正樹，盛一健太郎，網塚久人ほか：NSAIDs起因性小腸潰瘍による小腸横隔膜症の1例．日消誌　**99**：182, 2002
9) 鶴間哲弘，秦　史壮，古畑智久ほか：術前および術中小腸内視鏡にて診断・治療しえた小腸diaphragm diseaseの一例．日臨外会誌　**65**：466, 2004
10) 屋比久貴子，八尾建史，宮里史郎ほか：ダブルバルーン小腸内視鏡で診断しえた非ステロイド系消炎鎮痛剤による小腸膜様狭窄の1例．Gastroenterol Endosc **47**：2172—2177, 2005
11) 近藤英介，林　伸一，鈴木弘文ほか：NSAIDの長期使用による多発性隔膜様小腸狭窄症（diaphragm disease）の1例．日臨外会誌　**66**：647—652, 2005
12) 八尾隆史：Non-steroidal anti-inflammatory drugs（NSAIDs）起因性腸炎　小腸膜様狭窄症（diaphragm disease）の一例．日病会誌　**94**：186, 2005
13) 中尾健太郎，角田明良，竹中弘二ほか：多種NSAIDsを使用し生じた進行性下部消化管多発潰瘍瘢痕隔膜様狭窄の1手術例．昭和医会誌　**66**：52—56, 2006
14) 中嶋孝司，渡辺一弘，古川浩一ほか：ダブルバルーン式小腸内視鏡検査で診断治療することのできた小腸隔膜様狭窄の1例．新潟医会誌　**121**：167, 2007
15) Laine L, Connors LG, Reicin A et al：Serious lower gastrointestinal clinical events with nonselective NSAID or coxib use. Gastroenterology **124**：288—292, 2003
16) Onwudike M, Sundaresan M, Melville D et al：Diaphragm disease of the small bowel—a case report and literature review. Dig Surg **19**：410—413, 2002
17) Yousfi MM, De Petris G, Leighton JA et al：Diaphragm disease after use of nonsteroidal anti-inflammatory agents：first report of diagnosis with capsule endoscopy. J Clin Gastroenterol **38**：686—691, 2004
18) Kwo PY, Tremaine WJ：Nonsteroidal anti-inflammatory drug-induced enteropathy：case discussion and review of the literature. Mayo Clin Proc **70**：55—61, 1995
19) Mehdizadeh S, Lo SK：Treatment of small-bowel diaphragm disease by using double-balloon enteroscopy. Gastrointest Endosc **64**：1014—1017, 2006
20) Kelly ME, McMahon LE, Jaroszewski DE et al：Small-bowel diaphragm disease：seven surgical

cases. Arch Surg **140**：1162—1166, 2005

Small Intestinal Stricture Caused by Non Steroidal Anti Inflammatory Drugs：Report of Two Cases

Takatoshi Matsuyama, Tetsunori Yoshimura, Tetsuro Higuchi, Hirotoshi Kobayashi, Toshiaki Ishikawa, Satoru Iida, Hiroyuki Uetake, Masamichi Yasuno, Masayuki Enomoto and Kenichi Sugihara
Department of Surgical Oncology, Tokyo Medical and Dental University Graduate School

We report two cases of NSAIDs-induced bowel stricture. Case 1：A 74 year-old woman with a 5-year treatment history for arthritis taking Non Steroidal Anti Inflammatory Drugs（NSAIDs）and admitted for recurrence of tarry stool and anemia was found in endoscopic examination of the small intestine to have an ulcer of the small intestine. Despite medical management with an anti ulcer drug, she gradually developed a small intestinal obstruction 10 months later. Laparotomy and intraoperative enteroscopy of the small intestine, we found two lesions in the small intestine necessitating two partial intestine resections were performed. Case 2：An 82-year-old man with a long history of cardiac infarction treatment taking NSAIDs and who presented with hypo proteinemia and anemia was found in small intestinal contrast X-ray study to have multiple stricture of the ileum necessitating partial intestine resection by laparoscopy. This NSAIDs-induced bowel stricture is described as a "diaphragm disease" in the literature. Most lesions are multiple and located in the small bowel. A complete medication history is thus required from patients with idiopathic small and large bowel stricture.

Key words：diaphragm disease, non-steroidal anti-inflammatory drug, small intestine

〔Jpn J Gastroenterol Surg 41：1625—1630, 2008〕

Reprint requests：Takatoshi Matsuyama　Department of Surgical Oncology, Tokyo Medical and Dental University Graduate School
1-5-45 Yushima, Bunkyo-ku, 113-8519 JAPAN

Accepted：February 20, 2008

©2008 The Japanese Society of Gastroenterological Surgery　Journal Web Site：http://www.jsgs.or.jp/journal/