日消外会誌　41（9）：1682～1685，2008年

症例報告

胃悪性リンパ腫に化学放射線療法を施行し寛解導入後に胃腺癌が発見された2症例

国立がんセンター中央病院胃外科，同　臨床検査部病理*

山口　淳平　　片井　　均　　佐野　　武　　深川　剛生
阪　　眞　　井上　昌也　　笹子三津留　　谷口　浩和*

胃悪性リンパ腫に対し化学放射線治療施行後に胃癌が発見された2症例を経験したので報告する．症例は75歳の男性および65歳の男性で，胃原発悪性リンパ腫（diffuse large B cell lymphomaz，stage II_1）に対し化学放射線治療を施行し完全寛解を得た．寛解後フォローアップ胃内視鏡検査で胃癌を発見し，それぞれ幽門温存胃切除術および胃全摘術を施行した．病期はそれぞれ pT1（SM2）N0 M0（Stage IA），pT3（SS）N2 M0 CY1（Stage IV）であった．両患者とも術後短期間内に遠隔転移を来した．化学療法や放射線療法は2次癌発生の危険を含むため，胃悪性リンパ腫の化学放射線療法後は胃癌に対するフォローアップが重要である．

はじめに

Mucosa-associated lymphoid tissue（以下，MALT）の概念の導入と，low-grade MALT リンパ腫に対する Helicobactor pylori 除菌療法の開発[1]，Aggressive type に対する欧米の chemo-radiation の良好な治療成績により[2)3)]，我が国でも胃悪性リンパ腫に対する第1選択治療は胃を照射野とする chemo-radiation という流れが起きている．しかし，化学放射線療法による長期毒性や2次発癌の危険性が報告されており[4]，その適応は長期成績を充分に評価し行うべきである．今回，胃悪性リンパ腫に対し化学放射線療法施行後に発見された胃腺癌2症例を経験したので報告する．

症　例

症例1は75歳の男性で，2001年8月，胃部不快感を主訴に近医を受診し上部内視鏡検査により体上部後壁主体の限局潰瘍型腫瘍を認め（**Fig. 1A**），生検の結果胃悪性リンパ腫と診断された（diffuse large B cell lymphoma，stage II_1：modified Ann-Arbor 分類）．2001年9月～2002年1月まで CHOP 療法（3コース）および胃全体を照射野とする放射線照射（40.5Gy）を施行し完全寛解（complete remission；以下，CR）を得た（**Fig. 1B**）．その後，3か月ごとに上部内視鏡検査で経過観察していたところ，2003年1月，胃体部前壁に頂部陥凹を伴う径約1cm の粘膜下腫瘍様の腫瘤を認めた．生検結果は高分化型腺癌，IIa 型早期胃癌と診断した（**Fig. 1C**）．2003年3月内視鏡的粘膜切除（EMR）を施行，病理組織学的検査所見は高分化型腺癌，深達度 sm2，ly1，v0，cut-end（－）であった（**Fig. 2**）．断端は陰性であったが，粘膜下層浸潤と脈管侵襲を認めたため追加切除の適応と判断し，2003年5月幽門温存胃切除術を施行した．病期は pT1 N0 M0 Stage IA であった．2003年11月肝腫瘍が出現し，腫瘍マーカーの上昇（CEA 54.1ng/ml）を認めたため胃癌肝転移と判断した．化学療法を施行したが2006年1月には脳転移・肺転移が出現，現在は緩和医療に移行している．

症例2は65歳の男性で，2003年5月より上腹部痛あり，近医にて上部内視鏡検査を施行され体部小彎中心の限局潰瘍型腫瘍を認め，胃悪性リンパ腫と診断された（diffuse large B cell lymphoma，stage II_1：modified Ann-Arbor 分類）（**Fig. 3A**）．2003年7月から2004年2月まで CHOP 療法（8コース），rituximab 投与（8コー

＜2008年2月20日受理＞別刷請求先：片井　　均
〒104-0045　中央区築地5―1―1　国立がんセンター中央病院胃外科

Fig. 1　case 1, endoscopic findings
Endoscopic study revealed a large tumor with ulcer in the stomach, which had a diagnosis of malignant lymphoma (A). Chemo-radiotherapy achieved a complete remission (B). About 2 years later, gastric adenocarcinoma was found (C).

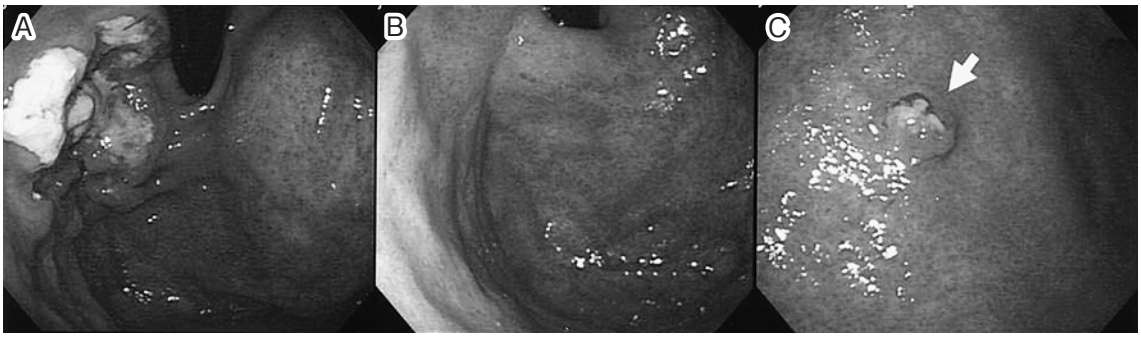

Fig. 2　case 1, pathological findings (HE stain, ×100)
Microscopically, the tumor is well-differentiated adenocarcinomas invading sub-mucosal layer.

ス), 胃全体を照射野とした放射線照射(40.5Gy)を行いCRを得た（**Fig. 3B**）．上部内視鏡検査で6か月ごとに経過観察していたところ，2006年1月胃底部に発赤を伴う潰瘍性病変を近接して3病変認め，生検で高分化型腺癌であった．IIc型早期胃癌と診断した（**Fig. 3C**）．2006年3月胃全摘術を施行した．術中洗浄腹水細胞診陽性であった．病理組織学的検査所見で，腫瘍は粘膜下層に浸潤した部位で低分化腺癌の像を呈しており，深達度ssであったが，周囲リンパ管に著名な侵襲を認め，胃癌性リンパ管症の状態であった（**Fig. 4**）．病期はT2 N2 M0 CY1 Stage IVであった．また，悪性リンパ腫の部位は繊維化を認めるのみでリンパ腫の再発は認められなかった．2006年9月肝腫瘍と腫瘍マーカー上昇（CEA 8.3ng/ml）を認め肝再発と判断し，現在化学療法を施行している．

考　察

胃悪性リンパ腫の治療に関しては，従来，特に我が国では限局型と考えられる場合には外科手術が第1選択とされ，病期がI期の場合には手術単独で予後良好であると報告されている[5]．しかし近年，胃MALTリンパ腫の概念の提唱と*Helicobacter pylori*の関与が示唆され，かつ除菌による病変の消失が報告されるようになった[1]．また，高悪性度リンパ腫に対しても従来のD2郭清を伴う胃全摘術に代わり，欧米と同じく胃を照射野とする放射線＋化学療法を標準治療とすべく臨床試験が行われ，高い寛解率が報告されている[3)6)]．化学放射線療法による治療は骨髄・粘膜の障害や脱毛などの副作用が問題となるが，骨髄・腎などに対する長期毒性や2次発癌の危険性も十分考慮する必要がある．特に，胃の照射は我が国ではあまり行われていなかったため，化学放射線療法後の胃の追跡が今後の課題となる．今回の報告症例については，確証はないものの化学放射線療法による2次発癌の可能性も否定できないため，文献的に考察を行った．

放射線照射による胃癌発生の検討によれば，Court Brownら[11]は強直性脊椎炎に対する放射線

Fig. 3　case 2, endoscopic findings
A tumor with large ulcer was found and biopsy specimen revealed gastric malignant lymphoma (A). Chemo-radiotherapy achieved a complete remission(B). About 2 years after the remission, gastric adenocarcinoma was found(C).

Fig. 4　case 2, pathological findings(HE stain, ×100)
Severe lymph invasion was detected, which was diagnosed as gastric lymphangitis carcinomatosa.

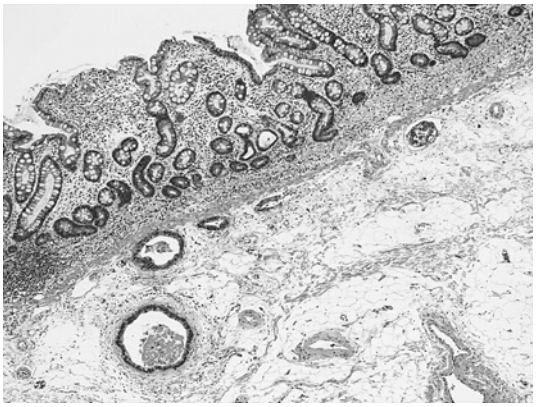

治療後の胃癌発生危険率の増加を指摘しており，Hirose[12]はmouseにおける放射線照射により約16%での胃癌発生(照射後14〜16週)を確認している．

非ホジキンリンパ腫に対する化学放射線療法後の2次癌として，Mudieら[4]により白血病および肺癌・結腸癌の危険率の上昇が報告されているが，この報告の中にも胃癌の発生が認められ，胃が照射野に含まれなくても化学放射線治療後の2次癌としての胃癌を無視することはできない．

胃悪性リンパ腫治療後の胃癌発生例の報告も散見されるが，その中では初回リンパ腫の治療として胃切除＋化学放射線療法が多い[7)〜10)](Pub Medで「chemo-radiation」,「gastric malignant lymphoma」,「gastric adenocarcinoma」,「second malignancy」をkey wordに1960年〜2006年まで検索)．胃を照射野とした化学放射線療法単独の報告は少ないが，今後こうした治療が増えるにつれ，その後の胃癌発生例の報告が増加することも考えられる．

放射線治療施行から2次癌発生までの間隔は平均17.7年との報告がある[13]．胃悪性リンパ腫治療後の報告においては，胃を照射野とした放射線単独治療後の2例では3.5年および10年[7)9)]，また化学放射線治療単独後の1例では4.5年であった[10]．さらに，約5年半で胃腺腫が化学放射線療法後に癌化したとの報告[14]もあり，比較的短期間に胃癌が発生する報告がある．したがって，本症例において放射線治療後1〜2年の短期間で胃癌が発生しているのも放射線治療との因果関係は否定できない．

今回の2症例とも頻回の内視鏡検査にもかかわらず癌が進行していたことから，化学放射線治療後の2次癌としての胃癌は潜伏期間，発育様式などで通常の胃癌とは異なった経過をとる可能性もあり，その経過観察には十分な注意が必要と考えられる．

文　献

1) Wotherspoon AC, Ortiz-Hidalgo C, Falzon MR et al：Helicobacter pylori-associated gastritis and primary B-cell gastric lymphoma. Lancet **338**：

1175—1176, 1991
2) Miller TP, Dahlberg S, Cassady JR et al：Chemotherapy alone compared with chemotherapy plus radiotherapy for localized intermediate- and high-grade non-Hodgkin's lymphoma. N Engl J Med **339**：21—26, 1998
3) Aviles A, Nambo MJ, Neri N et al：The role of surgery in primary gastric lymphoma：results of a controlled clinical trial. Ann Surg **240**：44—50, 2004
4) Mudie NY, Swerdlow AJ, Higgins CD et al：Risk of second malignancy after non-Hodgkin's lymphoma：a British cohort study. J Clin Oncol **24**：1568—1574, 2006
5) Sano T：Treatment of primary gastric lymphoma：experience in the national cancer center hospital, Tokyo. Recent Results Cancer Res **156**：104—107, 2000
6) 真舟健一，土井俊彦，目良清美ほか：胃悪性リンパ腫に対する外科切除の役割は終わったか？ 内科 **95**：543—552, 2005
7) Baron BW, Bitter MA, Baron JM et al：Gastric adenocarcinoma after gastric lymphoma. Cancer **60**：1876—1882, 1987
8) Zorlu AF, Atahan IL, Gedikoglu G et al：Does gastric adenocarcinoma develop after the treatment of gastric lymphoma? J Surg Oncol **54**：126—131, 1993
9) Bockus HL：Carcinoma of the stomach. Edited by Bockus HL. Gastroenterology. vol 1. second edition. W. B. Saunders, Philadelphia, 1963, p747
10) Pectasides D, Arapantoni-Dadiotou P, Louloudaki D et al：Gastric adenocarcinoma after gastric lymphoma：the role of chemo-radiotherapy. Ann Oncol **4**：256—257, 1993
11) Court Brown MW, Doll R：Mortality from cancer and other causes after radiotherapy for ankylosing spondylitis. Br Med J **2**：1327—1332, 1965
12) Hirose F：Induction of gastric adenocarcinoma in mice by localized x-irradiation. Gann **60**：253—260, 1969
13) 松本康男，西村哲夫，広田佐栄子ほか：放射線治療後の二次癌の潜伏期間に関する検討—全国アンケート調査による 54 例の解析—．日本医放会誌 **62**：27—30, 2002
14) 坂野 仁，藤岡 進，加藤健司：肝・骨悪性リンパ腫の治療中に悪性化した早期胃癌の 1 例．癌と化療 **23**：919—922, 1996

Two Cases of Gastric Adenocarcinomas after the Remission of Gastric Malignant Lymphoma treated by Chemo-Radiotherapy

Junpei Yamaguchi, Hitoshi Katai, Takeshi Sano, Takeo Hukagawa,
Makoto Saka, Masaya Inoue, Mitsuru Sasako and Hirokazu Taniguchi*
Gastric Surgery Division and Pathology Division*, National Cancer Center Hospital

We present two cases of gastric adenocarcinoma following complete remission of malignant gastric lymphoma after chemoradiotherapy. The patients were two men, one 75 years old and 65 years old. Endoscopy showed malignant gastric lymphoma（diffuse large B cell lymphoma, stage II_1）in both, who underwent CHOP（cyclophosphamide, doxorubicin, vincristine, prednisolone）chemotherapy and radiotherapy. After complete malignant lymphoma remission（CR), upper endoscopic studies in follow-up showed gastric carcinoma, necessitating pylorus-preserving gastrectomy in one with pathological stage T1（SM2）N0 M0 Stage IA, and total gastrectomy in the other with pathological stage T3（SS）N2 M0 CY1 Stage IV. Both suffered distant metastasis soon after surgery. Close gastric follow-up is thus important following chemoradiation therapy, witch is reported to involve the risk of a second gastric malignancy.

Key words：gastric carcinoma, malignant lymphoma, chemoradiotherapy

〔Jpn J Gastroenterol Surg 41：1682—1685, 2008〕

Reprint requests：Hitoshi Katai　Gastric Surgery Division, National Cancer Center Hospital
5-1-1 Tsukiji, Chuo-ku, 104-0045 JAPAN

Accepted：February 20, 2008

©2008 The Japanese Society of Gastroenterological Surgery　Journal Web Site：http://www.jsgs.or.jp/journal/