日消外会誌　41（9）：1686～1691，2008年

症例報告

肝原発 mucosa-associated lymphoid tissue リンパ腫の1切除例

桐生厚生総合病院外科，同　病理部*

伊藤　貴明　　平松　聖史　　待木　雄一
赤川　高志　　宮田　大士　　平田　明裕
原　　朋広　　吉田カツ江*　　加藤　健司

症例は71歳の男性で，2003年5月検診目的の腹部超音波検査にて肝内に0.8cmの腫瘍を指摘された．肝生検で，mucosa-associated lymphoid tissue（以下，MALT）リンパ腫と診断．患者の希望で，無治療で経過していた．2006年2月腫瘍の増大あり，当院紹介．血液検査では，貧血，肝機能障害などの異常を認めなかった．腹部超音波検査では，肝S6に74×45mmの低エコー領域，腹部CT所見では，肝S6に造影効果のない，低吸収域の占居性病変を認めた．遠隔転移を認めず，肝臓に限局した肝原発MALTリンパ腫と診断し，2006年3月肝S6部分切除術を施行した．切除標本の肉眼検査所見は境界明瞭な充実性腫瘍で，病理組織学的診断でMALTリンパ腫と診断された．肝原発MALTリンパ腫はまれな疾患であり，これまで2年10か月にわたり無治療で経過した報告はない．このまれな1切除例を若干の文献的考察を加え報告する．

はじめに

Mucosa-associated lymphoid tissue（以下，MALT）リンパ腫は1983年にIsaacsonら[1]によって提言された低悪性度のリンパ腫であるが，肝原発MALTリンパ腫はまれである[2]．我々は2年10か月の無治療期間の後に切除した肝原発MALTリンパ腫の1例を経験したので報告する．

症　　例

患者：71歳，男性

主訴：なし（検診発見）

既往歴：特記すべきことなし．

家族歴：特記すべきことなし．

現病歴：2003年5月他院で行われた検診目的の腹部超音波検査にて肝内に径0.8cmの腫瘤性病変を指摘された．腫瘍が疑われたため肝生検行われた．小型のcetrocyte-like cellsがびまん性に増殖しており，lymphoepithelial lesionを認め，MALTリンパ腫と診断された（**Fig. 1**）．手術の希望なく，無治療で通院を続けていた．

＜2008年3月26日受理＞別刷請求先：伊藤　貴明
〒376-0024　桐生市織姫町6―3　桐生厚生総合病院外科

Fig. 1　Needle biopsy showed atypical small to intermediate lymphoid cells proliferating in the tumor with lymphoepithelial lesions recognized.

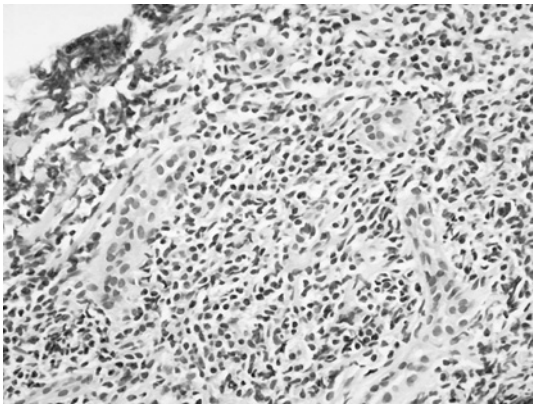

2006年2月腫瘍径の増大を認めたため，手術の適応と判断され，同年2月当院紹介となった．

入院時身体所見：身長164cm，体重73kg，血圧135/82mmHg，脈拍78回/分，体温36.5℃．表在リンパ節触知せず．腹部は平坦で軟．圧痛なし．肝，脾臓を触知せず．

入院時血液検査所見：血算，血液像，生化学検

Fig. 2　US revealed a solitary, homogenous and hypoechoic nodule (74×45 mm) in the posterior segment of the right lobe. A branch of the portal vein penetrated this lesion with the preservation of its flow (arrow).

Fig. 3　CT revealed a low density mass lesion about 6 cm in diameter in S6 of the liver. This lesion was not enhanced in the dynamic study (arrow).

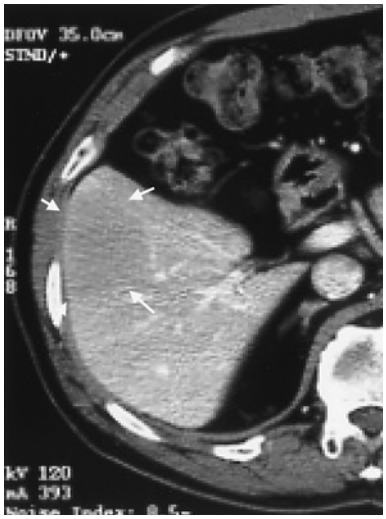

Fig. 4　MRI revealed a well circumscribed low intensity mass on T1 weighted image (a) and high intensity on T2 weighted image (b) in S6 of the liver (arrow).

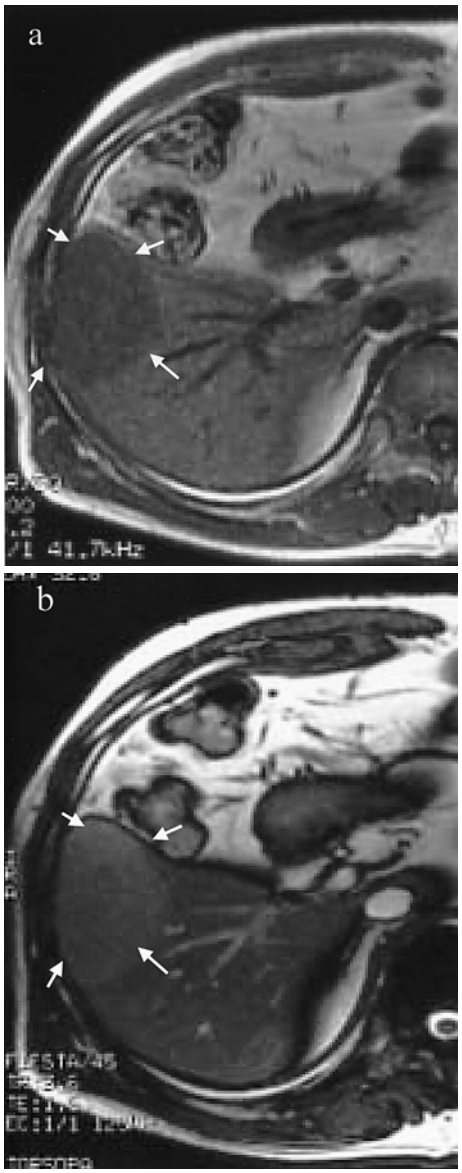

査では, 貧血, 肝機能障害などの異常を認めなかった. 腫瘍マーカー (AFP, PIVKA-2, CEA, CA19-9) は正常範囲であり, 可溶性 IL-2 レセプターも正常範囲であった. 肝炎ウィルスマーカーは陰性であった.

腹部超音波検査所見：肝 S6 に 74×45mm の境界明瞭な低エコー領域を認めた (**Fig. 2**).

腹部 CT 所見：肝 S6 に造影効果のない, 低吸収

Fig. 5　Macroscopic findings. The cut surface of the resected specimen showed solid tumor with reddish and whitish mixed area 70×50×35 mm in diameter.

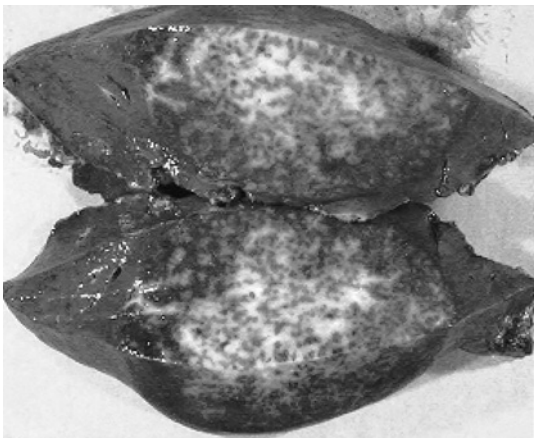

Fig. 6　Histological findings of the tumor. a：HE stain×100, b：HE stain×400, folocular colonization and lymphoepithelial lesion was present. The histological findings were compatible to low-grade lymphoma B cell of the MALT type.

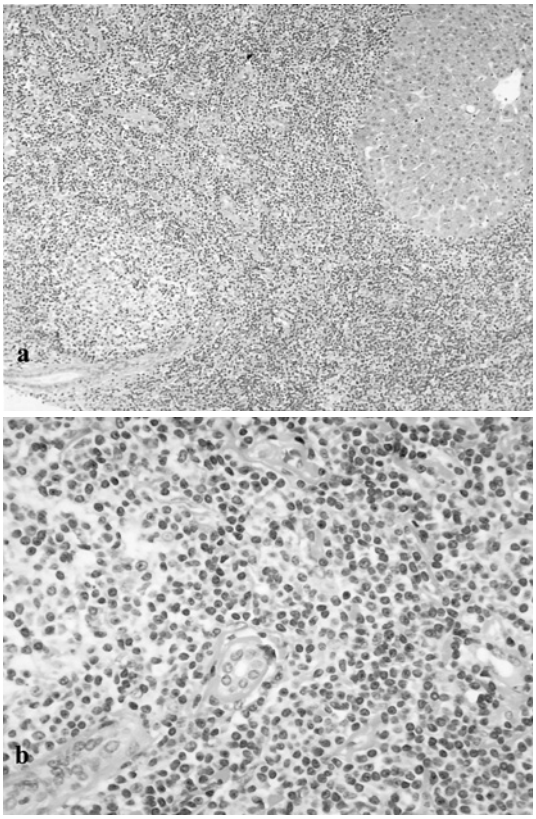

域の占居性病変を認めた（**Fig. 3**）.

MRI 所見：T1 強調画像で低信号，T2 強調画像で高信号を呈する占居性病変を肝 S6 に認めた（**Fig. 4**）.

上部消化管内視鏡検査では，胃・十二指腸には異常を認めなかったが，*Helicobacter pylori*（以下，HP）陽性であった.

Ga シンチグラフィー：明らかな異常集積は認めなかった.

骨髄穿刺細胞診：骨髄像には異常を認めなかった.

以上より，肝臓に限局した肝原発 MALT リンパ腫と診断し，診断後 2 年 10 か月経過した 2006 年 3 月手術を施行した.

手術所見：肝 S6 に白色調の境界明瞭な充実性腫瘍を認めた. この腫瘍を含む, 肝部分切除を行った.

切除標本肉眼検査所見：割面は赤色部分と白色部分の混在する充実性腫瘍であった（**Fig. 5**）.

病理組織学的検査所見：腫瘍内に folicular colonaization および, lymphoepithelial lesion を認めた（**Fig. 6**）. 免疫染色では，CD 79（＋），CD 23（－），CD 5（＋），CD 10（－）であった. 肝 MALT リンパ腫と診断された.

フローサイトメトリー所見：CD 5（－），CD 10（－），CD 19（－），CD 20（＋），CD 23（－），κ＞λ であり，B 細胞系の腫瘍と考えられた.

染色体検査所見：腫瘍細胞の染色体には，これまで MALT リンパ腫で報告されている転座などの異常は認めなかった.

術後経過：合併症なく術後 20 日目に退院した. 2007 年 5 月現在，再発の徴候なく健在である.

考　察

肝原発悪性リンパ腫はまれである[3]. 諸家の報告によれば，肝胆道系原発の悪性リンパ腫は，全悪性リンパ腫の 1% 未満である[3)4)].

また，MALT リンパ腫は Isaacson ら[5]によって

Table 1　Reported case of primary hepatic MALT lymphoma

No.	Case Auther	Year	Age/Sex	Liver Mass (es)/Diameter	Concomitant Disease(s)	Underlying Liver Disease	HBs Antigen	HCV Antibody	Treatment	Outcome
1	Issacson[7]	1995	66/M	Solitary/7.5cm	Ureteral cancer		NA	NA	Resection	1y +
2	Issacson[7]	1995	73/F	Solitary/3cm			NA	NA	Resection	
3	Issacson[7]	1995	85/M	Dual/6cm + 2cm	Prostate cancer and Abdominal aortic aneurysm		NA	NA	Liver biopsy	Death
4	Issacson[7]	1995	60/F	Multiple/ < 2cm	IgM paraproteinemia	Liver cirrhosis	NA	NA	Liver transplant for cirrhosis	1y +
5	Yamabe[8]	1995	57/F	Solitary/8cm		Ascaris	(−)	NA	Resection	
6	Maes[9]	1997	47/F	Solitary/4cm		Multiple biliary unilocular cysts	(−)	(−)	Resection and Radiotherapy	2.5y +
7	Maes[9]	1997	64/M	Solitary/ < 2cm	Colon cancer		NA	NA	Resection	
8	Prabhu[10]	1998	62/F	Solitary/6cm	History of AIHA and Goiter	Primary biliary cirrhosis	(−)	(−)	NA	
9	Kirk[11]	1999	69/F	Solitary/3cm		None	NA	NA	Resection	
10	Ye[12]	2000	57/F	Solitary/4cm		Primary biliary cirrhosis	(−)	(−)	Liver transplant for cirrhosis	9mo +
11	Chen[13]	2000	64/F	Solitary		Ascaris	NA	NA	Resection	Pulmonary MALT lymphoma after 8y
12	Murakami[6]	2002	61/M	Solitary/3.5cm	Gastric cancer	History of liver injury	(−)	(−)	Resection	1.5y +
13	Mizuno[14]	2002	59/M	Solitary/1.5cm		Chronic hepatitis C	(−)	(+)	Resection	2.5y +
14	Arai[15]	2003	50/F	Solitary/6.5cm			(−)	(−)	Resection and Rituximab	2.5y +
15	Takeshima[16]	2004	65/F	Dual/ < 2cm		Chronic hepatitis B	(+)	(−)	Resection	10mo +
16	Nart[17]	2005	59/M	Multiple/ < 3cm		Liver cirrhosis	(+)	(−)	Liver transplant for cirrhosis	6mo +
17	Shin[18]	2006	67/M	Solitary/5.7cm	Duodenal ulcer	Drug Induced hepatitis	(−)	(−)	Radiotherapy	6y +
18	Hamada[19]	2006	69/M	Dual/2cm + 2cm			(−)	(−)	RFA and Rituximab	2y +
19	Yasui[20]	2006	74/F	Solitary/3cm	History of gastric ulcer		(−)	(−)	Resection and R-COP	
20	Present case		71/M	Solitary/7cm			(−)	(−)	Resection	1y +

M, male；F, female；HBs, hepatitis B virus surface antigen；HCV, hepatitis C virus；AIHA, autoimmune hemolytic anemia；R-COP, rituximab + cyclophosphamide + vincristine + prednisolone

報告された低悪性度の非ホジキンリンパ腫であるが，さまざまな場所に発生することが知られており，HP 感染をベースとした慢性胃炎，シェーグレン症候群，橋本病などの慢性炎症を背景に持つことが多いとされている[6]．臨床において HP 感染による胃原発 MALT リンパ腫は経験することが比較的多い．

それに比べ，肝原発の MALT リンパ腫はまれで，Pub Med を用いて「hepatic malt lymphoma」をキーワードに 1980 年～2006 年までを検索を行ったところ，15 例がこれまで報告されていた．また，医学中央雑誌を用いた 1983 年～2006 年の検索では，それ以外に 4 例の本邦報告例のみであった（**Table 1**）[7)～20)]．

画像上肝 MALT リンパ腫は，CT において造影効果のない腫瘍像を呈し，腹部超音波検査において腫瘍内を貫通する血管像が描出されるとされ[21)~23)]，生検によって確定診断がなされる．自験例は，これら典型的な画像所見を呈し，生検も行われ術前確定診断を得ることができた．

肝 MALT リンパ腫に対する治療としては，本邦報告例 4 例の内訳は 3 例が切除[17)18)20)]，1 例がラジオ波焼灼例[19)]であった(**Table 1**)．多くの報告例で切除が行われているが，化学療法を受けているものや[18)~20)]，放射線療法を受けた症例[8)16)]も散見された．その予後と自然経過に関しては，症例数が少ないことと，長期経過観察の報告がないため結論を得ることは難しく，今後さらなる症例の蓄積が待たれる．

今回，我々は 2 年 10 か月間の無治療期間に，0.8 cm から 7cm へと MALT リンパ腫が増大したため切除を行った．このように，約 3 年間の無治療で経過した報告例はこれまでない．自験例は無治療期間にリンパ節転移，遠隔転移などは認めなかったため，治癒切除可能であった．その点では低悪性度といえるであろう．しかしながら，これまでには転移，再発の報告例もある．そのため，適切な時期に切除術を行うのがよいと考えられる．また，手術以外の治療法として自験例では行わなかったものの胃の MALT リンパ腫ではすでに治療実績のある HP 除菌療法，あるいは化学療法が考えられる．今後，これらの治療法についても考慮する余地はあると思われる．肝 MALT リンパ腫に対してどのような治療ストラテジーがよいかは今後の課題である．

文　献

1) Isaacson P, Wright DH：Malignant lymphoma of mucosa associated lymphoid tissue. A distinctive type of B-cell lymphoma. Cancer **52**：1410—1416, 1983
2) Zucca E, Conconi A, Pedrinis E et al：Nongastric marginal zone B-cell lymphoma of mucosa-associated lymphoid tissue. Blood **101**：2489—2495, 2003
3) Jaffe ES：Malignant lymphomas：pathology of hepatic involvement. Semin Liver Dis **7**：257—268, 1987
4) Freeman C, Berg JW, Culter SJ：Occurrence and prognosis of extranodal lymphomas. Cancer **29**：252—260, 1972
5) Isaacson P, Wright DH：Extranodal malignant lymphoma arising from mucosa-associated lymphoid tissue. Cancer **53**：2515—2524, 1984
6) Murakami J, Fukushima N, Ueno H et al：Primary hepatic low-grade B-cell lymphoma of the mucosa-associated lymphoid tissue type：a case report and review of the literature. Int J Hematol **75**：85—90, 2002
7) Issacson PG, Banks PM, Best PV et al：Primary low-grade hepatic B-cell lymphoma of mucosa-associated lymphoid tissue（MALT）-type. Am J Surg Pathol **19**：571—575, 1995
8) Yamabe H, Haga H, Kashu I et al：Malignant lymphoma of mucosa-associated lymphoid tissue（MALT）type associated with ascariasis in the liver. 鹿児島大医誌　**47**：137—139, 1995
9) Maes M, Depardieu C, Dargent JL et al：Priamry low-grade B-cell lymphoma of MALT-type occurring in the liver：a study of two cases. J Hepatol **27**：922—927, 1997
10) Prabhu RM, Medeiros LJ, Kumar D et al：Primary hepatic low-grade B-cell lymphoma of mucosa-associated lymphoid tissue (MALT) associated with primary biliary cirrhosis. Mod Pathol **11**：404—410, 1998
11) Kirk CM, Lewin D, Lazarchick J：Primary hepatic B-cell lymphoma of mucosa-associated lymphoid tissue. Arch Pathol Lab Med **123**：716—719, 1999
12) Ye MQ, Suriawinata A, Black C et al：Primary hepatic marginal zone B-cell lymphoma of mucosa-associated lymphoid tissue type in a patient with primary biliary cirrhosis. Arch Pathol Lab Med **124**：604—608, 2000
13) Chen F, Ike O, Hitomi S et al：Pulmonary mucosa-associated lymphoid tissue lymphoma 8 years after resection of the same type of lymphoma of the liver. Jpn J Thorac Cardiovasc Surg **48**：233—235, 2000
14) Mizuno S, Isaji S, Tabata M et al：Hepatic mucosa-associated lymphoid tissue (MALT) lymphoma associated with hepatitis C. J Hepatol **37**：872—873, 2002
15) 新井　修，和仁洋治，金吉俊彦ほか：肝原発 MALT リンパ腫の 1 切除例．Liver Cancer **9**：144—149, 2003
16) Takeshima F, Kunisaki M, Aritomi T et al：Hepatic mucosa-associated lymphoid tissue lymphoma and hepatocellular carcinoma in a patient with hepatitis B virus infection. J Clin Gastroenterol **38**：823—826, 2004
17) Nart D, Ertan Y, Yilmaz F et al：Primary hepatic

marginal zone B-cell lymphoma of mucosa-associated lymphoid tissue type in a liver transplant patient with hepatitis B cirrhosis. Transplant Proc **37**：4408—4412, 2005
18）Shin SY, Kim JS, Lim JK：Longlasting remission of primary hepatic mucosa-associated lymphoid tissue（MALT）lymphoma achieved by radiotherapy alone. Korean J Intern Med **21**：127—131, 2006
19）濱田麻穂，田中良憲，小林雄一ほか：ラジオ波焼灼術と Rituximab 投与を行った肝原発 MALT リンパ腫の 1 例．日消誌　**103**：655—660, 2006
20）安井隆晴，沖野秀宣，鬼塚幸治ほか：肝原発悪性リンパ腫の 1 例．日臨外会誌　**67**：2147—2151, 2006
21）Gazelle GS, Lee MJ, Hahn PF et al：US, CT and MRI of primary and secondary liver lymphoma. J Comput Assist Tomogr **18**：412—415, 1994
22）Ginaldi S, Bernatdino M, Jing B et al：Ultrasonograghic patterns of hepatic lymphoma. Radiology **136**：427—431, 1980
23）Apicella PL, Mirowitz SA, Weinreb JC：Extension of vessels through hepatic neoplasms：MR and CT fidings. Radiology **191**：135—136, 1994

A Case of Resected Mucosa-Associated Lymphoid Tissue Lymphoma of the Liver

Takaaki Ito, Kiyoshi Hiramatsu, Yuuichi Machiki,
Takashi Akagawa, Taishi Miyata, Akihiro Hirata,
Tomohiro Hara, Katsue Yoshida* and Kenji Kato
Department of Surgery and Department of Pathology*, Kiryu Kosei General Hospital

We report a rare case of low-grade marginal zone B-cell lymphoma of mucosa-associated lymphoid tissue（MALT）occurring in the liver. A 71-year-old-man seen for a space-occupying 0.8cm lesion of the liver on ultrasound sonography（US）examination was found in needle biopsy to have low-grade marginal zone B-cell lymphoma of mucosa-associated lymphoid tissue（MALT）type. He was not treated in two years and ten months, and the tumor grew to 7.4cm necessitating hospitalization in February 2006. Laboratory data was within the normal range. Ultrasonography indicated a solitary hypoechoic mass in the posterior segment（S6）of the hepatic right lobe penetrating the portal vein. Computed tomography（CT）revealed a homogenous low-density area not enhanced by dynamic study. The patient underwent partial resection of the liver in March 2006, completely resecting the tumor. The resected specimen showed that atypical small to intermediate lymphoid cells proliferating in the tumor, with lymphoepithelial lesions recognized. The diagnosis was low-grade hepatic marginal zone B-cell MALT lymphoma. The patient has shown no reccurrence in follow-up during the one year since surgical resection.

Key words：hepatic MALT lymphoma, hepatic lymphoma, MALT lymphoma
〔Jpn J Gastroenterol Surg 41：1686—1691, 2008〕

Reprint requests：Takaaki Ito　Department of Surgery, Kiryu Kosei General Hospital
6-3 Orihime-cho, Kiryu, 376-0024 JAPAN
Accepted：March 26, 2008

©2008 The Japanese Society of Gastroenterological Surgery　Journal Web Site：http：//www.jsgs.or.jp/journal/