日消外会誌　41（9）：1692～1697，2008年

症例報告

術前診断に苦慮した限局性結節性過形成の１切除例

北海道大学消化器外科・一般外科

柴崎　晋　横尾　英樹　神山　俊哉
中西　一彰　田原　宗徳　福森　大介
臼井　章浩　松下　通明　藤堂　省

限局性結節性過形成（focal nodular hyperplasia；以下，FNH）は，時に肝細胞癌（hepatocellular carcinoma；以下，HCC）と鑑別困難な症例がある．今回，我々は非典型的な画像所見を呈した１例を経験したので報告する．症例は41歳の女性で，心窩部痛を自覚し前医で肝腫瘍を指摘されるも確定診断がつかず，当科紹介．B型肝炎の既感染があったが，肝機能，腫瘍マーカーはすべて基準値内であった．造影CTでは肝S1に3cm大のFNHに典型的な中心部に低吸収域を伴う高吸収域を認めた．Sonazoid造影USの早期相では車軸様血管を認めたがKupffer imageでは欠損を認め，SPIO-MRIでも同部の取込低下を認めた．以上より，HCCの可能性も否定できず，手術（高位背方尾状葉切除）を施行した．術中迅速診断で悪性所見はなく，病理組織学的検査にてFNHと診断された．FNHではKupffer細胞が画像的に証明されない症例があり，HCCとの鑑別のためには切除などによる組織診断が重要である．

はじめに

限局性結節性過形成（focal nodular hyperplasia；以下，FNH）は，血管腫についで多い良性肝疾患である[1)~3)]．若年女性に好発し，画像的に中心性瘢痕と放射状血管構造を伴うことが特徴であるが，時として肝細胞癌（hepatocellular carcinoma；以下，HCC）との鑑別が困難なことがある．両者の鑑別には，superparamagnetic iron oxide（以下，SPIO）-MRIやSonazoid USを用いたKupffer細胞の存在診断が有効と考えられる．今回，我々は画像的にKupffer細胞の存在を証明できなかったFNHの１切除例を経験したので報告する．

症　例

患者：41歳，女性

主訴：心窩部痛

既往歴，家族歴：特記すべきことなし．

現病歴：心窩部痛を自覚し前医で精査され，肝腫瘍を指摘されるも確定診断がつかず，当科紹介となった．

入院時現症：腹部は平坦，軟で腫瘤は触知しなかった．

血液検査所見：血液生化学検査に異常を認めなかった．AFP，PIVKA-IIも基準値内であった．B型肝炎の既感染を認めた（HBs-Ag：＜2.0 S/N，HBs-Ab：106.8mIU/ml，HBe-Ag：＜1.0 S/N，HBe-Ab：＜60％，HBc-Ab：87.3％）．

腹部CT：単純CTで，S1に3cm大の低吸収域を認めた．造影CTでは中心部に低吸収域を伴う，早期相で濃染し，後期相で周囲肝とiso densityとなる病変を認めた．いわゆる中心性瘢痕様の所見と考えた（**Fig. 1**）．

腹部US：薄い辺縁低エコー帯を伴う円形で3.7×3.7cm大のiso～high echoic lesionを認めた．内部はやや不均一．門脈水平脚を背面から，IVCを腹側から圧排するが，一層保たれており，invasionはないと考えられた．Sonazoid造影では，early vascular phaseで周囲より緩徐かつ放射状（車軸様）に造影され，late vascular phaseでは均

＜2008年3月26日受理＞別刷請求先：柴崎　晋
〒060-8638　札幌市北区北15条西7丁目　北海道大学医学部消化器外科・一般外科

Fig. 1　A：Contrast-enhanced CT in the early phase shows intense homogenous enhancement of the S1 area with the central scar. B：In the delayed phase, that lesion becomes isoattenuating relative to the surrounding liver tissue except for the central scar.

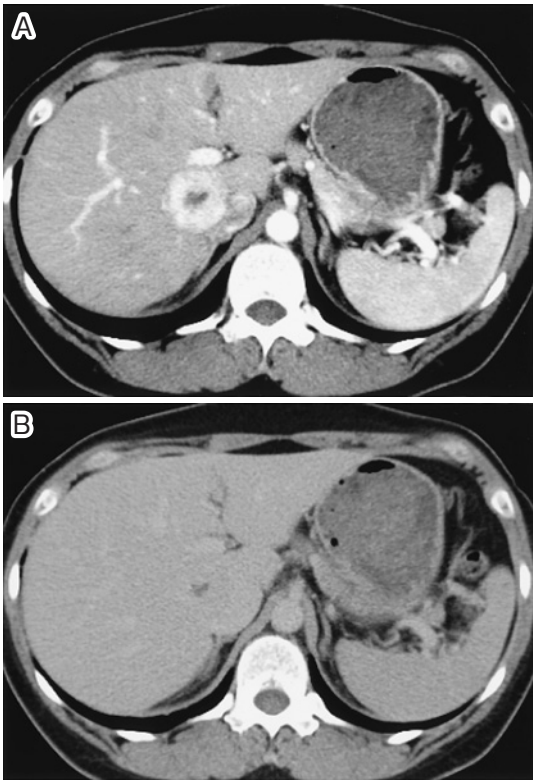

一な増強効果を示した．postvascular phase では同部の欠損を認めた（**Fig. 2**）．

MRI：SPIO にて同部の取込低下を認めた（**Fig. 3**）．

以上より，中心性瘢痕や車軸様血管構築があることから FNH を第 1 に考えたが，薄い被膜形成を認め，Sonazoid US の postvascular phase (Kupffer image) での造影欠損，SPIO-MRI での取込低下を認めることより，HCC を完全には否定できず，患者に十分な説明と同意のもと手術を施行した．

手術：高位背方尾状葉切除を施行した．術中迅速診断で悪性所見はなかった．手術時間は 5 時間 15 分，出血量 420ml であった．肉眼的な腫瘍の割面は 40×35×30mm 大の，中心性瘢痕を伴う結節性病変を認めた．薄い被膜も認めた（**Fig. 4**）．

病理組織学的検査所見：中心部は線維化を示し，瘢痕部から伸びた狭い線維性隔壁で分割されており，隔壁部には炎症細胞浸潤と ductular proliferation を認めた（**Fig. 5A**）．周囲肝細胞には索状構造の乱れは認めなかった．以上より，FNH と診断された．また，画像的・肉眼的には被膜形成が疑われたが，顕微鏡的には被膜形成は認めなかった．CD68 染色においては，背景肝と病変部とで Kupffer 細胞の細胞密度に変わりなかった（**Fig. 5B**）．

術後経過：経過良好で，術後 10 日後に退院した．

考　　察

FNH は血管腫についで多い良性肝疾患で，比較的若年者女性に多く，剖検例で 0.9% の発生率といわれている[1]．1995 年の international working party で，正常肝，もしくは正常に近い肝内に発生する benign-appearing hepatocytos で構成される結節と定義されている[2]．

画像的特徴としては，spoke-wheel artery と central scar がみられることである．中心性瘢痕は CT 上，FNH の 60% にみられるといわれている[3]．<3cm の場合 35%，>3cm の場合は 65% といわれている[4]．また，MRI では 78% といわれている[3]．しかし，中心性瘢痕は fibrolameller hepatocellular carcinoma の 71% にみられる[5]との報告があり，また非硬変肝に生じた HCC の 50% に central scar が認められた[6]との報告もあり，FNH だけに特異的な所見ではないといえる．一方，車軸様血管は，造影 US にて FNH の 73～97% に認められる[7][8]といわれ，径が大きくなればより認めやすい[7]が，HCC でも本邦で 9 例の報告[9]があり，こちらも FNH だけに特異的な所見とは言いきれない．被膜形成に関しては，画像上は 8% に認めるのみで，病理組織学的検査では通常は認めない[10]といわれている．対して，HCC の被膜形成は 60～80% の症例に認める[11]といわれており，この所見は両者の鑑別には重要と思われる．

近年，造影超音波や SPIO-MRI などの画像診断

Fig. 2　A：Abdominal US shows a thin hypoechoic halo surrounding the lesion. B：Sonazoid-US in the early vascular phase shows a central feeding artery with spoke wheel sign. C：In the late vascular phase, tumor is enhanced homogenously. D：In post vascular phase, that lesion doesn't stain.

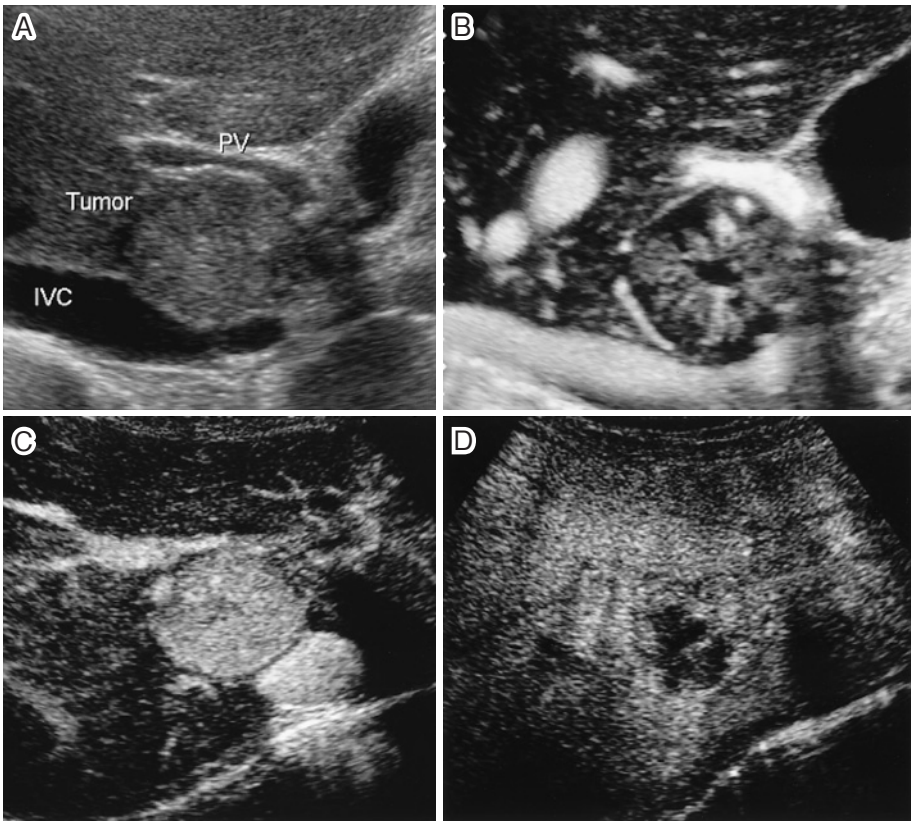

が発達し，肝腫瘍の診断技術が向上した．新しい超音波造影剤ソナゾイドは，径が約2〜3umの安定化されたペルフルブタンのマイクロバブルである[12]．その大きな特徴は，投与直後の腫瘍血管の造影によるvascular imageと，投与後5〜10分後にはKupffer細胞に取り込まれる性質を利用したKupffer imageの2種類の診断能をもっていることである．一方，SPIO-MRIはSPIOがKupffer細胞に取り込まれることで，Kupffer細胞が少ない腫瘍部とのcontrastが高まり，腫瘍の存在診断に有効といわれている[13]．

HCCではKupffer細胞は腫瘍径が大きくなるにつれてその数は減少する[14]といわれているため，基本的には類洞構造が保たれているFNHとの鑑別が可能であると思われる．だが，FNHの15.4%でKupffer細胞が減少ないしは欠損しているとの報告[14]があり，自験例のようなMRIやUSの造影パターンを示しても矛盾はしない．実際，自験例のようにSPIO-MRIにて取込低下を認めたFNH症例は1例報告されている[15]．しかし，術後病理組織学的検査のCD68を用いた免疫染色では背景肝と病変部とでKupffer細胞の密度に違いはなかったことより，自験例では病変部のKupffer細胞が何らかの機能障害を起こしていた可能性が示唆される．Central scarの部分を反映していた可能性も否定できないが，Sonazoid造影剤やSPIOに関して，我々が知る限りではscarの部分に関連した詳細な検討の報告はまだなされ

Fig. 3　SPIO-MRI shows a decrease of uptake at that leision.

Fig. 4　Macroscopic finding of resected specimen：tumor size was 40×35×30 mm. There was a nodular lesion with central scar and capsule.

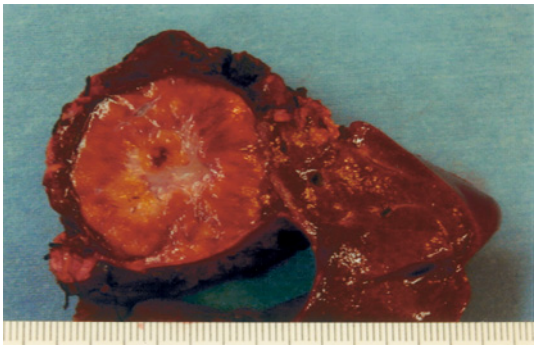

Fig. 5　A：Microscopic finding：central scar and ductular proliferation and divided by fibrous septum are found. Capsule formation isn't found. B：Kupffer cells showed positive in the nodular lesion（＊）for CD68 by immunohistochemical examination as much as the surrounding normal liver tissue（arrow）.

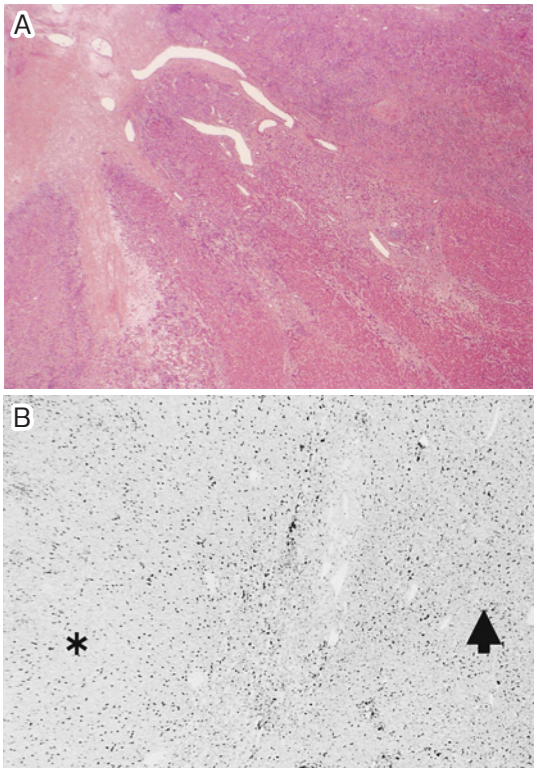

ていない．自験例ではCTで確認できるscarよりも広範囲に見えたため，腫瘍全体においてKupffer細胞の欠損と判断した．いずれにせよ，FNHは自験例のようにHCCとの鑑別が画像上極めて困難な症例が存在するということ，またFNH様の画像所見を呈したHCCの症例も13例が報告されている[16]ことを考えると，両者の鑑別には組織診断が必要である．

血管造影検査に関しては，肝癌診療ガイドライン[17]によれば，必ずしも肝細胞癌の診断に必要ではなく，血流動態に関しても自験例では造影CTや造影USにて十分に評価できていたため，今回は施行しなかった．

今回は切除を選択したが，その理由は以下の4点のためである．(1) 針生検ではFNHの診断率が24～46.7%[18)19)]と低く，術中迅速診断であればさらにその精度が落ちること．(2) HCCであればimplantationの可能性があること．(3) US，CTで穿刺ルートの確保が困難だったこと．(4)上記内容を患者に十分に説明したところ，本人が切除を希望されたためである．

高位背方尾状葉切除は，Spiegel葉・尾状葉突起・下大静脈部からなる尾状葉の解剖学的同定，下大静脈前面や肝門部・肝静脈の背面からの剥離授動操作，肝門部から分岐する尾状葉枝の処理を

必要とする．そのため，解剖学的知識や操作に習熟を要する高度な術式であるが，切除肝実質量が少なく肝機能の十分な温存ができる術式である[20]．本症例では，術前診断でFNHの可能性が否定できないもののHCCの可能性もあり，また41歳と若年であったため，系統的切除であり肝機能を十分に温存できる本術式を施行した．

本論文における文献検索は1988年～2007年の期間で医学中央雑誌，ならびにMEDLINEにて，「FNH」,「HCC」,「造影US」,「contrast enhanced US」,「Sonazoid」,「SPIO」,「Kupffer cell」のキーワードで検索した．

文　献

1) Nguyen BN, Flejou JF, Terris B et al：Focal nodular hyperplasia of the liver：a comprehensive pathologic study of 305 lesions and recognition of new histologic forms. Am J Surg Pathol **23**：1441—1454, 1999
2) International Working Party：Terminology of nodular hepatocellular leisions. Hepatology **22**：983—993, 1995
3) Hussain SM, Terkivatan T, Zondervan PE et al：Focal nodular hyperplasia：findings at state-of-art MR imaging, US, CT, and Pathologic analysis. Radio graphics **24**：3—17, 2004
4) Brancatelli G, Federle MP, Grazioli L et al：Focal nodular hyperplasia：CT findings with emphasis on multiphasic helical CT in 78 patients. Radiology **219**：61—68, 2001
5) Ichikawa T, Federle MP, Grazioli L et al：Fibrolamellar hepatocellular carcinoma：imaging and pathologic findings in 31 recent cases. Radiology **213**：352—361, 1999
6) Winston CB, Schwartz LH, Fong Y et al：Hepatocellular carcinoma：MR imaging findings in cirrhotic livers and noncirrhotic livers. Radiology **210**：75—79, 1999
7) Ungermann L, Elias P, Zizka J et al：Focal nodular hyperplasia：spoke-wheel arterial pattern and other sings on dynamic contrast-enhanced ultrasonography. Eur J Radiol **63**：290—294, 2007
8) Yen YH, Wang JH, Lu SN et al：Contrast-enhanced ultrasonographic spoke-wheel sign in hepatic focal nodular hyperplasia. Eur J Radiol **60**：439—444, 2006
9) 和久井紀貴，池原　孝，高橋政義ほか：造影超音波上FNHと鑑別が困難であった高分化型肝細胞癌の1例．Rad Fan **4**：68—70, 2006
10) Molina EG：Solid lesion of the liver. Edited by Schiff ER, Sorrell MF, Maddrey WC et al. Schiff's Disease of the liver. Vol.2. Ninth edition. Lippinton Williams Wilkins, Philadelphia, 2003, p1353—1375
11) Hussain SM, Semelka RC, Mitchell DG：MR imaging of hepatocellular carcinoma. Magn Reson Imaging Clin N Am **10**：31—52, 2002
12) 佐々木勝己，市川麻樹子，石井　誠ほか：次世代超音波造影剤DD-723（ソナゾイド）の使用経験．Rad Fan **5**：103—106, 2007
13) 吉川宏起，佐々木康人，小川暢也ほか：MR Imaging用造影剤AMI-25（supermagnetic Iron oxide）の肝腫瘍性疾患における有効性，安全性および臨床的有用性の検討—多施設による第III相比較臨床試験．日本医放会誌　**54**：137—153, 1994
14) Tanaka M, Nakashima O, Wada Y et al：Pathomorphological study of Kupffer cells in hepatocellular carcinoma and hyperplastic nodular lesions in the liver. Hepatology **24**：807—812, 1996
15) 温井剛史，渡辺恭孝，遠山信幸ほか：画像上典型的所見を呈さなかったFNHの1例．埼玉医会誌 **39**：231—236, 2005
16) 磯　幸博，北　順二，喜島博章ほか：臨床画像的に限局性結節性過形成との鑑別に苦慮した中分化型肝細胞癌の1例．Liver Cancer **13**：68—73, 2007
17) 科学的根拠に基づく肝癌診療ガイドライン作成に関する研究班編：科学的根拠に基づく肝癌診療ガイドライン2005年度版．金原出版，東京，2005，p54—55
18) Fabre A, Auder P, Vilgrain Vm et al：Histologic scoring of liver biopsy in focal nodular hyperplasia with atypical presentation. Hepatology **35**：414—420, 2002
19) Makhlouf HR, Abdul-AI HM, Goodman ZD：Diagnosis of focal nodular hyperplasia of the liver by needle biopsy. Hum Pathol **36**：1210—1216, 2005
20) Takayama T, Tanaka T, Higaki T et al：High dorsal resection of the liver. J Am Coll Surg **179**：72—75, 1994

A Case of Focal Nodular Hyperplasia Difficult to Diagnose Preoperatively

Susumu Shibasaki, Hideki Yokoo, Toshiya Kamiyama,
Kazuaki Nakanishi, Munenori Tahara, Daisuke Fukumori,
Akihiro Usui, Michiaki Matsushita and Satoru Todo
Department of General Surgery, Hokkaido University, Graduate School of Medicine

Focal nodular hyperplasia（FNH）may be difficult to differentiate from hepatocellular carcinoma（HCC）. We report a case of FNH with unusual MRI and Sonazoid US fingings. A 41-year-old woman with hepatitis B virus and suffering from epigastralgia was found to have serum liver function test and tumor marker results within normal limits. Contrast-enhanced computed tomography（CT）showed a 3cm high-density area with a central nonenhanced lesion having a central scar-like center in segment 1. Sonazoid US showed a 'spoke wheel sign' in the early vascular phase, but a defect in the postvascular phase. Superparamagnetic iron oxide MRI showed decreasing uptake. Due to the possibility of HCC, we conducted a hepatic caudate lobectomy. The pathological examination indicated FNH. Given that Kupffer cells are not reflected in some image findings, it is important to conduct a microscopic diagnosis, including resection, to definitively rule out FNH.

Key words：focal nodular hyperplasia（FNH）, hepatocellular carcinoma（HCC）, Kupffer cell

〔Jpn J Gastroenterol Surg 41：1692—1697, 2008〕

Reprint requests：Susumu Shibasaki Department of General Surgery, Hokkaido University, Graduate School of Medicine
N-15 W-7 Kita-Ku, Sapporo, 060−8638 JAPAN

Accepted：March 26, 2008

©2008 The Japanese Society of Gastroenterological Surgery Journal Web Site：http：//www.jsgs.or.jp/journal/