日消外会誌　41（9）：1698～1703，2008年

症例報告

外傷性肝細胞癌破裂に対し肝動脈塞栓術を施行後切除した1例

宮崎大学医学部腫瘍機能制御外科学，同　腫瘍・再生病態学*

新名　一郎　　千々岩一男　　近藤　千博　　永野　元章
内山周一郎　　高橋　伸育*　　片岡　寛章*

外傷性肝細胞癌破裂の報告は16例とまれであり，経験した1例に文献的考察を加え報告する．症例は69歳の男性で，交通事故で腹部を打撲し近医にショック状態で搬送された．腹部CTで肝S8の肝細胞癌（hepatocellular carcinoma；以下，HCC）破裂による出血性ショックと診断され，緊急血管造影検査およびTAEを施行された．TAE後は腹膜播種やviableなHCCを認めなかったが，7か月後の腹部CTで，TAE治療による腫瘍壊死部周囲に癌再発を認め手術を行った．大網がHCC破裂部を覆うように横隔膜と肝臓に癒着しており，肝S8亜区域切除と横隔膜合併切除を施行した．術中腹腔内洗浄細胞診は陰性であった．病理組織学的検査所見ではTAEで壊死に陥ったHCCの周囲にviable lesionを認めた．術後問題なく14日目に退院した．骨転移を認めたが放射線治療し，術後8か月の現在健在である．

はじめに

肝細胞癌（hepatocellular carcinoma；以下，HCC）の自然破裂症例にはしばしば遭遇する[1]が，外傷機転を契機に破裂したHCCの治療報告はまれである[2)～15)]．今回，我々は破裂したHCCが交通事故の時に偶然診断された治療例を経験したので，若干の文献的考察を加え報告する．

症　例

患者：69歳，男性

主訴：なし

現病歴：1991年（15年前）にC型肝炎を指摘されたが，医療機関を受診しなかった．2005年9月乗用車を約50km/hrで運転中に対向車と衝突し腹部を打撲した．乗用車にエアバックの装備はなかったが，シートベルトは着用していた．近医救急外来にショック状態で搬送された．腹部CTで肝臓S8に最大径6cmの腫瘍性病変を認め，右横隔膜下を中心に広範囲の腹腔内出血を認めた．腫瘍から造影剤の流出を認め外傷性肝細胞癌（単純結節周囲増殖型）破裂と診断した（**Fig. 1**）．同日に施行した緊急腹部血管造影検査で肝A8の末梢に腫瘍濃染部を認め，そこから血管外漏出像を認めた（**Fig. 2**）．このため，A8より肝動脈塞栓術（transcatheter arterial embolization；以下，TAE）を施行し止血とともにHCCの治療を行った．TAEはスポンゼルとコイルを使用した．一時的に集中治療を要したが順調に回復し，精査加療目的で10

Fig. 1　Abdominal CT after traffic accident demonstrates the ruptured HCC in the segment 8 of the liver and intraabdominal hemorrhage. HCC is classified into simple nodular type with extranodular growth.

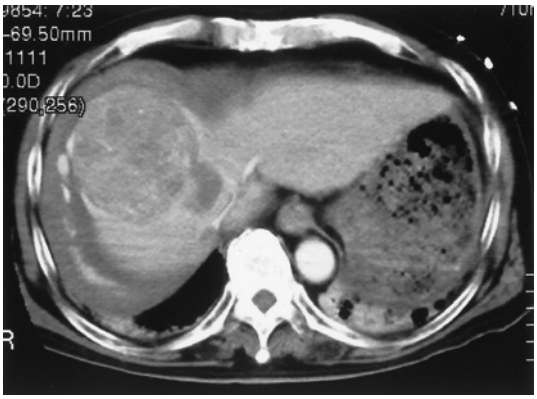

＜2008年3月26日受理＞別刷請求先：千々岩一男
〒889-1692　宮崎郡清武町木原5200　宮崎大学医学部腫瘍機能制御外科学

Fig. 2　Abdominal angiography shows a hypervascular tumor feeding by A8, and extravasation (arrowhead). Hepatic artery to segment 8 of the liver was embolized subsequently.

Fig. 3　Abdominal CT three months after TAE shows no viable tumor in the liver.

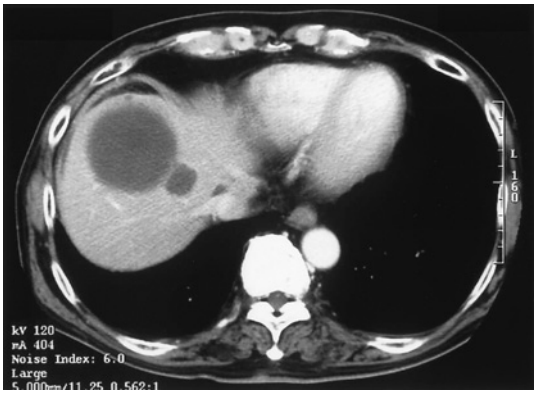

Fig. 4　CT during hepatic angiography（CTA） showed three high density nodules around the necrotic tumor induced by TAE（arrowheads).

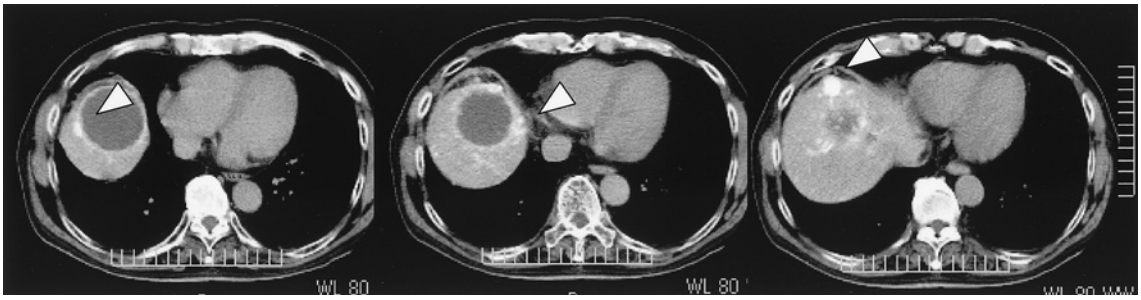

月当科へ転院した．CT で S8 に径 6cm 大の low density area を認め， 壊死の所見であり（**Fig. 3**），明らかな腹膜播種の所見は認めなかった．腫瘍マーカーは AFP が 13.4ng/ml，PIVKA II が 30 mAU/ml と正常範囲であった．

腹部血管造影検査でも明らかな腫瘍濃染像は認めず，TAE 後の部位に明らかな viable lesion がないため厳重な経過観察とし 11 月退院とした．2006 年 4 月の腹部造影 CT で，肝 S8 の TAE 後の壊死部周囲に viable lesion を認めた．精査加療のため，同年 5 月当科再入院となった．

当科入院時現症：眼瞼結膜に貧血を，眼球結膜に黄疸を認めなかった．腹部は平坦，軟で肝臓は触知しなかった．

血液検査所見：貧血の所見はなく，肝機能は正常範囲内であった．HCV 抗体陽性，ヒアルロン酸は 61ng/ml と上昇を認めた．腫瘍マーカーは AFP が 6.4ng/ml と正常範囲であったが PIVKA II が 118mAU/ml と高値であった．

腹部血管造影検査：前回 TAE を施行した部の周囲に濃染部を認め HCC 局所再発と判断した．

CTA および CTAP：CTA 早期相で TAE による壊死部周囲に強く造影される病変を認めた（**Fig. 4**）．後期相で，同病変は wash out された．

Fig. 5　a：The resected specimen contained a well-encapsulated necrotic mass, 6 cm in maximal diameter. Three vaiable nodules（arrowheads), 2 cm in maximal diameter, were present around the necrotic tumor. b： The necrotic tumor（black arrow head）and viable HCC（white arrow heads）around the necrosis can be seen.（×12.5）c：The viable tumors are well differenciated hepatocellular carcinoma histologically.（×100）

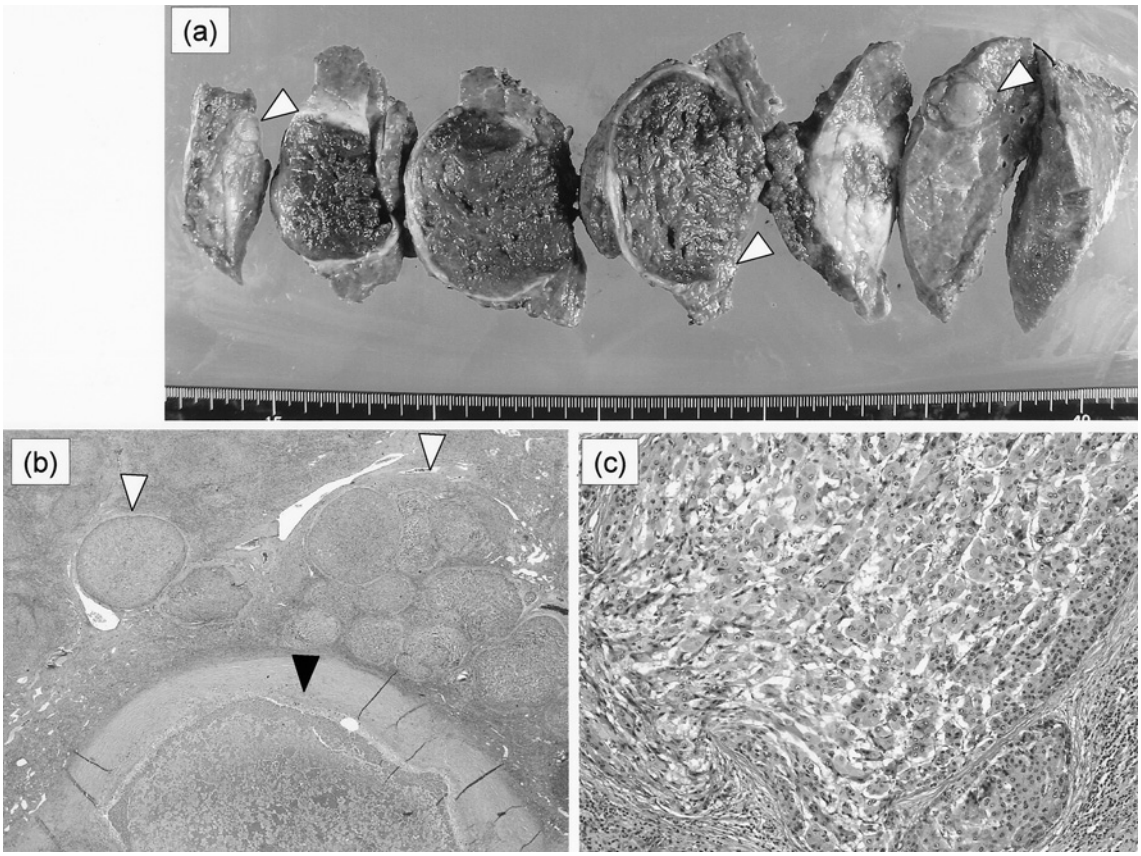

CTAP では同病変に perfusion defect を認めた．HCC 再発が強く疑われた．

以上より，S8 の HCC 再発と診断し手術を行った．

開腹所見：腹水を認めず，腹腔内洗浄細胞診は陰性であった．大網は HCC 破裂部を覆うように横隔膜と肝臓の間に癒着していた．HCC は横隔膜に強固に癒着しており直接浸潤も疑われた．このため，S8 肝亜区域切除術，横隔膜合併切除術を行い，横隔膜は縫合閉鎖した．また，今後の肝動注化学療法を考慮し胆嚢摘出術も行った．

切除標本：腫瘍は TAE により大部分が壊死に陥っており壊死部の周囲に最大径 20mm の viable lesion を 3 か所認めた（**Fig. 5a**）．横隔膜と腫瘍は強固に癒着していたが組織学的に明らかな浸潤を認めなかった．最終病理組織学的診断は well-differentiated hepatocellular carcinoma，trabecular type，eg，fc(＋)，fc-inf(＋)，sf(－)，s0，vp1，vv0，va0，b0，ims，p0，sm(－，100μm)，lc．進行度は T4，N0，M0，Stage IV A であった（**Fig. 5b, c**）．

術後経過：術後経過は良好で，術後 14 日目に退院した．術後 3 か月目に残肝再発や腹膜播種はなかったが，骨シンチで胸椎転移を認め放射線治療を行い，術後 8 か月の現在生存中である．

Table 1　Reported 16 cases and our case of traumatic ruptured hepatocellular carcinoma

No	Author	Year	Race	Age/Sex	Infection	Cause	BP	Location/Size	LC	Pathology	TAE	Operation	Prognosis（reccurence）
1	Sonoda[2]	1977	Japanese	43/M	B +（C, ND）	bruise	shock	S4/6cm	+	well	−	curative op.	79months, dead（Liver, Peritoneum）
2	Watanabe[3]	1978	Japanese	45/M	ND	bruise	shock	left lobe/egg size	+	poorly	−	curative op.	1months, survived（−）
3	Nagasue[4]	1979	Japanese	43/M	ND	fall	shock	ND/ND	+	poorly	−	curative op.	10months, survived（−）
4	Yoshida[5]	1980	Japanese	70/M	ND	fall	shock	right lobe/walnut size	+	well	−	palliative op.	17months, survived（−）
5	Dixon[6]	1982	White African	68/M	ND	fall	shock	left lobe/3cm	+	well	−	curative op.	11months, survived（Liver, Peritoneum）
6	Abe[7]	1983	Japanese	53/M	ND	bruise	shock	lateral segment/ND	ND	ND	−	curative op.	ND（ND）
7	Oshima[8]	1987	Japanese	58/M	B −（C, ND）	fall	shock	S4/4cm	+	well	−	packing → curative op.	8months, survived（−）
8	Numabe[9]	1988	Japanese	19/M	B +（C, ND）	bruise	shock	S3−4/15cm	−	moderately	−	palliative op.	8months, dead（Peritoneum）
9	Togawa[10]	1989	Japanese	44/M	ND	bruise	shock	S6/3cm	+	poorly	+	suture	15months, survived（Peritoneum）
10	Sato[11]	1989	Korean	26/M	B +（C, ND）	assault	shock	S8/5cm	+	ND	+	exploratory laparotomy	2months, survived（−）
11	Hara[12]	1989	Japanese	6/M	ND	assault	shock	S1/4cm	−	well	−	curative op.	2weeks, survived（−）
12	Kew[13]	1991	Black African	32/M	B −（C, ND）	assault	shock	left lobe/ND	−	well	−	curative op.	40months, dead（Liver, Lung）
13	Kew[13]	1991	Black African	55/M	ND	fall	preshock	S6/4cm	+	well	−	packing → curative op.	2weeks, dead of pneumonia（−）
14	Kew[13]	1991	Black African	31/M	ND	assault	shock	whole liver/ND	−	well	−	packing	3months, survived（Peritoneum, Lung）
15	Kosaka[14]	1996	Japanese	53/M	B − C +	bruise	shock	S6/2cm	−	modelately	−	curative op.	27months, survived（Peritoneum）
16	Suzuki[15]	2002	Japanese	78/M	B − C −	fall	shock	lateral segment/11cm	−	poorly	−	curative op.	27day, survived（−）
17	Our case		Japanese	69/M	B − C +	car accident	shock	S8/6cm	+	well	+	curative op.	16months, survived（Bone）

BP : blood pressure, LC : liver cirrhosis, ND : not described, TAE : transarterial embolization, op. : operation
the number at the auther is a reference number

考　察

HCC の自然破裂は HCC 患者の死亡原因の 6.4% を占め[1]，しばしば遭遇する病態である．しかし，外傷性肝細胞癌破裂は非常にまれであり 1983 年から 2006 年 12 月まで医学中央雑誌（キーワードは「外傷性」「肝細胞癌または肝癌」「破裂」）と Pub Med（キーワードは「hepatocellular carcinoma or hepatoma or HCC」，「trauma」，「rupture」）で検索し，またその論文より検索した結果，過去に自検例含めて 17 例のみであった[2)~15)]．その 17 例の内訳を示す（**Table 1**）．17 例中 12 例は日本人で，アフリカ黒人 3 例，アフリカ白人 1 例，韓国人 1 例でありウイルス性肝炎の多発地帯に多かった．平均年齢は 44.6 歳ですべてが男性であった．受傷機転は打撲，転倒，転落，暴行などが多かった．交通事故は自検例が初めてだった．自然破裂症例のショック合併率は 92.3% という高率な報告[16]があるが，多くは 8.7〜41.6% と比較的低率[17)~20)]なのに対し，外傷性肝細胞癌破裂症例は全例ショック状態を呈していた．これは，外傷性肝細胞癌破裂症例に大量出血を伴う他臓器の損傷がなかったことを考えると，自然破裂症例と比較し破壊される面積が大きいことや壊死部ではなく血流に富む新鮮な部位が破壊されることが原因ではないかと考えられた．外傷性肝細胞癌破裂症例の腫瘍局在部位はさまざまであり，大きさも直径 2〜15cm とさまざまであった．直径 2cm のものでも破裂しており，必ずしも大きさだけが外傷性破裂の要因とはなっていないと考えられる．腫瘍の存在部位はさまざまであるが，画像や術中所見の記載があるものに限定すると全例腫瘍は肝表面に存在した．一般に，HCC の組織型としては中分化型が多いが[1]，外傷性肝細胞癌破裂症例の組織型は 17 例中 9 例が高分化型であった．治療は根治切除が多かった．試験開腹術後や HCC 破裂部の縫合術後の TAE による治療の報告はあった[10)11)]が，最初に TAE を施行し出血によるショックから離脱した後に根治切除を行った症例は自験例が初めてであった．また，17 例中 6 例（35.3%）と高率に腹膜播種を認めた（**Table 1**）．自験例は当院搬送時 TAE から約 1 か月経過しており，病変は画像上完

全に壊死に陥っていたため経過観察とした．経過中に腹膜播種を来す可能性はあるがHCC破裂1か月後に手術および腹腔内洗浄を行うことにより腹膜播種を防止できるかについては疑問が残る．また，早期手術後に腹膜再発が発症すると手術の意味がなくなってしまう．一方，周辺部での再発などHCCの局所制御を考えると[21)22)]，TAE後早期の切除が望ましい．したがって，今回のように外傷性肝細胞癌破裂症例の初期治療として，まずTAEで不安定な循環動態の改善を図り，その後綿密な画像診断での肝臓評価と肝予備能，および腹膜播種の可能性も考慮して根治切除を選択すべきと思われた．

文　献

1) 日本肝癌研究会追跡調査委員会：17回全国原発性肝癌追跡調査報告（2002～2003）．肝臓　**48**：117―140, 2007
2) Sonoda T, Kanematsu T, Takenaka K et al：Ruptured hepatocellular carcinoma evokes risk of implanted metastasis. J Surg Oncol **41**：183―186, 1989
3) 渡辺俊治：潜在性肝癌の外傷性破裂例の治験．日外会誌　**79**：34, 1978
4) Nagasue N, Inokuchi K：Spontaneous and traumatic rupture of hepatoma. Br J Surg **66**：248―250, 1979
5) 吉田　沖，矢毛石陽三，横田　博ほか：原発性細小肝癌の外傷性破裂の例．外科　**42**：1584―1586, 1980
6) Dixon JM, Nirmul D, Eremin O：Hemoperitoneum due to traumatic ruputure of a hepatoma in a patient with hemochromatosis. J R Coll Surg Edinb **27**：362―363, 1988
7) 阿部康人，大山正史，杉生隆直ほか：外傷性肝癌破裂の一治験例について．救急医　**7**（臨増）：S201, 1983
8) 大島　厚，北島正樹，岩田憲治：外傷性肝癌破裂の1治験例．日消外会誌　**20**：875―878, 1987
9) 沼辺　聖，村上雅彦，清水久和ほか：外傷性肝破裂により発見された若年者肝細胞癌の一例．日臨外医会誌　**49**：2183―2186, 1988
10) 外川　明，諏訪敏一，林田和也ほか：原発性肝癌外傷性破裂後のDICを救命した1例．埼玉医師会誌　**25**：1277―1281, 1991
11) 佐藤好則，芹澤　宏，相川直樹ほか：若年性肝細胞癌外傷性破裂の一例．腹部救急診療の進歩　**11**：403―406, 1991
12) 原　一郎，松林博男，難波　亨ほか：外傷性破裂により腹腔内出血をきたした小児成人型肝癌の1例．日消外会誌　**22**：1442, 1989
13) Kew MC, Hodkinson J：Rupture of hepatocellular carcinoma as a result of blunt abdominal trauma. Am J Gastroenterol **86**：1083―1085, 1991
14) Kosaka A, Hayakawa H, Kusagawa M et al：Successful surgical treatment for implanted intraperitoneal metastases of ruptured small hepatocellular carcinoma：report of a case. Surg Today **29**：453―457, 1999
15) 鈴木　温，塩野恒夫，藤森　勝ほか：原発性肝癌外傷性破裂の1手術例．帯広厚生病医誌　**6**：142―144, 2003
16) 国東主税，杉山　貢，渡辺桂一ほか：肝細胞癌破裂に対する治療の限界と外科治療―Transcatheter Arterial Embolozation（TAE）とMicrowave Tissue Coaglator―．腹部救急診療の進歩　**11**：907―912, 1991
17) 羽田野和彦，伊藤重彦，角田順久ほか：肝細胞癌破裂症例の予後および切除例に関する検討．日臨外会誌　**59**：1240―1245, 1998
18) Katsuragawa H, Yamamoto M, Katagiri S et al：Outcomes in patients with ruptured hepatocellular carcinoma. 東女医大誌　**76**：168―172, 2006
19) Tanaka A, Takeda R, Mukaihara S et al：Treatment of ruptured hepatocellular carcinoma. Int J Clin Oncol **6**：291―295, 2001
20) 石崎正利，長町幸雄，村谷　貢ほか：肝癌腹腔内破裂に関する臨床的検討．腹部救急診療の進歩　**9**：315―317, 1989
21) Liu H, Peng YH, Fu Y et al：One-stage liver resection for spontaneous rupture of hepatocellular carcinoma. World J Surg **29**：1316―1318, 2005
22) Lai EC, Lau WY：Spontaneous rupture of hepatocellular carcinoma―a systemic review. Arch Surg **141**：191―198, 2006

Traumatic Ruptured Hepatocellular Carcinoma Treated by Transcatheter Arterial Embolization Followed by Hepatic Resection

Ichiro Niina, Kazuo Chijiiwa, Kazuhiro Kondo, Motoaki Nagano,
Shuichiro Uchiyama, Nobuyasu Takahashi* and Hiroaki Kataoka*
Department of Surgical Oncology and Regulation of Organ Function and
Department of Oncopathology and Regenerative Biology*,
Miyazaki University School of Medicine

Traumatic ruptured hepatocellular carcinoma (HCC) is very rare, and only 16 cases have been reported, to our knowledge, in the English and Japanese literature. We report a new case, summarizing the 16 reported cases. A 69-year-old man was admitted to an emergency hospital due to shock after a traffic accident. Computed tomography (CT) demanstrated the rupture of HCC at segment 8 of the liver and transcatheter arterial embolization (TAE) was subsequently carried out. He recovered from the initial critical condition, and was transferred to our department for further treatment. Although HCC, 6cm in diameter, was detected in segment 8 of the liver, no viable HCC could be observed in CT, so he was discharged and carefully followed up. Seven months later, a few viable nodules were detected around the HCC treated by TAE. Segment 8 of the liver was anatomically excised together with the adhering omentum and diaphragm. Washing cytology in the abdominal cavity showed findings for cancer to be negative. Histologically, viable well-differenciated HCC was evident around the necrotic tumor. He was discharged on postoperative day 14 and remains alive 8 months after surgery with bone metastasis.

Key words：hepatocellular carcinoma, trauma, rupture

〔Jpn J Gastroenterol Surg 41：1698—1703, 2008〕

Reprint requests：Kazuo Chijiiwa Department of Surgical Oncology and Regulation of Organ Function,
Miyazaki University School of Medicine
5200 Kihara, Kiyotake, Miyazaki, 889-1692 JAPAN

Accepted：March 26, 2008

©2008 The Japanese Society of Gastroenterological Surgery Journal Web Site：http://www.jsgs.or.jp/journal/