日消外会誌　41（9）：1704～1709，2008年

症例報告

左側胆嚢と胆管走向異常を伴う急性胆嚢炎に対して腹腔鏡下胆嚢摘出術を行った１例

名古屋第二赤十字病院外科

松本　直基　　長谷川　洋　　白子　隆志　　坂本　英至
小松俊一郎　　久留宮康浩　　法水　信治　　田畑　智丈
夏目　誠治　　青葉　太郎

症例は60歳の男性で，併存症に糖尿病．発熱，心窩部痛を主訴に当院を受診．急性胆嚢炎の診断で経皮経肝胆嚢ドレナージ（perctaneous transhepatic gallbladder drainage；以下，PTGBD）を施行した．CT上胆嚢は門脈臍部の左側に存在するように見え，左側胆嚢を疑った．PTGBD造影と内視鏡的逆行性胆管造影検査で，右肝管が胆嚢管に合流する胆管走向異常を認めた．ドレナージで炎症が消退したのち，腹腔鏡下胆嚢摘出術を施行した．胆嚢の炎症は高度で，胆嚢底部は肝円索の左側に位置していた．門脈臍部を損傷しないよう慎重に胆嚢床の切離をすすめ，また右肝管の損傷を避けるためCalot三角部は剥離せず，胆嚢頸部をステイプラーで閉鎖した．困難症例であったが，腹腔鏡手術を完遂し，第6病日に退院した．右肝管が胆嚢管に合流する胆管走向異常と左側胆嚢が併存する極めてまれな症例であった．

はじめに

今回，我々は右肝管が胆嚢管に合流するタイプの胆管走向変異と，左側胆嚢（右側門脈臍部）を伴った急性胆嚢炎症例を経験し，それを腹腔鏡下に手術しえたので文献的考察を加え報告する．

症　例

症例：60歳，男性

主訴：発熱，嘔吐，心窩部痛

既往歴：糖尿病．インスリン使用中．

家族歴：特記事項なし．

現病歴：発熱，嘔吐，心窩部痛を主訴に当院救急外来を受診した．

入院時現症：身長171cm，体重64kg，血圧140/60mmHg，脈拍118bpm，体温38.5℃．心窩部から右上腹部に強い圧痛を認めた．

入院時検査所見：白血球9,200/μl，CRP 16.78 g/dlと炎症反応の上昇を認めた．また，GOT 141 IU，GPT 184IU，ALP 497IU，γGTP 870と肝胆道系酵素の上昇ならびに総ビリルビン6.42mg/dl，直接ビリルビン4.00mg/dlと著明な黄疸を認めた（**Table 1**）．

腹部超音波検査：胆嚢壁の肥厚，三層構造を認めた．

腹部CT：胆嚢の壁肥厚を認めた．胆嚢体底部は肝円索より左側に存在し，左側胆嚢を疑う所見であった（**Fig. 1**）．

以上より，急性胆嚢炎と診断し，経皮経肝胆嚢ドレナージ（perctaneous transhepatic gallbladder drainage；以下，PTGBD）を施行した．

PTGBD造影検査：らせん構造を認識できる胆嚢管に右肝管が合流する所見を認め，胆管走向異常を疑った（**Fig. 2A**）．

内視鏡的逆行性胆管造影（endoscopic retrograde cholangiography；以下，ERC）検査：胆嚢管に右肝管が合流していた（**Fig. 2B**）．そのシェーマを示す（**Fig. 3**）．久次分類[1]V型に相当する胆管走向異常と診断した．右肝管には前，後区域枝のほか，通常ならば内側区域領域からの胆管枝が合流していた．

＜2008年2月20日受理＞別刷請求先：松本　直基
〒466-8650　名古屋市昭和区妙見町2―9　名古屋第二赤十字病院外科

Table 1　Labolatory data on adomission

WBC	9.2×103	/μl	AST	141	IU
HGB	14.4	g/dl	ALT	184	IU
PLT	13.8×104	/μl	AL-P	497	IU
CRP	16.78	mg/dl	γ-GT	870	IU
Glu	232	mg/dl	LAP	231	IU
T-Pro.	7.09	g/dl	T-Bil.	6.42	mg/dl
Alb.	3.10	g/dl	D-Bil.	4.00	mg/dl
PT	11.8	Sec	Amy	55	IU
APTT	20.0	Sec	BUN	10.2	mg/dl
Fibrinogen	613.7	mg/dl	Cr	0.52	mg/dl
Thrombo test	82.4	%			

Fig. 1　CT showed that the swollen gall bladder with its thick wall was located to the left of the umbilical portion, suspected as acute cholecystitis with left-sided gallbladder.（a：ligamentum teres hepatis）

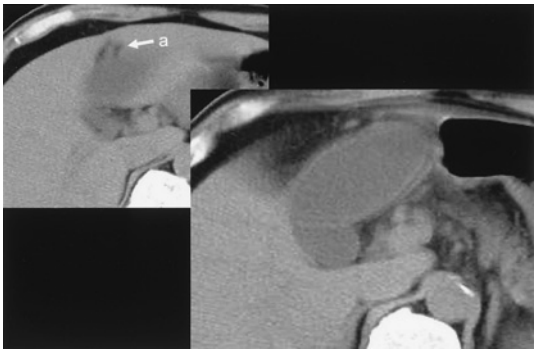

Fig. 2　Direct cholangiography showed abberant right hepatic duct（A：PTGBD, B：ERCP）. The right hepatic duct（arrow a）entering into the cystic duct（arrow b）. The gallbladder is arrow c and the left hepatic duct is arrow d.

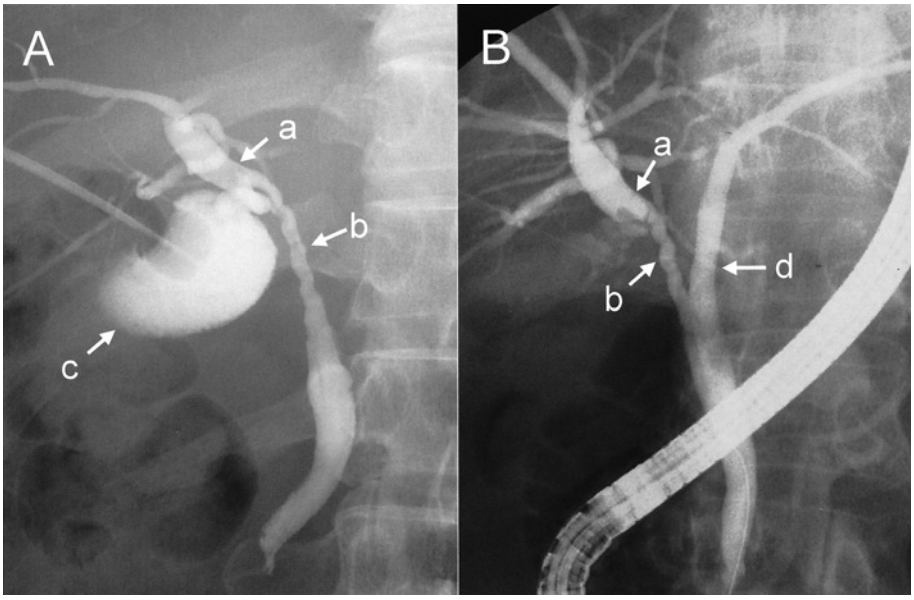

以上の所見より，胆管走向異常（久次分類Ⅴ型）と左側胆嚢を伴った急性胆嚢炎と診断し，ドレナージによる炎症消退後，腹腔鏡下胆嚢摘出術を施行した．

手術所見：胆嚢底部は肝円索の左側に存在していた．胆嚢壁は炎症性に肥厚・硬化し，その周囲の剥離層は消失していた．左側胆嚢のため Calot 三角部を展開するのは困難であり，さらにここに

Fig. 3　Diagram of the direct cholangiography.（a：abberant right hepatic duct, b：cystic duct, c：gallbradder, d：left hepatic duct）

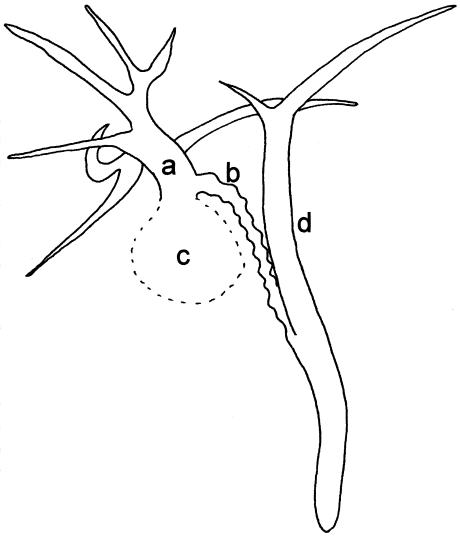

Fig. 4　The gallbladder wall was stiff and the fundus of gallbladder was located to the left of the ligamentum teres, we diagnosis as left-sided gallbladder. The neck of the gallbladder was stapled and closed, without approaching the cystic duct, in order to avoid damaging the aberrant hepatic duct.

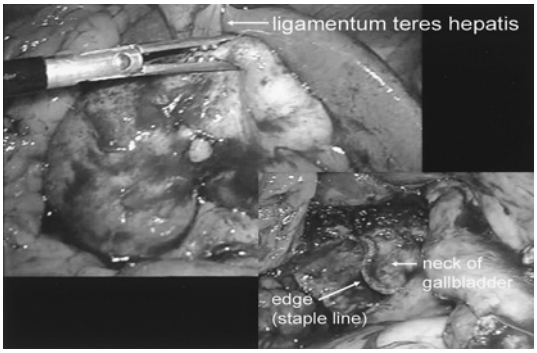

は右肝管が走行しているため，通常の Calot 三角部からのアプローチは危険であると判断した．まず，門脈臍部を損傷しないよう胆嚢底部から肝床を剥離し，胆嚢体底部を肝床から完全に遊離させた．Calot 三角部の炎症も高度であったため剥離は行わず，胆嚢頸部を endoscopic linear stapler で閉鎖した（**Fig. 4**）．胆嚢を摘出し，胆嚢閉鎖断端の近傍に閉鎖式吸引ドレーンを挿入して手術を終了した．

Fig. 5　Enhanced CT revealed the bifurcation of intrahepatic portal vein, and we diagnosised as umbilical portion is located to right side.

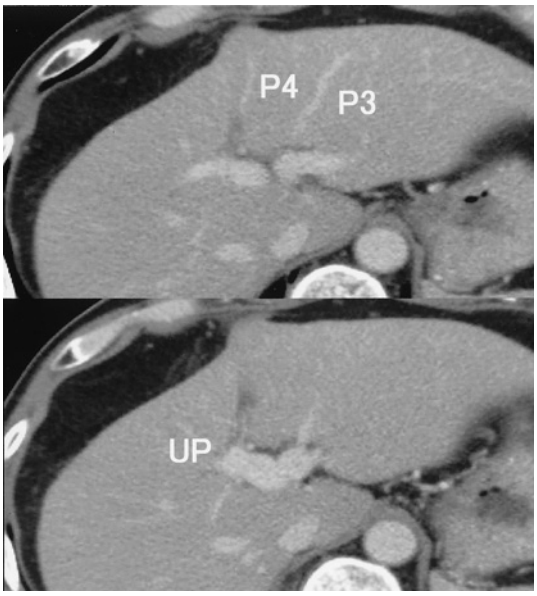

摘出標本：胆嚢の著明な壁肥厚と，粘膜の高度炎症性変化を認めた．胆嚢結石は認めなかった．

病理組織学的検査所見：胆嚢全体に炎症細胞浸潤がみられた．悪性所見は認めなかった．

術後経過：第2病日にドレーンを抜去し，第6病日に軽快退院したが，第15病日頃より発熱，右季肋部痛が出現し再入院．CT，ERC にて胆嚢閉鎖断端からの胆汁瘻に伴う腹腔内膿瘍と診断した．膿瘍ドレナージ，逆行性胆道ドレナージにて軽快し，再入院20日後軽快退院した．退院後，肝内門脈分岐の精査のため Multidetector-row CT を施行し，右側門脈臍部であったことを確認した（**Fig. 5**）．

考　　察

今回，我々は左側胆嚢と胆管走向異常（副肝管）を合併した症例を経験した．左側胆嚢は内臓逆位症を伴わずに胆嚢が肝円索の左側に位置し，肝左

Table 2　Report cases of operations with the right hepatic duct entering the cystic duct.（IOC：intraoperation cholangiography, PTGBD：percutaneous transhepatic gallbradder drainage, ERCP：endoscopic retrograde cholangiopancreatography, OC：open cholecystectomy, LC：laparoscopic cholecystectomy）

No	References	Age	Sex	Diagnosis for pre-operation	Diagnosis for Right hepatic duct entering the cystic duct	Operation
1	Kobak[8] (1949)	42	M	Gallbladder stones	Operation	OC
2	Prinz[9] (1976)	52	F	Gallbladder stones	IOC	OC
3	Nomura[10] (1999)	31	M	Acute calculous cholecystitis	PTGBD	LC
4	Hashimoto[11] (2002)	unknown	unknown	Gallbladder stones	IOC	LC
5	Yamamoto[12] (2003)	41	F	Gallbladder stones	IOC	LC
6	Kayahara[13] (2005)	69	F	Acute calculous cholecystitis	ERCP	LC
7	Our case	59	M	Acute calculous cholecystitis	PTGBD, ERCP	LC (subtotal cholecystectomy)

葉下面に胆嚢床を形成している先天的位置異常と定義されている．胆道系の発生異常に伴う胆嚢の位置異常だけではなく，門脈の分岐異常を伴う肝円索と門脈臍部の位置異常の結果であるとする説もある[2)~4)]．門脈の発生過程で通常とは逆に右臍静脈が残存した分岐異常について，桑山ら[5)]は右側門脈臍部と呼び，腹部超音波検査における頻度は0.1～0.7％と報告している．自験例の門脈像はこの右側門脈臍部の特徴に矛盾しない所見であった．

副肝管（あるいは異所性肝管）は肝区域を支配する肝内胆管の走向異常で，肝外で総肝管，総胆管，胆嚢などに合流する胆管と定義されている．久次分類Ⅰ型とⅤ型は時として判別が難しいが，自験例は合流部より総胆管側で胆嚢管のらせん構造を認めたことからⅤ型と判断した．

Ⅴ型胆管走向異常において，その報告例は右後区域胆管枝が胆嚢管に合流する型が多く，胆嚢管に合流する胆管枝にドレナージされる肝臓の領域は比較的小さいことが多いようである[6)7)]．自験例のように，右肝管全体（肝右葉と，通常内側区といわれる領域とをドレナージする胆管枝）が胆嚢管に合流するタイプの胆管走行異常は，Pub Medで「right hepatic duct」,「cystic duct」のキーワードで検索した結果，自験例で10例目と非常にまれであることがわかった[8)~15)]．そのうち，手術を施行した7例（自験例含む）についてまとめた（**Table 2**）．6例で，術前あるいは術中の直接胆道造影で診断がついており，胆嚢管を切離して胆嚢摘出術を行っている．胆嚢炎を起こしていた症例は，自験例を含めて4例であったが，胆嚢亜全摘を行ったのは自験例のみであった．

また，胆管走向異常と左側胆嚢が合併したという報告は，検索したかぎりでは1例のみ[16)]であった（医学中央雑誌，Pub Med，1983年～2007年，キーワード：「左側胆嚢」,「右側門脈臍部」,「胆管走向（走行）異常（変異）」,「副肝管」,「異所胆管」,「left-sided gallbladder」,「accessory hepatic duct」,「abberant hepatic duct」,「anomaly」）．これは，亜区域胆管枝に胆嚢管が合流する久次分類Ⅰ型の胆管走向異常と，肝内門脈分岐異常を伴った左側胆嚢が併存した症例であった．自験例のような右肝管が合流するようなⅤ型走向異常と左側胆嚢を合併した症例は，検索しうるかぎりで見出すことはできず，これはかなりまれな変異の形態であると考えられた．

また，自験例は前述のような変異に加えて急性胆嚢炎を発症していたため，相当に難度の高い手術が予想された．胆嚢炎に腹腔鏡下手術を選択するには，ある程度熟練した施設や術者が必要と思

われる．そして，より安全に手術を施行する術式を習熟することが重要である．我々は手術を行うにあたり，術中の胆管や門脈臍部の損傷を回避することを重要視した．胆管走向異常の存在は，特に腹腔鏡下手術において術中胆管損傷の発生頻度を上昇させ，開腹例1.99%であるのに対し腹腔鏡使用例では3.23%まで上昇するとの報告がある[7]．もし，胆管損傷を生じても，小さな胆管枝であれば損傷部の閉鎖で対処すべきとの報告[17]や，胆汁漏を生じた場合でもエタノール注入で治癒することもある[18]．しかし，腹腔鏡下胆嚢摘出術の術中に右肝管を損傷したため，胆管狭窄から胆管炎を発症し肝右葉切除を行わざるを得なくなった報告例もある[19]．胆管損傷の危険性が高い症例では，胆嚢の肝床からの剥離を先行する術式が安全であるという意見[7)20]もあり，我々は手術時にこれを採用した．加えて，最も注意すべき部分は副肝管周囲のCalot三角部であるため，これを剥離せず，胆嚢頸部を閉鎖するという術式をとった．高度胆嚢炎症例に，この胆嚢頸部閉鎖による胆嚢亜全摘術を施行することによって，術中胆道損傷の回避，開腹移行率の減少を認めたとの報告がある[21)22]．自験例においても，術中に合併症を生ずることなく腹腔鏡下手術を完遂するためには非常に有用であった．しかしながら，胆嚢亜全摘術には自験例のように閉鎖断端からの胆汁瘻を生ずる可能性ばかりではなく，胆石の遺残や胆嚢癌を合併していた場合の癌病巣破壊に伴う播種といった懸念をはらんでいる[23]．このため，この術式の適応は慎重に決定すべきと考える．

文　献

1）久次武晴：肝外胆道走向異常と外科．久次武晴編．肝外胆道走向異常と外科．大道学館出版部，福岡，1994，p27—102
2）福田叔一，藤尾長久，井原歳夫ほか：左側胆嚢に対する腹腔鏡下胆嚢摘出術の1例．外科　**68**：343—346, 2006
3）西尾秀樹，長谷川洋，小木曽清二ほか：胆石合併左側胆嚢に対する腹腔鏡下胆嚢摘出術の経験．胆と膵　**16**：697—701, 1995
4）尾関　豊ほか：肝内門脈分岐異常を伴った左側胆嚢の1例．日外会誌　**88**：1644—1650, 1987
5）桑山美知子，竹内和男，鶴岡尚志ほか：超音波による肝門部門脈の分岐形態に関する検討—主に分岐異常例について．Jpn Med Ultrasonics **16**：346—353, 1989
6）香月武人，谷川　尚：肝外走行異常—副肝管．胆と膵　**5**：147—152, 1984
7）坂本一博，奥澤淳治，松田光弘ほか：副肝管症例に対する腹腔鏡下胆嚢摘出術の臨床的検討．日内視鏡外会誌　**6**：183—189, 2001
8）Kobak MW, Bettman RB：Anomalous insertion of the right hepatic duct into the cystic duct：report of a case and review of the literature. Ann Surg **129**：528—532, 1949
9）Prinz RA, Howell HS, Pickleman JR：Surgical significance of extrahepatic biliary tree anomalies. Am J Surg **131**：755—757, 1976
10）Nomura T, Shirai Y, Sasagawa M et al：Anomalous insertion of the right hepatic duct into the cystic duct：report of a case diagnosed before laparoscopic cholecystectomy. Surg Laparosc Endosc Percutan Tech **9**：211—212, 1999
11）Hashimoto M, Ishikawa T, Iizuka T et al：Right hepatic duct emptying into the cystic duct. Surg Endosc **16**：359, 2002
12）Yamamoto S, Sakuma A, Rokkaku K et al：Anomalous connection of the right hepatic duct into the cystic duct：utility of magnetic resonance cholangiopancreatography. Hepato gastroenterology **50**：643—644, 2003
13）Kayahara M, Oyama K, Kitagawa H et al：Right hepatic duct opening into the cystic duct：the role of pre- and intraoperative cholangiography. Hepato gastroenterology **52**：719—721, 2005
14）Puente SG, Bannura GC：Radiological anatomy of the biliary tract：variations and congenitalabnormalities. World J Surg **7**：271—276, 1983
15）Eisendrath DN：Operative injury of the common and hepatic ducts. Surg Gynecol Obstet **31**：1—18, 1920
16）瀧口修司，関本貢嗣，松井成生ほか：肝内門脈分岐異常を伴った左側胆嚢に腹腔鏡下胆嚢摘出術を施行した1例．日消外会誌　**29**：2294—2298, 1996
17）Benson EA, Page RE：A practical reappraisal of the anatomy of the extrahepatic bile ducts and arteries. Br J Surg **63**：853—860, 1976
18）中川国利，鈴木幸正：無水エタノール注入にて治癒した難治性胆汁瘻の1例．日外科系連会誌　**29**：923—926, 2004
19）Nishio H, Kamiya J, Nagino M et al：Right hepatic lobectomy for bile duct injury associated with major vascular occlusion after laparoscopic cholecystectomy. J Hepatobiliary Pancreat Surg **6**：427—430, 1999
20）野村俊之，多田秀樹，西原徳文ほか：胆嚢管分岐異常の検討．胆道　**8**：3—8, 1994
21）Michalowski K, Bornman PC, Krige JE et al：La-

paroscopic subtotal cholecystectomy in patients with complicated acute cholecystitis or fibrosis. Br J Surg **85**：904—906, 1998
22) Beldi G, Glattli A：Laparoscopic subtotal cholecystectomy for severe cholecystitis. Surg Endosc **17**：1437—1439, 2003
23) 徳村弘美，松村直樹，鹿郷昌之ほか：腹腔鏡下胆嚢摘出術は術前非疑診胆嚢癌の予後を悪くするか．胆と膵 **27**：649—654, 2006

A Case of Laparoscopic Cholecystectomy for Acute Cholecystitis associated with the Left-Sided Gallbladder and an Aberrant Hepatic Duct

Naoki Matsumoto, Hiroshi Hasegawa, Takashi Shiroko, Eiji Sakamoto, Shunichiro Komatsu, Yasuhiro Kurumiya, Shinji Norimizu, Tomotake Tabata, Seiji Natsume and Taro Aoba
Department of Surgery, Nagoya Daini Red Cross Hospital

A 60 year-old man admitted for fever and epigastralgia was found in computed tomography to have a swollen gall bladder with a thickened wall located to the left of the umbilical portion and diagnosed as acute cholecystitis of the left-sided gall bladder. Direct cholangiography showed the aberrant right hepatic duct, draining into the cystic duct. After reducing inflammation by perctaneous transhepatic gall bladder drainage (PTGBD), we conducted laparoscopic cholecystectomy. The gall bladder wall was stiff and the gall bladder fundus was located to the left of the ligamentum teres. We dissected the liver bed, endeavoring to avoid umbilical injury. We stapled and closed the neck of the gall bladder, without approaching the cystic duct to avoid damaging the aberrant hepatic duct. The man was discharged on post operative day 6. We found no record of such a case in the Japanese literature.

Key words：aberrant hepatic duct, left-sided gallbladder, subtotal cholecystectomy
〔Jpn J Gastroenterol Surg 41：1704—1709, 2008〕

Reprint requests：Naoki Matsumoto Division of Surgery, Nagoya Daini Red Cross Hospital
2-9 Myoken-cho, Showa-ku, Nagoya, 466-8650 JAPAN
Accepted：February 20, 2008

©2008 The Japanese Society of Gastroenterological Surgery Journal Web Site：http://www.jsgs.or.jp/journal/