日消外会誌　41（9）：1710～1715，2008年

症例報告

上行結腸憩室炎に対する結腸右半切除術後に発症し保存的治療が奏効した上腸間膜静脈血栓症の１例

済生会今治病院外科
佐伯　隆人　　松野　　剛　　井口　利仁
藤澤　憲司　　買原　彰彦

症例は40歳の男性で，繰り返す上行結腸憩室炎に対し結腸右半切除術を行い，術後21日目に退院した．外来通院中に創周囲の痛みを訴えていたが，理学所見や血液検査所見に異常がなく消炎鎮痛剤の頓用で軽快していた．退院後18日目に上腹部痛が増強したため受診した．腹部造影CTにて上腸間膜静脈の拡張と血栓による内部の透亮像を認め上腸間膜静脈血栓症と診断した．腸管壊死の所見を認めなかったため，絶食とヘパリンの全身持続静注投与にて経過観察した．慢性の経過で血栓を形成したため側副血行路が発達し腸管壊死に至らなかったと考えられ，症状は徐々に軽快し入院13日目のCTでは血栓の縮小を認めた．ヘパリンからワーファリンカリウムの経口投与に切り替え継続した．3か月後のCTでは血栓はさらに縮小し血流の再開を認めた．凝固線溶系異常や門脈圧亢進症などの基礎疾患はなく結腸右半切除術が誘因と考えられた．

はじめに

上腸間膜静脈（superior mesenteric vein；以下，SMV）血栓症は比較的まれな疾患であり[1)2)]，特異的な所見を示さないため早期診断が困難であるとされてきた[3)]．また，診断の遅れから腸管大量切除を余儀なくされることも多く[4)5)]，救命率の低い疾患の一つに数えられていた[6)]．しかし，近年の画像診断の進歩とCTの汎用により早期の診断率が向上し，救命率の向上に加え早期治療により保存的治療で治癒する症例も増加している[7)]．腹部手術後の発症はまれであるが[7)8)]，今回，我々は上行結腸憩室炎に対する結腸右半切除術を誘因として発症し，保存的治療により軽快したSMV血栓症の１例を経験したので本邦報告例の集計による検討も加え報告する．

症　　例

患者：40歳，男性

主訴：上腹部痛

家族歴：特記すべきことなし．

既往歴：平成16年1月肝膿瘍，上行結腸憩室炎にて入院．平成17年12月，平成18年3月，8月上行結腸憩室炎にて入院．その他に上行結腸憩室炎にて3回の外来通院治療歴があった．

現病歴：平成18年8月の入院の際，入退院の繰り返しによるquality of lifeの低下を理由に手術を希望された．上行結腸に多発する憩室に対し平成18年9月結腸右半切除術を行った，右傍腹直筋切開法で開腹し右側結腸を後腹膜から遊離した．結腸間膜の切離の際に回結腸動静脈と右結腸動静脈は辺縁血管が分岐する近傍で結紮切離した．注腸透視を参考に，肛門側は結腸肝彎曲部で切離し回腸横行結腸側端吻合を行った．術後経過は順調で術後21日目に退院となった．退院1週間前後から創周囲の痛みを訴えていたが理学所見や血液検査所見などに異常がなく，消炎鎮痛剤の頓用で軽快していたため経過観察していた．退院後18日目に上腹部痛が増強したために外来を受診した．

入院時現症：身長168cm，体重60kg，体温36.9℃，血圧139/82mmHg，脈拍70回/分，整．

＜2008年2月20日受理＞別刷請求先：佐伯　隆人
〒799-1592　今治市喜田村7―1―6　済生会今治病院外科

Table 1　Laboratory data on admission

WBC	7,700 /mm^3	Na	142 mEq/*l*		
RBC	406×10^4 /mm^3	K	4.4 mEq/*l*		
Hb	13.6 g/dl	Cl	103 mEq/*l*		
Ht	39.6 %	BUN	13 mg/dl		
PLT	25.5×10^4 /mm^3	Cr	0.8 mg/dl		
AST	30 IU/*l*	CRP	3.5 mg/dl		
ALT	39 IU/*l*	PT		10.1 sec	
LDH	196 IU/*l*	APTT		26.4 sec	
ALP	225 IU/*l*	Fibrinogen		362 mg/dl	
T-Bil	0.68 mg/dl	FDP		4.6 μg/ml	
D-Bil	0.19 mg/dl	Antithrombin Ⅲ		88 %	
ChE	688 IU/*l*	Protein C activity		117 %(70−140%)	
S-Amy	95 IU/*l*	Protein S activity		77 %(60−150%)	
CPK	78 IU/*l*	Anticardiolipin antibody(I gG)		1 U/ml(< 10/ml)	
TP	6.9 g/dl	Lupus anticoagulant		1.1(< 1.3)	
Alb	4.2 g/dl	Plasminogen activity		76 %(69−111%)	
		Plasminogen antigenic level		13.4 mg/dl (9.1−14.5mg/dl)	

( ) normal range

腹部は平坦，上腹部に圧痛を認めた．筋性防御，反跳痛などの腹膜刺激症状は認めなかった．下肢腫脹や静脈瘤はなかった．

入院時検査所見：一般血液検査，生化学検査ではCRP 3.5mg/dl と軽度の炎症所見を認める以外は異常を認めなかった．CPK や LDH などの腸管壊死を示唆する酵素の上昇はなく，動脈血ガス分析でも代謝性アシドーシスは認めなかった．血液凝固線溶系検査では本症の原因となりうるような異常は認めなかった（**Table 1**）．

腹部 CT 所見：SMV のサイズが増大し，内腔に血栓と考えられる造影欠損を認めた．造影欠損は脾静脈合流部より末梢に約 7cm にわたり続いていた．SMV 血栓症と診断した．腸間膜脂肪織の濃度上昇を認めたが，腸管浮腫や腹水などの腸管梗塞，壊死を疑う所見は認められなかった（**Fig. 1a, b**）．平成 16 年 1 月の上行結腸憩室炎発症時から平成 18 年の手術時までに計 14 回の CT を行っているが，本症を疑う所見は認められなかった．なお，結腸右半切除時の病理組織標本を見直したが，手術の時点では血栓の所見は認められなかった．

入院後経過：腹膜刺激症状はなく造影 CT にお

Fig. 1　a：Abdominal contrast enhanced CT scanning on admission showed dilatation of superior mesenteric vein and radiolucency in the superior mesenteric vein（arrow）. b：Thrombus continued 7 cm distal under confluence of splenic vein（arrow head）. The density of fat tissue around the superior mesenteric vein rose up due to inflammation, but intestinal necrosis was not observed.

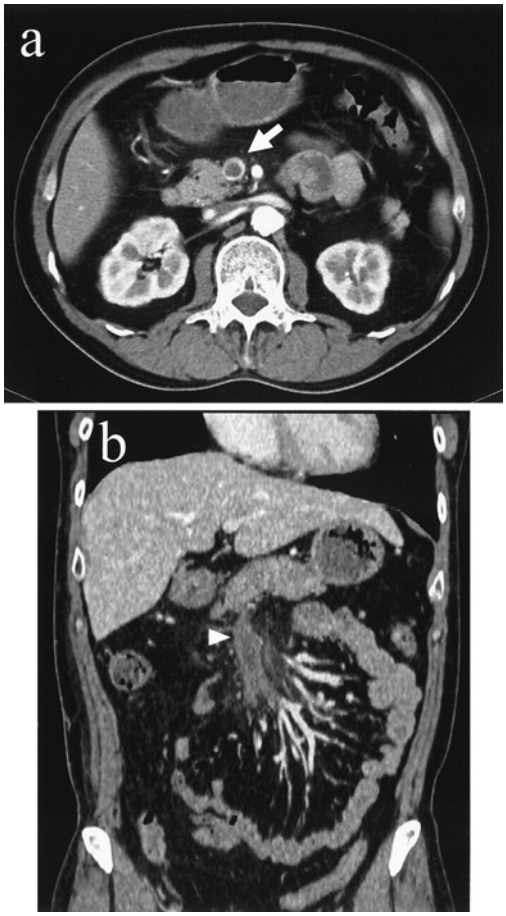

いても腸管梗塞，壊死の所見を認めなかったため，保存的治療を開始した．絶飲食とヘパリンの全身持続静注投与（1 日 10,000 単位）を行い慎重に経過を観察した．症状，腹部理学所見，血液検査所見は徐々に改善し，入院 6 日目より経口摂取を開始したが悪化は認めなかった．入院 9 日目に排便を認めたが便潜血反応は陰性であった．入院 10 日目よりヘパリンの持続静注投与からワーファリンカリウムの経口投与に徐々に切り替えた．入院 13

Fig. 2　a：In abdominal contrast enhanced CT scanning on day 13 post admission, the thrombus contracted and density of the fat tissue around the superior mesenteric vein decreased (arrow). b：Three months after anticoagulation therapy, CT scanning showed furthermore contraction of thrombus and the blood flow was restarted (arrow head).

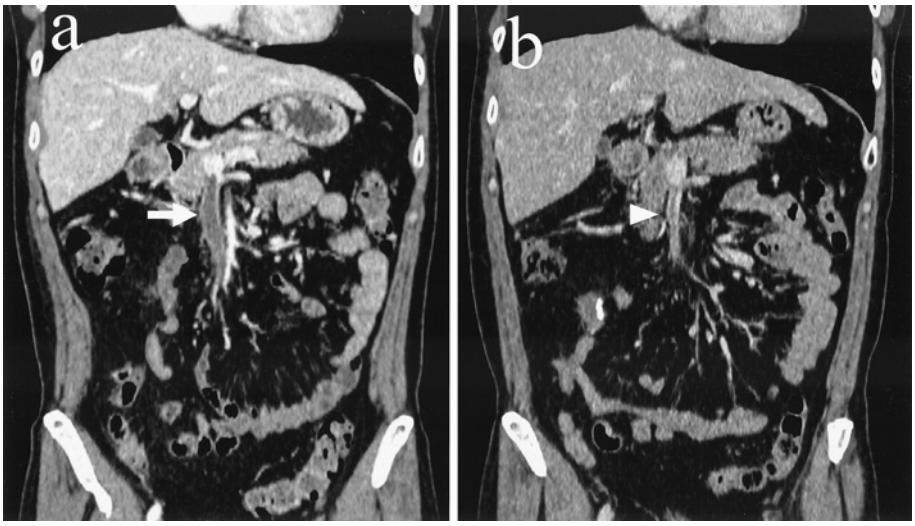

日目の造影CTでは血栓は残存しており再開通は認めなかったが，SMVのサイズは縮小し腸間膜脂肪織の濃度上昇は改善していた（**Fig. 2a**）．症状，腹部理学所見，血液検査所見ともに落ち着いており31日目に退院した．外来でトロンボテスト20%前後を目標にワーファリンカリウムの投与を継続した．3か月後の造影CTでは血栓は縮小し血栓周囲に血流を認めた．6か月後には血栓はさらに縮小し血流の増加を認めた（**Fig. 2b**）．9か月経過した現在，腹部症状はなく抗凝固療法を継続し経過観察中である．

考　察

SMV血栓症は1935年にWarrenら[9]により初めて報告された疾患で，発生頻度はHansenら[1]の報告では外科緊急入院患者の0.01%，佐藤[2]の報告では0.02%であり比較的まれな疾患である．

本症の発症因子として血液凝固線溶系の異常（アンチトロンビン-III，プロテインS，プロテインCなどの欠損および異常症，プラスミノーゲン異常症，抗リン脂質抗体症候群），肝硬変などの門脈圧亢進症，大腸憩室炎や虫垂炎などの腹腔内感染症，腹部手術，経口避妊薬やステロイド内服などが報告されているが[6]，原因不明の特発性症例も20～50%存在する[10)11]．自験例では血液凝固線溶系検査において異常はなく，肝疾患や門脈圧亢進症の所見も認めなかった．大腸憩室炎も発症因子の一つであるが，憩室炎発症以後のCTでは本症の所見は認められておらず，また右半結腸切除時の病理組織標本では血栓の所見はなく，結腸右半切除術後に発症したと考えられ手術が誘因と考えられた．医学中央雑誌において「上腸間膜静脈血栓症」をキーワードとした検索と関連文献から本邦における腹部手術後の発症例を抽出したところ，1983年から1999年の期間に3例，後述する2000年から2006年の期間に4例の文献的報告があった[12)～18]．結腸切除後に発症した例は，1960年に本間ら[12]が右半結腸切除術後の発症例を報告して以来であり非常にまれである．

本症の臨床症状としては腹痛，嘔気，嘔吐，腹部膨満，下痢，下血など，血液検査では白血球，CRP，LDHなどの上昇を認めることはあるがいずれも特異的ではない[6)19]．また，動脈閉塞症と比べて経過が緩徐であるため早期診断は難しく，受診までの病悩期間が平均5～14日との報告もあ

Table 2　Summary of reported cases of superior mesenteric vein thrombosis in Japan

Mean age	54.6 y.o（22－78 y.o）	
Gender	male　40 cases	
	female　12 cases	
Cause	○ hypercoagulability	15 cases（29%）
	protein S deficiency	7
	protein C deficiency	4
	congenital antithrombin Ⅲ deficiency	1
	dysplasminogenemia	1
	primary antiphospholipid syndrome	2
	○ portal hypertention	6 cases（12%）
	○ intraabdominal infection	7 cases（13%）
	appendicitis	2
	infectious enteritis	2
	ascending colonic diverticulitis	1
	abscess after appendectomy	1
	liver abscess	1
	○ postoperative	4 cases（8%）
	right hemicolectomy	1
	splenectomy + esophageal transection（overlap with portal hypertention）	1
	splenectomy（overlap with portal hypertention）	1
	oophorectomy（overlap with protein S deficiency）	1
	○ others	3 cases（6%）
	drug induce（steroid）	1
	colonoscopy	1
	malignant lymphoma	1
	○ idiopathic	20 cases（38%）

る[3)20)21)]．血栓形成は腸管近くの末梢の静脈に始まり徐々にSMV本幹に進展すると推測されており，本幹が閉塞したときに症状が急激に増悪すると考えられている[3)4)6)]．自験例においても退院後に軽度の腹痛を認め，消炎鎮痛剤の経口投与で経過観察していた期間があり，症状出現から約10日間経過したのちに急激に腹痛が増強し診断に至った．

今回の手術手技とSMV血栓症の関連について考察すると，右側結腸癌に対するsurgical trunkの郭清を伴う結腸右半切除術と異なり，回結腸静脈，右結腸静脈を辺縁静脈分岐の近傍で切離したために，切離部とSMVとの間に血流が途絶した部分が生じ，切離部で生じた血栓が徐々にSMV本幹に達しSMV血栓症に至ったと考えられた．

Table 3　Methods of non-operative therapy

Methods	Number of cases
○ systemic administration intravenously	
① heparin	11
② urokinase	2
③ heparin and urokinase	1
○ urokinase via superior mesenteric artery + heparin intravenously	4
○ urokinase via superior mesenteric artery + urokinase and heparin intravenously	1
○ heparin via superior mesenteric artery	1
○ perctaneous transhepatic thrombectomy + heparin and urokinase via portal vein	1
○ perctaneous transhepatic thrombectomy + urokinase via superior mesenteric artery	1
○ others	2

医学中央雑誌において「上腸間膜静脈血栓症」をキーワードとして検索しえた範囲では，2000年から2006年の7年間における本邦報告例は51例（会議録は除く）であった．自験例を加えた52例について検討したところ（**Table 2**），年齢分布は22歳から78歳と幅広く，平均年齢は54.6歳であった．男女比は40：12で男性に多くみられた．基礎疾患として血液凝固線溶系異常が15例（29%），門脈圧亢進症が6例（12%），腹腔内感染症が7例（13%），原因不明の特発性症例は20例（38%）であった．腹部手術後の発症例は4例あったが，そのうち3例は基礎疾患として血液凝固線溶系異常や門脈圧亢進症を認め，基礎疾患のないものは自験例のみであった．保存的治療が行われた症例は井上ら[8)]による1960年から1989年の集計では51例中1例（2.0%），中澤ら[7)]による1989から1996年の集計では58例中21例（36.2%），今回の集計では52例中24例（46.2%）であり，年を追うにつれ増加していた．以前は開腹時に診断がついたり侵襲的な血管造影検査を必要とする症例が多かったが，ここ7年間では90%の症例で造影

CTにより診断が可能であり，画像診断の進歩とCTの汎用により早期診断が可能になったことが保存的治療例の増加の要因の一つと考えられる．死亡率においても井上らの集計では15.6%，中澤らの集計では3.5%，今回の集計では1.9%と減少傾向にあった．

治療法について重要なことは言うまでもなく手術適応の判断であり，腹膜刺激症状を認めたり，CTで小腸壁と腸間膜の肥厚，腸間膜の層状の描出，腹水などの腸管梗塞，壊死の所見を認めるものはただちに開腹し壊死腸管の切除が必要である．腸管壊死に陥ってないと判断される症例については保存的治療が選択され，先述したように最近では保存的治療の割合が増加している．今回の集計において保存的治療が行われた24症例の治療法の内訳を**Table 3**に示した．全身的抗凝固療法が行われた症例が24例中11例と最も多かったが，カテーテルを上腸間膜動脈や門脈に留置し血栓溶解療法を行った症例も近年増加していた．また，経皮経肝的に門脈を穿刺し血栓除去術を行った症例が2例みられた[22)23)]．しかし，症例数が少いことや血栓の程度もさまざまであるため治療効果の評価が困難であり，推奨される保存的治療法はいまだ定まっていないのが現状である．Condatら[24)]はワーファリンカリウム内服による再発予防の有用性を指摘しており，急性期を過ぎた後は抗凝固剤を経口投与に変更し投与の継続が必要とされるが[25)]，投与期間については明確な基準はなく症例によりさまざまである．また，保存的治療が奏効し急性期を脱した後に小腸に慢性虚血性狭窄を来し手術を必要とした症例も報告されており[22)26)27)]，慎重な経過観察が必要である．

SMV血栓症はまれな疾患で，遭遇する機会は少ないと考えられるが，早期診断，治療により救命率の向上が期待できる疾患であり，腹痛症状の鑑別診断として常に念頭においておくべき疾患である．また，腹部手術が誘因となり発症する頻度は少ないが，致命的な術後合併症であるため，基礎疾患がない患者においても注意が必要であると考えられた．

文　献

1) Hansen HJ, Christoffersen JK：Occlusive mesenteric infarction. A retrospective study of 83 cases. Acta Chir Scand **472**：103―108, 1976
2) 佐藤寿雄：急性腸間膜血管閉塞症について．外科 **37**：1137―1143, 1975
3) 重松　宏，武藤徹一郎：腸間膜静脈血栓症．臨外 **49**：709―716, 1994
4) 折井正博，秋山芳伸，森末　淳ほか：腸間膜静脈血栓症．手術　**50**：909―915, 1996
5) 石井貴士，島田長人，柴　忠明ほか：上腸間膜静脈血栓症．臨外　**52**：1543―1547, 1997
6) Abdu RA, Zakhour BJ, Dallis DJ：Mesenteric venous thrombosis―1911 to 1984. Surgery **101**：383―388, 1987
7) 中澤俊郎，武井伸一，神林秀敬ほか：保存的治療により治癒した上腸間膜静脈血栓症の2例．日臨内科医会誌　**12**：155―159, 1997
8) 井上芳徳，岩井武尚，三浦則正ほか：上腸間膜静脈血栓症の1例　本邦報告例の集計．静脈学 **3**：213―221, 1992
9) Warren S, Eberhard TP：Mesenteric venous thrombosis. Surg Gynecol Obstet **61**：12―21, 1935
10) Nichols DM：Computed tomography in acute mesenteric vein thrombosis. J Comput Assist Tomogr **8**：171―172, 1984
11) 杉本貴樹，斎藤　寛，武田義敬：特発性腸間膜静脈血栓症による小腸壊死の1治験例．外科　**48**：853―856, 1986
12) 本間正和，青木三郎，葉梨修一ほか：上腸間膜血管閉塞症3例の経験について．臨外　**15**：157―161, 1960
13) 浜口栄祐，木村信良，石塚慶次郎ほか：腸間膜血管閉塞症．外科　**24**：15―30, 1962
14) 白水倶弘，杉町利喜雄，岡　直剛ほか：急性腸間膜血管閉塞症．臨外　**33**：1165―1169, 1978
15) Ikeda N, Umetsu K, Suzuki T et al：Sudden unexpected death from a superior mesenteric venous thrombosis after a gastrectomy. 日法医誌 **43**：328―331, 1989
16) 岸渕正典，川崎勝弘，西　敏夫ほか：Dynamic CTにて診断可能であった上腸間膜静脈血栓症の1例．外科　**62**：242―244, 2000
17) 熊野秀俊，小林健二：当院で経験した上腸間膜静脈血栓症8例の検討と文献的考察．日腹部救急医会誌　**26**：603―608, 2006
18) 真田佐知子，高橋健太郎，秋山　稔ほか：術後に上腸間膜静脈血栓症をきたした卵巣癌の1例．臨産婦　**60**：1027―1030, 2006
19) Inderbitzi R, Wagner HE, Seiler C et al：Acute mesenteric ischemia. Eur J Surg **158**：123―126, 1992
20) Boley SJ, Kaleya RN, Brandt LJ：Mesenteric venous thrombosis. Surg Clin North Am **72**：183―

201, 1992
21) Mathews JE, White RR：Primary mesenteric venous occlusive disease. Am J Surg **122**：579—583, 1971
22) 井上史彦，松本賢治，松原健太郎ほか：プロテインＳ欠乏症を伴う上腸間膜静脈血栓症の１例．静脈学 **15**：265—270, 2004
23) 関 匡彦，中村達也，福島英賢ほか：経皮経肝的治療にて改善した門脈・上腸間膜静脈血栓症の１例．日臨救急医会誌 **8**：312—316, 2005
24) Condat B, Pessione F, Denninger MH et al：Recent portal or mesenteric venous thrombosis：increased recognition and frequent recanalization on anticoagulant therapy. Hepatology **32**：466—470, 2000
25) Kaleya RN：Acute mesenteric ischemia. Crit Care Clin **11**：479—512, 1995
26) 大橋浩一郎，平川一秀，黒田暢一ほか：小腸狭窄によるイレウスをきたした上腸間膜静脈血栓症の１例．日外科系連会誌 **29**：108—112, 2004
27) 藤田利枝，小原則博，天野 実ほか：血栓溶解剤動注療法後に小腸狭窄をきたした上腸間膜静脈血栓症の１例．日臨外会誌 **61**：1053—1057, 2000

A Case Report of Superior Mesenteric Vein Thrombosis after Right Hemicolectomy for Ascending Colonic Diverticulitis Successfully Treated with Conservative Therapy

Takahito Saiki, Tsuyoshi Matsuno, Toshihito Inokuchi,
Kenji Hujisawa and Akihiko Kaihara
Department of Surgery, Saiseikai Imabari Hospital

A 40-year-old man undergoing right hemicolectomy for repeated ascending colonic diverticulitis and discharged on postoperative day 21 reported slight wound pain, but no abnormality in physical examination and on laboratory data was seen, so he was prescribed painkillers. On day 18 after discharge, he was admitted for severe upper abdominal pain. Contrast-enhanced CT showed dilation of the superior mesenteric vein (SMV) and radiolucency in SMV under confluence of splenic vein, suggesting SMV thrombosis. Conservative therapy with continuous intravenous heparin administration was initiated because of no signs of intestinal necrosis. Abdominal findings indicated slight improvement and the thrombus contracted within 13 days of treatment as seen in CT. Intravenous heparin administration was replaced by warfarin potassium. Three months after therapy, CT showed further contraction of the thrombus and reflow in the SMV. Because the blood coagulation studies showed no abnormalities and portal hypertention was not observed, SMV thrombosis in this case was thought to have been induced by right hemicolectomy.

Key words：SMV thrombosis, anticoagulant therapy, colectomy

〔Jpn J Gastroenterol Surg 41：1710—1715, 2008〕

Reprint requests：Takahito Saiki Department of Surgery, Saiseikai Imabari Hospital
7-1-6 Kitamura, Imabari, 799-1592 JAPAN

Accepted：February 20, 2008

©2008 The Japanese Society of Gastroenterological Surgery Journal Web Site：http://www.jsgs.or.jp/journal/