日消外会誌　41（9）：1716～1722，2008年

症例報告

Gastrointestinal stromal tumor との鑑別が困難であった腸間膜線維腫症の１例

青梅市立総合病院外科

保坂　晃弘　　山﨑　一樹　　青木　文夫　　正木　幸善

症例は41歳の女性で，下腹部痛を主訴に近医を受診し，CTにて腹部腫瘤を指摘され，当院紹介となった．腹部超音波検査，CT，下部消化管内視鏡検査などで横行結腸粘膜下腫瘍と診断し，開腹術を施行した．横行結腸筋層に連続する最大径4.2cmの腫瘍を認め，病理組織学的には紡錘形の腫瘍細胞の増生からなっており，gastrointestinal stromal tumor（以下，GIST）と診断した．術後１年８か月のCTにて同部位に径5cm大の腫瘤を指摘され，GIST再発を疑い，再度開腹術を施行した．前回吻合部を巻き込む腫瘍を認め，初回手術時の標本を含めて再度検討した結果，病理組織学的に初回，２回目手術時ともに病変は腸間膜線維腫症と診断された．腸間膜線維腫症は，高分化な線維組織よりなる腫瘍で，局所で浸潤性増殖を示し，しばしば再発する．特に，腸管に浸潤した場合は，病理組織学的にもGISTと酷似し，鑑別診断が困難なことも多い．本症例について，文献的考察を加えて報告する．

はじめに

腸間膜線維腫症はデスモイド型線維腫症の一つで，分化した線維芽細胞の増殖よりなる腫瘍である．遠隔転移は起こさないものの，局所で浸潤性増殖を示し，しばしば再発を繰り返す[1]．術前診断は困難な場合が多く，特に腸管の筋層に浸潤を来した症例では，術中肉眼所見，あるいは術後の病理組織学的検査においても，gastrointestinal stromal tumor（以下，GIST）との鑑別が難しい[2]．我々はGISTとの鑑別診断が困難であり，経過中に局所再発を来した横行結腸浸潤を伴う腸間膜線維腫症の１例を経験したので，文献的考察を加え報告する．

症　例

患　者：41歳，女性

主　訴：左下腹部痛

家族歴：特記すべきことなし．

既往歴：特記すべきことなし．

現病歴：2005年５月より左下腹部痛あり，近医を受診．CTにて腹部腫瘤を指摘され，６月当院へ紹介となった．

初診時現症：左下腹部に5cm大の腫瘤を触知した．同部に一致して軽度の圧痛を認めた．

来院時血液検査所見：特記すべき異常所見を認めなかった．

腹部超音波検査：腹壁の直下に，比較的境界明瞭な最大径48mmの腫瘤を認めた．腫瘤内部は低エコーで比較的均一であった．

腹部CT：左腸腰筋および下行結腸に接する最大径45mmの充実性腫瘤を認めた．腫瘤内部は一部不均一な造影効果を認めた（**Fig. 1**）．

下部消化管内視鏡検査：脾極部に近い横行結腸に，粘膜下腫瘍を疑わせる隆起性病変を認めた．粘膜面は正常であった（**Fig. 2**）．

下部消化管造影検査：横行結腸に比較的表面平滑な隆起性病変を認めた．

以上の所見より，横行結腸の粘膜下腫瘍と診断し，８月上旬に手術を施行した．

手術所見：腫瘍は正中より左側の横行結腸にあり，腸管壁から主に壁外性に発育していると判断し，横行結腸に生じた粘膜下腫瘍と診断した．腫

＜2008年２月20日受理＞別刷請求先：保坂　晃弘
〒198-0042　青梅市東青梅４―16―５　青梅市立総合病院外科

Fig. 1　Abdominal CT shows a mass adjacent to the left psoas muscle and descending colon.

瘍には一部大網が癒着していたが，他に腹腔内に異常所見を認めなかった．腫瘍より口側，肛門側それぞれ 5cm の部位で腸管を切離し，この範囲に相当する辺縁動静脈を含めて腸間膜を一部合併切除した．腫瘍に癒着した大網も合併切除した．端端吻合で再建した．

病理組織学的検査所見：最大径 4.2cm の腫瘍は，紡錘形細胞の錯綜状の増生よりなっており，横行結腸の固有筋層と連続していた（**Fig. 3**）．免疫染色では，ビメンチン陽性，平滑筋アクチンごく一部陽性，CD34，KIT，S100，デスミン陰性であった．CD34，KIT ともに陰性であったが，腫瘍の形態的特徴から，非典型的であるが GIST と診断した．

術後経過：経過良好で，術後第 12 病日に退院した．術後 8 か月の腹部 CT では異常所見を認めなかった．術後 1 年 7 か月が経過した平成 19 年 3 月頃より腹部違和感が生じ，翌 4 月に腹部 CT を施行したところ，腹腔内に径 5cm 大の腫瘤を認めた．

腹部 CT：正中より左側の横行結腸に接して径 5cm の充実性腫瘤を認め，腫瘤内部は一部不均一な造影効果を示した（**Fig. 4**）．他に再発を疑わせる所見は認めなかった．

腹部超音波検査：比較的境界明瞭な，最大径 55 mm の腫瘤を認めた．内部は低エコーで比較的均一であった．

下部消化管内視鏡検査：前回手術時の吻合部に一致して，粘膜下腫瘤を疑わせる隆起を認めた．

Fig. 2　Colonoscopy demonstrates a mass in the transverse colon, suggesting a submucosal tumor (arrow).

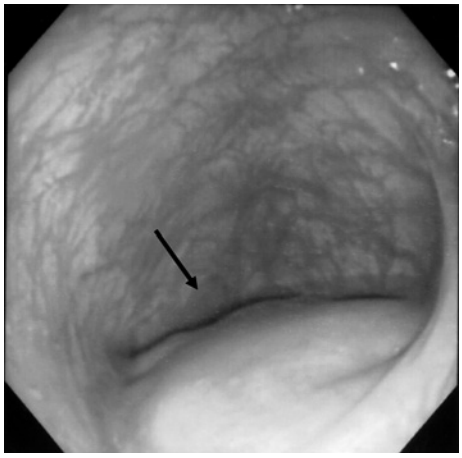

粘膜面は正常であった（**Fig. 5**）．

下部消化管造影検査：横行結腸に表面平滑な隆起性病変を認めた．

以上より，GIST 再発と診断し，5 月下旬に手術を施行した．

手術所見：腫瘍は前回手術時の吻合部を巻き込み一塊になっていた．腫瘍近傍の大網に約 1cm 大の硬結を認めた．腫瘍より口側，肛門側それぞれ 5cm の部位で腸管を切離し，近傍の大網結節を含め，一部大網，腸間膜を合併切除した．端端吻合で再建した．

病理組織学的検査所見：腫瘍は長径 52mm で，前回手術の吻合部を巻き込む形で漿膜側に突出していた．前回手術時の標本と同様に，紡錘形の腫瘍細胞の増生よりなっていた．また，病変内には肥満細胞が散見された（**Fig. 6**）．病変周囲の大網には径数 mm から 1cm 以下の小結節を複数認め，主病変と同様の所見であった．免疫染色では，ビメンチン陽性，平滑筋アクチンごく一部陽性，CD34，KIT，S100，デスミン陰性であった．さらに，株式会社エスアールエルに依頼し，PCR-direct sequencing 法にて *c-kit* 遺伝子（exon9，11，13，17），*PDGFR*α 遺伝子（exon12，18）の検索を行ったが，これらの領域に変異は見られず，GIST である可能性は極めて低いと判断した．β-カテニンの

Fig. 3　a：The tumor involves the transverse colon. b：The tumor is located adjacent to the muscle layer of the transverse colon. c：The tumor is composed of spindle-shaped cells.



免疫染色は陰性であり，典型的ではないが，腫瘍の形態的特徴から腸間膜線維腫症と診断した．前回手術時の標本を再検討した結果，腸間膜線維腫症として矛盾しないと判断された．

Fig. 4　Abdominal CT shows a mass adjacent to the transverse colon.

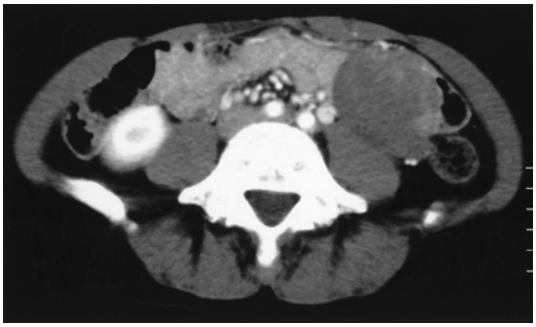

術後経過：経過良好で，術後第9病日に退院した．術後5か月が経過した現在，再発の兆候は見られていない．

考　察

線維腫症は高分化な線維組織からなり，浸潤性に増殖し，単発性あるいは多発性に境界不鮮明な腫瘍を形成する．浅在性と深在性（デスモイド型）に分類され，後者は発生部位によってさらに，①腹壁の筋肉の筋腱膜より生ずる腹壁デスモイド，②腹壁以外の随意筋の筋腱膜より生ずる腹壁外デスモイド，③腸間膜や腸骨窩に生ずる腹腔内デスモイド，に亜分類され，特に腸間膜に生じたものは腸間膜線維腫症ともいわれる[1]．Reitamoら[3]はフィンランドでのデスモイド型腫瘍の発生率を人口100万人当たり年間2.4～4.3人と推定し，発生部位別では腹壁デスモイド49%，腹壁外デスモイド43%，腹腔内デスモイド8%と報告している．

線維腫症の原因は不明であるが，結合組織の増殖に関与する遺伝子の異常に加えて，手術や外傷の既往，女性ホルモンの影響が発症に関係していると推測されている[4)5)]．家族性大腸ポリポーシス（familial adenomatous polyposis；以下，FAP）には10～25%の頻度で線維腫症を合併するとされており，FAPの原因であるAPC遺伝子の異常の部位が線維腫症発生に関与していることも示唆されている[5)~7)]．また，本症例のようにFAPを合併していない線維腫症では，APC遺伝子の異常はまれであり，β-カテニン遺伝子異常によるβ-カテニン過剰発現が発症に関わっていると考えられてい

Fig. 5 Colonoscopy demonstrates a submucosal mass involving the anastomosis site（arrow).

る[8)～11)].

赤羽ら[12)]によるFAP非合併かつ腹部手術既往がない腸間膜線維腫症の本邦報告例の集計では，平均年齢42.7歳で，27例中21例が男性であり，大半が小腸間膜に発生していた．本症例のように，女性で横行結腸間膜に発生するケースは比較的まれと思われる．

腸間膜線維腫症は，腹部腫瘤を自覚することが契機で発見されることが多いが，腫瘍が腸管に浸潤する場合もしばしば経験され，それに伴い腸閉塞[13)]，腸管穿孔[14)]，膿瘍形成[15)]などで発症するケースもある．術前診断は困難で，摘出標本の病理組織学的検索で術後に診断が確定する場合がほとんどである．消化管造影検査では，腫瘤による圧排所見が見られる．超音波検査では，低～等エコーの充実性腫瘤として描出される．造影CTでは，均一に全体が造影される，辺縁のみ造影される，造影されない，などさまざまなパターンを示し，特に大きな腫瘍では内部に壊死，出血を伴うため不均一に造影されることがある[16)]．MRIでは，腫瘍の細胞密度と膠原線維の量を反映して不均一な信号を呈する．筋肉と比べてT1強調像で低～等信号，T2強調像で高信号を示すことが多いが，特に細胞密度の高い部分がT2強調像でより高信号を呈する．造影MRIではCT同様，さまざまな造影パターンを示す[17)]．また，T2強調像で高信号を示すケースでは急速な腫瘍増大が見られたという報告もある[18)]．

病理組織学的には，腫瘍は紡錘形から星芒状の比較的均一な細胞の増殖からなり，間質には膠原線維が豊富に含まれる．核分裂像の程度はさまざまであるが，顕著に見られることはない．また，肥満細胞が散見されることが特徴的である[1)]．本症例のように腸管壁に浸潤した症例では，形態的にGISTと酷似することも多く，病理組織学的にも鑑別が困難であることがまれではない．免疫染色では，平滑筋アクチンやデスミンには陽性を示すことがあり，またGISTの診断に有用なマーカーであるCD34には通常陰性であるが，KITに対しては半数以上で陽性を示す[19)20)]．β-カテニンの免疫染色では，GISTが陽性を示すことはなく，線維腫症では高頻度で陽性を示すことから，両者の鑑別に有用である[20)]．一方，GISTはKITに対して約95%，CD34に対して約70%の陽性率を示すが，ごくまれに両者に対して陰性を示す例が存在する[21)]．そのような症例に対しては，GISTで見られる*c-kit*遺伝子あるいは*PDGFR*α遺伝子の突然変異の検索が確定診断に有用である[22)]．Steigenら[23)]は，GIST症例の75%で*c-kit*遺伝子の，10%で*PDGFR*α遺伝子の突然変異が見られ，*c-kit*遺伝子異常はexon9，11，13，17に，*PDGFR*α遺伝子異常はexon12，18に認めたと報告している．本症例では，初回手術時の病理組織学的検討では，免疫染色でKIT，CD34ともに陰性であったが，腫瘍の形態的特徴から，GISTと診断した．しかし，2回目の摘出標本の組織学的検査所見で，腫瘍内に肥満細胞が散見されたこと，主病変周囲の大網に多発性発症を疑わせる小病変を認めたこと，再度の免疫染色で初回手術時標本と同様にKIT，CD34ともに陰性であったことから，腸間膜線維腫症を疑い，β-カテニン染色は陰性であったものの，最終的には遺伝子検索の結果を踏まえ，確定診断に至った．

腸間膜線維腫症の治療としては，術前に確定診断にいたることが少ないため，初回治療としては外科的な切除が行われることが多い．しかし，腫

Fig. 6　a：The tumor involves the anastomosis site. b：The area encircled by the line indicates foreign-body reaction to the sutures. c：The tumor is mainly composed of spindle-shaped cells. d：Mast cells are observed within the tumor（arrows).

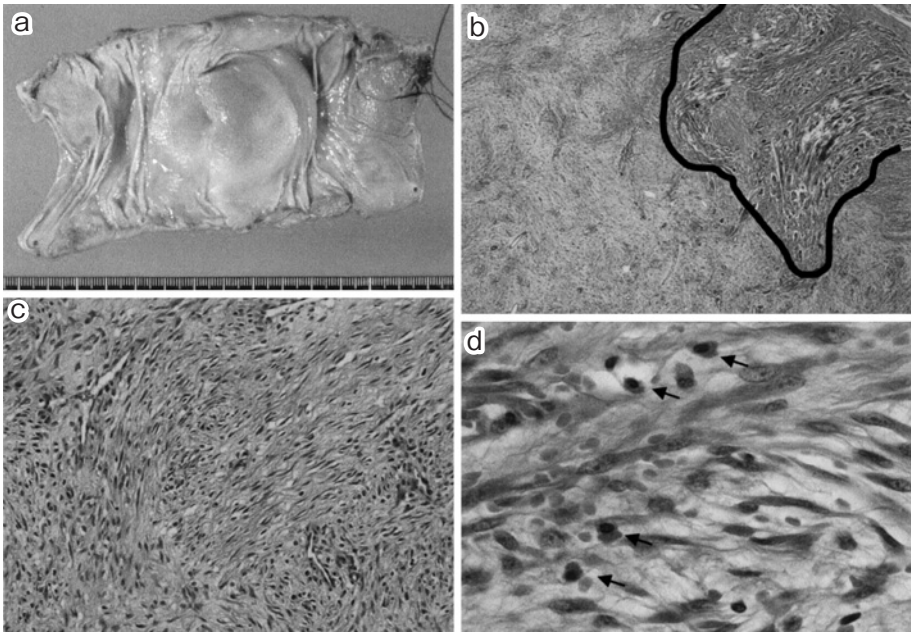

瘍の部位や大きさによっては腸管の大量切除が必要になるケースもあり，また術後の局所再発も高率に生じる．Smithら[24]は，外科的に切除可能な場合は根治が期待できるものの，切除不能な例でも比較的長期の予後が見込まれるため，広範な小腸の切除が必要になるケースでは，術後の致命的な合併症を避けるため切除せずに経過観察とするのも一つの選択肢であるとしている．その他の治療としては，抗エストロゲン薬のtamoxifenと非ステロイド系消炎鎮痛剤のsulindacの併用[25]，放射線治療[26]，doxorubicin，dacarbazine，carboplatinを使用した化学療法[27]が有効であるとする報告があるが，症例が少なく大規模な臨床試験が困難であり，治療法が確立していないのが現状である．本症例においても，2回目の手術後に再発予防のための治療は行っていない．

Smithら[24]は，外科的治療を行った腹腔内デスモイド症例の10年生存率は73％と報告している．本症例は初回手術後約1年8か月で再発を来し，また2回目の手術時の病理組織学的検索で腫瘍近傍の大網に小病変の多発を認めたことから，再々発の可能性も十分考えられる．今後，注意深く経過観察していく必要があると思われる．

なお，本論文では，医中誌およびPub Medにて「mesenteric fibromatosis」,「desmoid tumor」,「GIST」をキーワードとして1982年から2007年の文献を検索し，参考とした．

文　献

1）橋本　洋：軟部腫瘍．向井　清，真鍋俊明，深山正久編．外科病理学．II．文光堂，東京，2006，p1521―1523
2）Rodriguez JA, Guarda LA, Rosai J：Mesenteric fibromatosis with involvement of the gastrointestinal tract. A GIST simulator：a study of 25 cases. Am J Clin Pathol **121**：93―98, 2004
3）Reitamo JJ, Hayry P, Nykyri E et al：The desmoid tumor. I. Incidence, sex-, age- and anatomical distribution in the finnish population. Am J Clin Pathol **77**：665―673, 1982
4）Hayry P, Reitamo JJ, Totterman S et al：The desmoid tumor. II. Analysis of factors possibly contributing to the etiology and growth behavior. Am J Clin Pathol **77**：674―680, 1982
5）Sturt NJ, Clark SK：Current ideas in desmoid tu-

mours. Fam Cancer **5**：275—285, 2006
6) Bertario L, Russo A, Sala P et al：Genotype and phenotype factors as determinants of desmoid tumors in patients with familial adenomatous polyposis. Int J Cancer **95**：102—107, 2001
7) Speake D, Evans DG, Lalloo F et al：Desmoid tumours in patients with familial adenomatous polyposis and desmoid region adenomatous polyposis coli mutations. Br J Surg **94**：1009—1013, 2007
8) Miyoshi Y, Iwao K, Nawa G et al：Frequent mutations in the beta-catenin gene in desmoid tumors from patients without familial adenomatous polyposis. Oncol Res **10**：591—594, 1998
9) Tejpar S, Nollet F, Li C et al：Predominance of beta-catenin mutations and beta-catenin dysregulation in sporadic aggressive fibromatosis（desmoid tumor）. Oncogene **18**：6615—6620, 1999
10) Saito T, Oda Y, Kawaguchi K et al：Possible association between higher beta-catenin mRNA expression and mutated beta-catenin in sporadic desmoid tumors：real-time semiquantitative assay by TaqMan polymerase chain reaction. Lab Invest **82**：97—103, 2002
11) Brueckl WM, Ballhausen WG, Fortsch T et al：Genetic testing for germline mutations of the APC gene in patients with apparently sporadic desmoid tumors but a family history of colorectal carcinoma. Dis Colon Rectum **48**：1275—1281, 2005
12) 赤羽康彦，佐藤　寛：横行結腸に浸潤した腸間膜デスモイド腫瘍の 1 例．日臨外会誌　**64**：207—210, 2003
13) Holubar S, Dwivedi AJ, O'Connor J：Giant mesenteric fibromatosis presenting as small bowel obstruction. Am Surg **72**：427—429, 2006
14) Jalini L, Hemming D, Bhattacharya V：Intraabdominal desmoid tumour presenting with perforation. Surgeon **4**：114—116, 2006
15) 的場勝弘，硲　彰一，長島　淳ほか：腫瘍内に膿瘍形成を伴った小腸間膜デスモイド腫瘍の 1 例．手術　**58**：2057—2061, 2004
16) 谷口尚範，岩間祐基，杉森智亜紀ほか：腸間膜デスモイド腫瘍の画像診断．臨放　**47**：1836—1842, 2002
17) Azizi L, Balu M, Belkacem A et al：MRI features of mesenteric desmoid tumors in familial adenomatous polyposis. AJR Am J Roentgenol **184**：1128—1135, 2005
18) Healy JC, Reznek RH, Clark SK et al：MR appearances of desmoid tumors in familial adenomatous polyposis. AJR Am J Roentgenol **169**：465—472, 1997
19) Yantiss RK, Spiro IJ, Compton CC et al：Gastrointestinal stromal tumor versus intra-abdominal fibromatosis of the bowel wall：a clinically important differential diagnosis. Am J Surg Pathol **24**：947—957, 2000
20) Montgomery E, Torbenson MS, Kaushal M et al：Beta-catenin immunohistochemistry separates mesenteric fibromatosis from gastrointestinal stromal tumor and sclerosing mesenteritis. Am J Surg Pathol **26**：1296—1301, 2002
21) Ponsaing LG, Kiss K, Hansen MB：Classification of submucosal tumors in the gastrointestinal tract. World J Gastroenterol **13**：3311—3315, 2007
22) Lasota J, Miettinen M：KIT and PDGFRA mutations in gastrointestinal stromal tumors（GISTs）. Semin Diagn Pathol **23**：91—102, 2006
23) Steigen SE, Eide TJ, Wasag B et al：Mutations in gastrointestinal stromal tumors—a population-based study from Northern Norway. APMIS **115**：289—298, 2007
24) Smith AJ, Lewis JJ, Merchant NB et al：Surgical management of intra-abdominal desmoid tumours. Br J Surg **87**：608—613, 2000
25) Hansmann A, Adolph C, Vogel T et al：High-dose tamoxifen and sulindac as first-line treatment for desmoid tumors. Cancer **100**：612—620, 2004
26) Nuyttens JJ, Rust PF, Thomas CR Jr et al：Surgery versus radiation therapy for patients with aggressive fibromatosis or desmoid tumors：a comparative review of 22 articles. Cancer **88**：1517—1523, 2000
27) Poritz LS, Blackstein M, Berk T et al：Extended follow-up of patients treated with cytotoxic chemotherapy for intra-abdominal desmoid tumors. Dis Colon Rectum **44**：1268—1273, 2001

Mesenteric Fibromatosis Invading Transverse Colon. Report of a Case

Akihiro Hosaka, Kazuki Yamasaki, Fumio Aoki and Yukiyoshi Masaki
Department of Surgery, Ome Municipal General Hospital

Mesenteric fibromatosis is a rare clinical entity. We report a 41-year-old woman with the disease who presented with lower abdominal pain. Preoperative examination including ultrasonography, computed tomography, and colonoscopy indicated a submucosal tumor in the transverse colon. After laparotomy, the lesion was diagnosed pathologically as a gastrointestinal stromal tumor, 4.2cm in diameter, originating in the muscle layer of the colon. One year and eight months postoperatively, computed tomography showed an intraabdominal mass, 5cm in size, adjacent to the transverse colon. Upon laparotomy, we found a tumor involving the anastomosis site from the previous operation. Postoperative pathological examination confirmed the diagnosis of mesenteric fibromatosis. The specimen resected in the previous operation was reexamined and diagnosed as the same disease. Mesenteric fibromatosis does not metastasize but often invades surrounding tissues and tends to recur locally. The diagnosis may be difficult, especially when it involves the intestinal muscle layer.
Key words：mesenteric fibromatosis, desmoid tumor, GIST

〔Jpn J Gastroenterol Surg 41：1716—1722, 2008〕

Reprint requests：Akihiro Hosaka　Department of Surgery, Ome Municipal General Hospital
4-16-5 Higashi Ome, Ome, 198-0042 JAPAN
Accepted：February 20, 2008

©2008 The Japanese Society of Gastroenterological Surgery　Journal Web Site：http://www.jsgs.or.jp/journal/