日消外会誌　41（9）：1723～1728，2008年

症例報告

ソマトスタチンアナログとプロトンポンプインヒビターの併用が有効であった難治性消化管皮膚瘻の2例

JA静岡厚生連遠州病院外科
重田　英隆　　平松　和洋　　水上　泰延

ソマトスタチンアナログ（サンドスタチン® somatostatin analogue；以下，SMS）とプロトンポンプインヒビター（proton pump inhibitor；以下，PPI）の併用が有効であった難治性消化管皮膚瘻の2例を報告する．症例1は87歳の女性で，上腹部痛を主訴に当院を受診した．十二指腸潰瘍穿孔による汎発性腹膜炎と診断され，充填術が施行された．第2病日より充填部のドレーンより消化液の排液を認め，難治性十二指腸皮膚瘻となった．SMSの投与に加え，PPIも併用すると排液量は急速に減少し，SMS投与後19日目に瘻孔は閉鎖した．症例2は65歳の男性で，上行結腸癌の診断で結腸右半切除術が施行されたが，第10病日にドレーン内容が混濁し縫合不全と診断された．第12病日よりドレーン部とは別の正中創より消化液の排液を認め，難治性回結腸吻合部皮膚瘻となった．SMSの投与に加え，PPIも併用すると排液量は急速に減少し，SMS投与後11日目に瘻孔は閉鎖した．

はじめに

消化器外科術後に発生する縫合不全に対しては通常まず保存的治療が行われる．全身的治療として絶飲食と高カロリー中心静脈栄養を行い，感染症に対しては抗生物質を投与し，局所治療としては適切なドレナージをすることが原則である．しかし，しばしば長期化し，難治性瘻孔を形成し治療に難渋することがある[1)～9)]．今回，我々は消化器外科術後に発生した難治性消化管皮膚瘻に対し，ソマトスタチンアナログ（somatostatin analogue；以下，SMS）に加え，プロトンポンプインヒビター（proton pump inhibitor；以下，PPI）を併用して良好な結果を得たので報告する．

症　例

患者1：87歳，女性

主訴：上腹部痛，嘔吐

既往歴：上腹部手術の既往あるも詳細不明．

現病歴：平成12年9月上腹部痛と嘔吐にて当院を受診した．長期の経口摂取不良のため低栄養状態であり，精査目的で当院へ入院となった．

現症：結膜に貧血，黄疸を認めず．腹部は軽度膨満し上腹部に圧痛を認めた．上腹部正中切開創の瘢痕を認めた．

血液検査所見：白血球数12,200/mm^3，CRP 4.2 mg/dlと炎症反応を認めた．

上部消化管内視鏡検査所見：十二指腸球部前壁に径約2cmの深掘れ型の潰瘍を認めた．内視鏡施行中に腹痛が増強し，上部に膨満と筋性防御が出現したため緊急で腹部CTが施行された．

腹部造影CT所見：肝周囲に腹水の貯留と多量のfree airを認めた．以上の所見より，十二指腸潰瘍穿孔による汎発性腹膜炎と診断し手術が施行された．

手術所見：前回の手術創に沿った上腹部正中切開にて開腹した．腹腔内に白苔の付着と膿性の腹水を中等量認めた．上腹部の大網と肝臓の癒着を剥離した．大網は菲薄化していた．十二指腸球部前壁に径約5mm大の穿孔を認めた．大網を穿孔部に充填して吸収糸にて3針固定した．多量の生食水で洗浄した後，Morison窩，左横隔膜下，ダグラス窩，充填部にドレーンを挿入して手術終了し

＜2008年2月20日受理＞別刷請求先：重田　英隆
〒430-0929　浜松市中区中央1―1―1　JA静岡厚生連遠州病院外科

た.

術後経過：術後第2病日より充填部のドレーンより100～200ml/日の消化液の排液を認めた．ドレーンよりの瘻孔造影では十二指腸球部が造影された（**Fig. 1**）．絶飲食とし，中心静脈高カロリー栄養とした．血中血液凝固第XIII因子が60%と低下していたためXIII因子製剤も投与した．しかし，瘻孔は閉鎖せず瘻孔周囲の皮膚にびらんを形成し，難治性十二指腸皮膚瘻となった．第48病日よりサンドスタチン® 200μg/日の皮下投与をすると排液量の減少を認めた．本例では十二指腸潰瘍に対し，術後H2ブロッカーの投与が行われていたが，胃酸の分泌をより強く抑制するために第50病日よりオメプラール® 40mg/日の静脈投与に変更した．すると，排液量はさらに減少し，サンドスタチン®投与後19日目に瘻孔は閉鎖治癒した（**Fig. 2**）．術後第85病日に軽快退院した．

患者2：65歳，男性

主訴：検診で便潜血陽性

既往歴：20歳，虫垂切除術．前立腺肥大にて通院中.

現病歴：平成15年2月検診で便潜血陽性を指摘された．精査目的で当院を受診，注腸造影X線検査，下部消化管内視鏡検査で上行結腸癌（II型，1/4周）と診断され，2月下旬に手術目的で入院となった.

現症：結膜に貧血，黄疸を認めなかった．上腹部に圧痛はなく腫瘤も触知しなかった.

血液検査所見：血液，生化学所見に異常を認めなかった.

手術所見：上下腹部正中切開にて開腹．腹水は認めなかった．腫瘍は上行結腸に拇指大の硬結として触知され，漿膜下までの浸潤と考えられた．結腸右半切除術を施行した．回結腸吻合はAlbert-Lembert 2層縫合にて行った．肝下面，吻合部にドレーンを挿入して手術終了した.

術後経過：第6病日より食事を開始したが，ドレーン内容は漿液性であった．第10病日よりドレーン内容が混濁，便汁様となり縫合不全と診断された．第12病日より正中創より80～200ml/日の消化液の排液を認め，難治性消化管皮膚瘻となった．正中創からの瘻孔造影では皮下に栗の実大の膿瘍腔を認め，吻合部周囲に留置したドレーンとの交通がみられたが，吻合部との瘻孔は描出されなかった(**Fig. 3A**)．腹部造影CTでは皮下の膿瘍腔の直下に回腸結腸吻合部を認めたため，回腸結腸吻合部皮膚瘻と診断した(**Fig. 3B**)．絶飲食とし中心静脈高カロリー栄養としたが瘻孔は閉鎖せず，瘻孔周囲皮膚にびらんを形成し難治化した．第21病日よりサンドスタチン® 200μg/日の皮下投与を開始した．翌日より排液量は40～70ml/日と減少したが排液量は横ばいとなった．第25病日よりオメプラール® 40mg/日の静脈投与も併用すると排液量はさらに減少し，サンドスタチン®投与後11日目に瘻孔は閉鎖治癒した．術後第57病日

Fig. 1　Fistulography showed the fistula (arrow) was communicated with duodenal bulb.

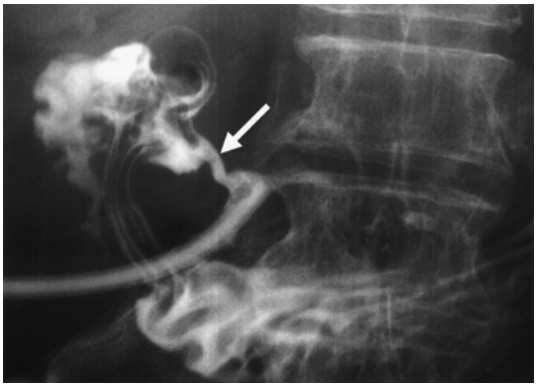

Fig. 2　The fistula was closed and cured on 19th day after Somatostatin-analogue had been injected.

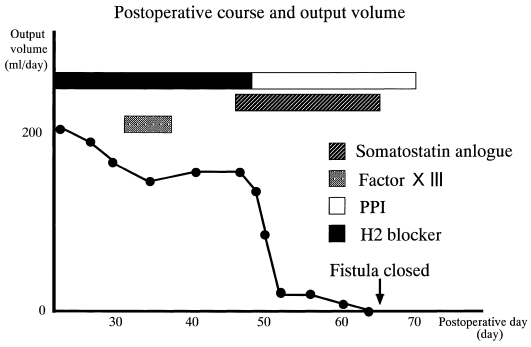

Fig. 3　A：Fistulography from median wound showed a wall-nut sized abscess cavity（arrow）in the subcutaneous space and it was communicated with the drain laid near the ileo-cecal anastomosis, but the anastomotic fistula was not demonstrated. B：Abdominal enhanced CT showed ileo-colic anastomosis（black arrow）just under the subcutaneous abscess cavity（white arrow）.

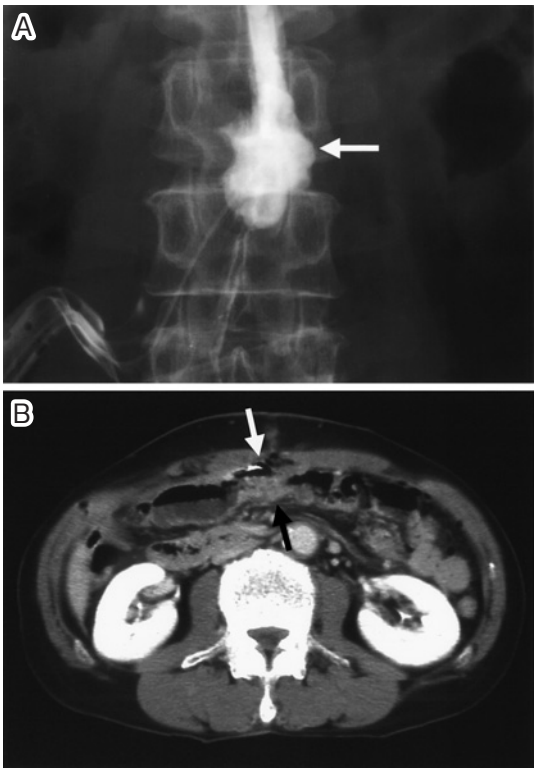

に軽快退院した（**Fig. 4**）.

考　　察

消化器外科術後に発生する縫合不全は時には難治性消化管皮膚瘻となり，治療に難渋することがある. 特に, 膵頭十二指腸切除術後の膵液瘻[10)~13)]や幽門側胃切除術後の十二指腸断端瘻[14)~16)]では，活性化された膵液や胆汁を含む消化液のために周囲の皮膚や瘻孔内は常時強い刺激にさらされるため閉鎖が遅延し，さらに瘻孔周囲にびらんを形成して患者に著しい苦痛を与えることもある[10)].

消化管皮膚瘻は通常は絶食，中心静脈高カロリー栄養，抗生剤の投与と局所の適切なドレナージにより保存的に治癒する．しかし，保存的治療でも瘻孔が治癒しない場合には難治性瘻孔と判断して，最終的には手術が必要になることもある．難治性瘻孔の定義として一般的なものはなく[1)], 本邦で難治性瘻孔として報告されている文献でも保存的治療期間は 10 日から 3 年とさまざまである[1)~9)]．佐伯ら[7)]は術後 1 か月以上閉鎖しない瘻孔を難治性瘻孔と考えているが，保存的治療期間を最短で 10 日[8)]や 2 週間[1)9)]としている報告もある．難治性瘻孔に対し中川原ら[17)]や岡村ら[18)]は術後 2 か月を経ても瘻孔が閉鎖しない場合には再手術を考慮すべきであると述べている．しかし，消化器外科術後の再度の手術は癒着のため困難であり，低栄養状態や感染の合併のため術後のリスクも高く可及的に保存的に治療するのが原則である．

これらの難治性瘻孔に対する薬物治療としては，一般的にフィブリン糊の瘻孔内注入が行われており[1)5)~9)], 近年では Trafermin[2)]やシアノアクリレート[3)4)]の使用が効果的であったとする報告がなされている．しかし，フィブリンを用いた瘻孔閉鎖術では瘻孔の距離が 10cm 以下の短いものは閉鎖しづらいと報告されている[1)19)]．本例では 2 例とも瘻孔の距離は 10cm 以下と短い症例であり，特に症例 2 は腹壁直下に吻合部が存在していた．以上より，フィブリン糊による瘻孔への直接の処置は効果も少ないと考え SMS を使用した．

ソマトスタチンは視床下部，膵臓など多くの臓器に分布し 14 個のアミノ酸より成るペプチドで

Fig. 4　The fistula was closed and cured on 11th day after Somatostatin-anlogue had been injected.

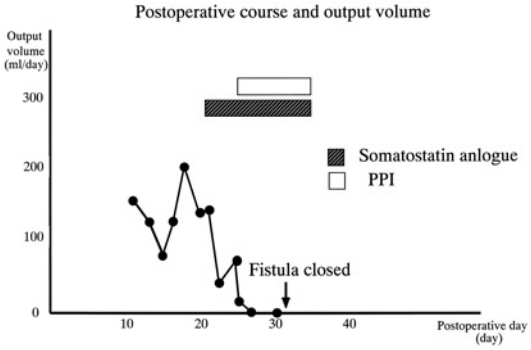

Table 1　The 6 cases of refractory small intestinal fistulas which Somatostatin analogue was used on

Case	Year	Age, Sex	Disease	Opeartive method	Used volume and period	Outcome of fistula (days after SMS injection)
【Duodenal fistula】						
Nishiwaki[16]	1996	48 male	Gastric cancer	Gastrectomy B-Ⅱ	200 μg×18day	closed (26days)
Kikuchi[15]	1997	39 male	Traffic abdominal injury	Gastrectomy Roux-Y	300 μg×24day	closed (30days)
Ueda[14]	2000	67 male	Intestinal fistula	Gastrectomy Roux-Y	200 μg×10day	closed (74days)
Our case		87 female	Perforative duodenal ulcer	Omental patch	200 μg×19day	closed (19days)
【Small intestinal fistula】						
Katamura[23]	1994	77 female	postoperative ileus	Small bowel resection	150 μg×13day	closed (14days)
Our case		65 male	colon cancer	Right hemicolectomy	200 μg×14day	closed (11days)

ある．脳下垂体前葉からの成長ホルモン，TSHの分泌抑制，膵ホルモンやガストリンなどをはじめとする消化管ホルモンの分泌抑制，胃酸抑制などの作用を持つことが知られている[20]．1982年ソマトスタチンアナログである酢酸オクトレオチド（サンドスタチン®）が開発された．この製剤は半減期も100分と長く[21]，膵外分泌抑制作用も有することから，膵液瘻をはじめとする種々の消化器疾患に用いられてきた[10)~14)]．

小腸瘻に対しては，Nubiolaら[22]は100μgを1日3回投与して瘻孔流出量は平均55%に減少し，77%に自然閉鎖を認め，自然閉鎖までの期間もTPNのみの3～5週間に比べ，平均5.8±2.7日と短期間であったと報告している．本邦における難治性皮膚小腸瘻におけるソマトスタチン使用報告例を，医学中央雑誌で「十二指腸瘻」「小腸皮膚瘻」「十二指腸」「縫合不全」「ソマトスタチン」をキーワードとして1983年から2007年9月までについて検索したところ，自験例も含め6例の文献報告例を認めた[14)~16)23)]（**Table 1**）．平均年齢63.8歳，男性4例，女性2例で疾患の内訳は十二指腸瘻：4例，空腸瘻：2例であった．ソマトスタチン使用量は150μg/日：1例，200μg/日：4例，300μg：1例で使用期間は14～24日間，平均16.3日間であった．

なお，本例ではソマトスタチンに加え，PPI製剤を併用することで良好な結果を得た．症例1ではソマトスタチン単独投与でも排液量の減少を認めたが，3日目よりPPI製剤を使用したところ排液量のさらなる減少を認めた．症例2ではソマトスタチン使用後数日は排液量の減少は半分程度であったが，PPIを併用することでさらに劇的な減少を認めた．

ソマトスタチンの胃酸分泌減少作用は胃に存在するSomatostatin receptor subtype 1および2（SSTR1，2）の作用によるガストリン分泌抑制を介したものである[24]．一方，PPI製剤の胃酸分泌量減少作用は壁細胞のH^+分泌の最終段階のプロトンポンプを抑制する強力なものである．難治性消化管瘻に対しソマトスタチンにPPI製剤を併用したとする本邦報告例は調べえたかぎりみられない．

本例ではソマトスタチン単独使用のみでも瘻孔は閉鎖した可能性はある．しかし，PPI製剤併用開始後に明らかに排液量は低下し，瘻孔閉鎖までの期間が早まった．このことはPPI製剤がソマトスタチンの胃酸分泌減少作用を増強したためと思われる．1日100～200μgのソマトスタチンの皮下注射は胃酸分泌量の75%を抑制するとされているが[25]，その抑制効果は1週間のうちに徐々に減弱し，約1/2から2/3程度になると報告されている[26]．一方，PPI製剤を1日20mg以上使用した場合には，恒常的に胃酸分泌量の90%以上が抑制されるとされている[27]．このことからソマトスタチンにPPIを併用することは胃液の分泌抑制により腸液を減少させ，瘻孔からの排液を減少させる

有効な方法である．本例では施行しなかったが，胃管の留置でも胃液を減少させることは可能である．しかし，PPI は内因性のソマトスタチンの分泌を上昇させる作用を有しており[28)29)]，間接的に腸液の減少に寄与していると考えられる．

難治性消化管皮膚瘻に対しソマトスタチン単独投与では排液量の減少が不十分な場合に，作用の異なる PPI 製剤を併用することは瘻孔を早期閉鎖させるうえで合理的で有効な方法と考えられる．

文　献

1）吉見富洋，朝戸裕二，秀村晃生ほか：消化器手術後難治性瘻孔に対するフィブリン糊による治療経験．日臨外会誌　**63**：2869―2874, 2002
2）伊神　剛，長谷川洋，坂本英至ほか：ヒト塩基性繊維芽細胞増殖因子で治療した低位前方切除術後難治性瘻孔の１例．日臨外会誌　**65**：2987―2990, 2004
3）松田　巌，川口正春，谷口正美ほか：経内視鏡的ヒストアクリル注入が奏効した，胃全摘後難治性瘻孔の１例．日臨外会誌　**66**：627―631, 2005
4）篠原玄夫，高木　融，逢坂由昭ほか：食道癌結腸再建術後の難治性瘻孔に対しシアノアクリレート治療が有効であった１例．手術　**56**：1113―1116, 2002
5）山川　真，三浦　馥，川瀬恭平ほか：術後難治性瘻孔に対してフィブリン糊製剤が有効であった特発性食道破裂の１例．日臨外医会誌　**51**：104―110, 1990
6）今治玲助，石田数逸，須田　学ほか：フィブリン糊充填により治癒した胃全摘後食道空腸吻合部難治性瘻孔の１例．外科　**58**：761―764, 1996
7）佐伯光明，野坂俊介，加地辰美ほか：フィブリン糊による難治性瘻孔閉鎖術．日本医放会誌　**50**：1442―1444, 1990
8）服部隆一，迎　　徹，小中敏生ほか：フィブリン糊を用いた瘻孔閉鎖．新薬と臨　**36**：116―121, 1987
9）平口悦郎，三宅　毅，須永道明ほか：難治性瘻孔のフィブリン糊による治療経験．日臨外医会誌　**53**：209―214, 1992
10）木暮道彦，寺島信也，今野　修ほか：膵頭十二指腸切除後の膵空腸部縫合不全に対し，somatostatin analogue が有効であった１例．日消外会誌　**25**：2540―2544, 1992
11）牧野哲也，高田　理，若狭林一郎ほか：胃膵吻合部縫合不全に対してソマトスタチンアナログの投与が著効を示した１例．胆と膵　**18**：1129―1133, 1997
12）浜崎安純，稲沢慶太郎，中村　隆ほか：膵頭十二指腸切除術後膵液瘻による大量動脈出血の１救命例．日臨外会誌　**62**：795―799, 2001
13）高松　督，五関謹秀，寺本研一ほか：膵頭十二指腸切除術後の縫合不全および腹腔内出血に対しソマトスタチンアナログが有効であった１例．外科　**64**：1347―1350, 2002
14）上田篤史，柳生俊夫，三嶋秀行ほか：ソマトスタチン製剤が有効であった術後十二指腸断端縫合不全の１例．外科　**62**：129―132, 2000
15）菊池　充，遠藤重厚，桑田雪雄ほか：十二指腸断端の縫合不全に対してソマトスタチンアナログが有効であった１例．日外会誌　**98**：466―469, 1997
16）西脇　学，芦田　寛，多田　均ほか：ソマトスタチン製剤と血液凝固第 XIII 因子製剤による胃癌術後膵液瘻の１治験例．日消外会誌　**29**：1059―1063, 1996
17）中川原儀三，小島靖彦，野手雅幸ほか：術後の難治性瘻孔．外科　**50**：110―114, 1988
18）岡村健二，　大熊利忠：消化管瘻患者の栄養管理．外科　**51**：40―45, 1989
19）Berry SM, Fischer JE：Classification and pathophysiology of enterocutaneous fitulas. Surg Clin North Am **76**：1009―1017, 1996
20）田中友子，宮地幸隆，入江　実：酢酸オクトレオチド．現代医療　**22**：247―250, 1990
21）Bauer W, Briner V, Doepfner W et al：SMS201-995：a very potent and selective octapeptide analogue of somatostatin with prolonged action. Life Sci **31**：1133―1140, 1982
22）Nubiola P, Badia JM, Martinez-Rodenas F et al：Treatment of 27 postoperative enterocutaneous fistulas with the long half-life somatostatin SMS 201-995. Ann Surg **210**：56―58, 1989
23）片村　宏，大木繁男，杉田　昭ほか：ソマトスタチンアナログ（Sandostatin®）が有効であった術後小腸皮膚瘻の１例．日消誌　**91**：1037―1041, 1994
24）中村良知：ソマトスタチンアナログ，オクトレオチド（サンドスタチン®）の消化管運動に対する効果．細胞　**30**：101―104, 1998
25）Whitehouse I, Beglinger C, Ruettiman G et al：Inhibition of pentagastrin-stimulated acid secretion after subcutaneous administration of a new somatostatin analogue. Gut **27**：141―146, 1986
26）Londong W, Angerer M, Kutz K et al：Diminishing Efficacy of Octreotide（SMS201-995）on Gastric Functions of Healthy Subjects During One-Weak Administartion. Gastroenterology **96**：713―722, 1989
27）森　治樹，高橋春樹，岡野　晃ほか：Omeprazole の注射剤の臨床薬理試験―胃酸分泌抑制効果―．薬理と治療　**23**：21―28, 1995
28）Katagiri F, Inoue S, Sato Y et al：Lansoprazole raises somatostatin, calcitonin gene-related peptide, and substance p levels in healthy human

plasma. J Health Science **51**：294—299, 2005
29) Katagiri F, Inoue S, Itoh H et al：Omeprazole raises somatostatin and motilin in human plasma. Biol Pharm Bull **28**：370—373, 2005

Two Cases of Refractory Enterocutaneous Fistula which were Treated Effectively with Somatosatin Analogue and Proton-Pump Inhibitor

Hidetaka Shigeta, Kazuhiro Hiramatsu and Yasunobu Mizukami
Department of Surgery, Enshu Hospital

We reported two cases of refractory enterocutaneous fistula treated with somatostatin analogue（SMS）and proton-pump inhibitor（PPI）. Case1：An 87-year-old woman reporting upper abdominal pain diagnosed with diffuse peritonitis due to a perforated duodenal ulcer underwent omental patch repair. On postoperative day（POD）2, intestinal fluid was discharged from the omental patch drain, resulting in a refractory duodenocutaneous fistula. SMS was injected with PPI and the discharge rapidly decreased. On day 19 after SMS injection, the fistula had closed. Case 2：A 65-year-old man undrgoing hemicolectomy for ascending colon cancer was found on POD 10 to have changed drain content and anastomotic leakage. Intestinal fluid discharged from the median surgical incision resulted in a refractory ileocolonic anastomocutaneous fistula. SMS was injected with PPI and the discharge rapidly decreased. On day 11 after SMS injection, the fistula had closed.

Key words：somatostatin analogue, proton pump inhibitor, refractory enterocutaneous fistula
〔Jpn J Gastroenterol Surg 41：1723—1728, 2008〕

Reprint requests：Hidetaka Shigeta　Department of Surgery, Enshu Hospital
1-1-1 Chuou-ku, Hamamatsu, 430-0929 JAPAN
Accepted：February 20, 2008

©2008 The Japanese Society of Gastroenterological Surgery　Journal Web Site：http：//www.jsgs.or.jp/journal/