日消外会誌　41（9）：1729～1734，2008年

症例報告

静脈硬化性大腸炎の1切除例

愛知県厚生連昭和病院外科
渡邉　卓哉　　石榑　　清　　藤岡　　憲
堀場　隆雄　　平井　　敦　　伊藤　洋一

症例は68歳の女性で，下痢と下血を主訴に来院した．注腸造影X線検査では盲腸から下行結腸にかけてハウストラが消失し，内腔は狭小化して，一部に母指圧痕像もみられた．下部消化管内視鏡検査では同部位に粘膜の浮腫，びらんを認め，虚血性腸炎が疑われた．整腸剤による保存的治療にて経過観察された．下痢が続くため，約5か月後に下部消化管内視鏡検査が施行されたが，病状は変化していなかった．初診時より腹部単純X線検査，腹部CTにて盲腸から下行結腸腸間膜の部位に一致して線状，網目状の石灰化を認めており，その所見とあわせ静脈硬化性大腸炎を疑い，病変部の生検を施行した．粘膜内にHE染色で染まる無構造物質の沈着を認め，アザン染色にて膠原線維と判明し，静脈硬化性大腸炎と診断された．症状の改善を目的に腹腔鏡補助下結腸亜全摘術が施行された．術後は順調に経過し，症状は軽快した．現在，外来にて経過観察中である．

はじめに

虚血性大腸炎は高齢者の腹痛，下痢，下血の原因として，日常診療でしばしば遭遇する疾患で，左側結腸に病変の主座を置くことが多い．しかし，非常にまれではあるが，類似の臨床症状を呈しながら，静脈硬化症を主体とし慢性の経過をたどる大腸炎の存在も知られている[1)～3)]．静脈硬化性大腸炎は注腸造影X線検査所見が通常の虚血性大腸炎と類似するものの，その臨床経過や好発部位などが異なる．今回，我々は術前診断しえた静脈硬化性大腸炎の1切除例を経験したので報告する．

症　　例

症例：68歳，女性

主訴：下痢，下血

家族歴：特記すべきことなし．

既往歴：虫垂炎手術（20歳）．

職業歴：製糸業（19歳から60歳まで）．

服薬歴：加味逍遥散（約10年間）．

現病歴：2005年12月初旬より，2週間にわたり軽度の下痢を繰り返し，下血を伴ったため，当院を受診した．初診時，腹部単純X線検査，腹部CTで盲腸から下行結腸腸間膜の部位に一致して線状，網目状の石灰化が認められ，注腸造影X線検査では盲腸から下行結腸にかけてハウストラが消失し，内腔は狭小化して，一部に母指圧痕像もみられた．下部消化管内視鏡検査では同部位に粘膜の浮腫，びらんを認めた．以上より，著明な動脈硬化を伴った虚血性腸炎が疑われた．整腸剤により保存的治療されるも，間欠的に下痢が続くため，約5か月後に再度下部消化管内視鏡検査を施行されたが，病状は軽快していなかった．臨床経過と石灰化の所見より静脈硬化性大腸炎が疑われた．粘膜の生検と血管造影検査所見により確定診断を得た．約半年にわたり内科的治療で改善しないため手術適応と考えられた．症状の改善を目的に腹腔鏡補助下結腸亜全摘術が予定され，2006年7月外科入院となった．

入院時現症：身長141cm，体重36kg，体温35.9度，腹部は平坦，軟であり，圧痛は認めなかった．

入院時血液検査所見：Hb 10.5g/dlと軽度の貧血を認め，抗核抗体は80倍と上昇し，抗セントメ

＜2008年3月26日受理＞別刷請求先：渡邉　卓哉
〒466-8550　名古屋市昭和区鶴舞65　名古屋大学医学部附属病院消化器外科2

Fig. 1　Abdominal plain X-ray showed linear or net-like calcification from the cecum to the transverse colon and to the descending colon. The calcification pattern resembled "sparklers."

Fig. 2　Irrigoscopy revealed haustra disappearing along the cecum through the descending colon in the narrowed lumen with partial thumb-printing (arrow).

ロア抗体は5.0倍未満と正常範囲であった．白血球11,400/mm^3　CRP 1.4mg/dlと軽度の炎症所見を認めた．

腹部単純X線検査：盲腸から横行結腸，下行結腸に沿って線状や網目状に淡く石灰化を認め，あたかも「線香花火様」の石灰化であった(**Fig. 1**)．

注腸造影X線検査：盲腸から下行結腸にかけてハウストラが消失し，内腔は狭小化しており，一部に母指圧痕像もみられた(**Fig. 2**)．

小腸造影，上部消化管内視鏡検査：とくに異常を認めなかった．

腹部CT：盲腸から下行結腸にかけて結腸間膜内血管が石灰化し，同部位の腸管壁も石灰化し，肥厚していた(**Fig. 3**)．

下部消化管内視鏡検査：粘膜の浮腫，びらんを認め，内腔は狭小化しており内視鏡は横行結腸の途中までしか到達できなかった．

腹部血管造影検査：動脈硬化の所見はなく，盲腸から横行結腸にかけて腸間膜静脈の描出が不良であり(**Fig. 4a**)，下行結腸にかけても同様の所見であった(**Fig. 4b**)．

術前病理組織学的検査：粘膜内にHE染色で染まる無構造物質の沈着を認めたが，コンゴーレッド染色で染色されず(**Fig. 5a**)，アザン染色で青色に染色されたため(**Fig. 5b**)，アミロイドは否定的であり，膠原線維の沈着と判断され，静脈硬化性大腸炎と診断された．

Fig. 3　Abdominal CT showed calcification of the mesocolic blood vessels as well as calcification and thickening of the intestinal wall from the cecum to the descending colon.

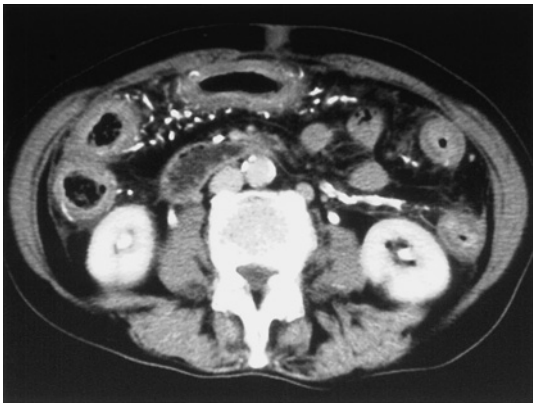

手術所見：盲腸から下行結腸にかけて腸管は暗

Fig. 4　Abdominal angiography：From the cecum to the descending colon, mesenteric veins were not well visualized, but the superior mesenteric vein (a) and the inferior mesenteric vein (b) were well visualized.

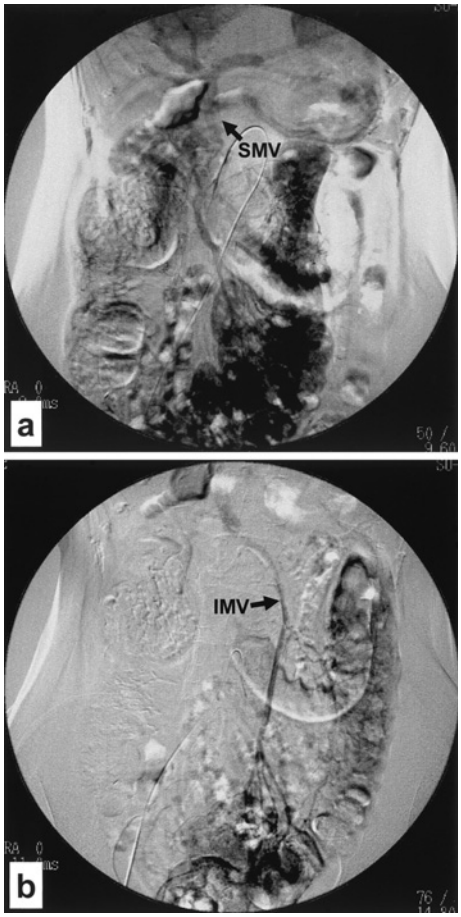

Fig. 5　Preoperative histopathological findings：Deposition of an amorphous substance, which was positively stained with HE, was observed in the mucosa. The substance was not positively stained with Congo red (a), but was stained blue with Azan, (b) indicating deposition of collagen fibers rather than amyloid.

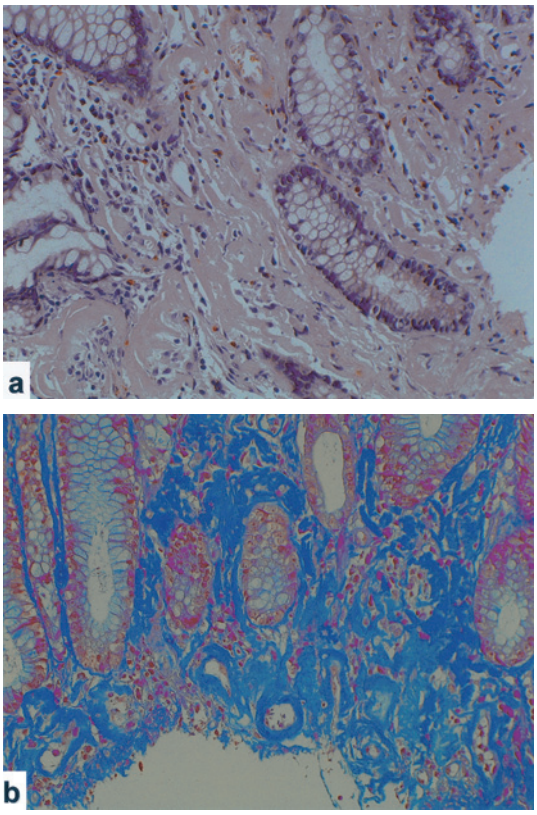

赤色を呈しており，硬く触知した．結腸間膜の静脈は非常に硬く内腔には血栓を伴っていた．暗赤色を呈した結腸漿膜面，肥厚した結腸壁，石灰化した硬い静脈触知などの術中の視触診により切除線を決定した．

切除標本検査所見：内腔の浮腫，硬化は盲腸，上行結腸が著明であり，肛門側に進むにつれその程度は軽くなっていった（**Fig. 6**）．

術後病理組織学的検査：粘膜下組織は膠原線維の沈着により著明な線維化を認め(**Fig. 7a**)，マッソントリクローム染色にて腸壁内の静脈内皮下にも膠原線維が沈着し，内腔は狭窄していた（**Fig. 7b**）．

術後経過：術後は順調に経過し，症状は消失した．

考　　察

静脈硬化性大腸炎は，1991 年に小山ら[1]が慢性的経過を呈した右側結腸型虚血性大腸炎の 1 例として初めて報告し，従来の虚血性腸炎とはまったく異なる疾患であるとした．その後，大橋ら[2]や帆足ら[3]により本疾患と思われる症例が報告されたがその名称は統一されたものではなかった．医学中央雑誌で「静脈硬化」,「腸」をキーワードとして

Fig. 6　Findings of resected specimens：Edema and hardening of the lumen were prominent in the cecum and ascending colon, and less severe towards the anus. In the cecum, calcified veins were tactually perceived as spines even in the mucosa.

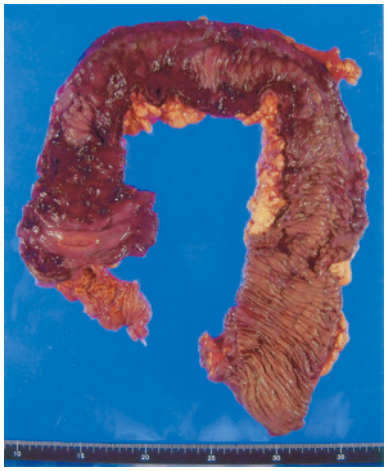

Fig. 7　Postoperative histopathological findings：Marked fibrosis of the submucous tissue due to deposition of collagen fibers was observed (a). Masson trichrome staining revealed deposition of collagen fibers beneath the vein endothelium in the intestinal wall. The lumen was narrowed (b).

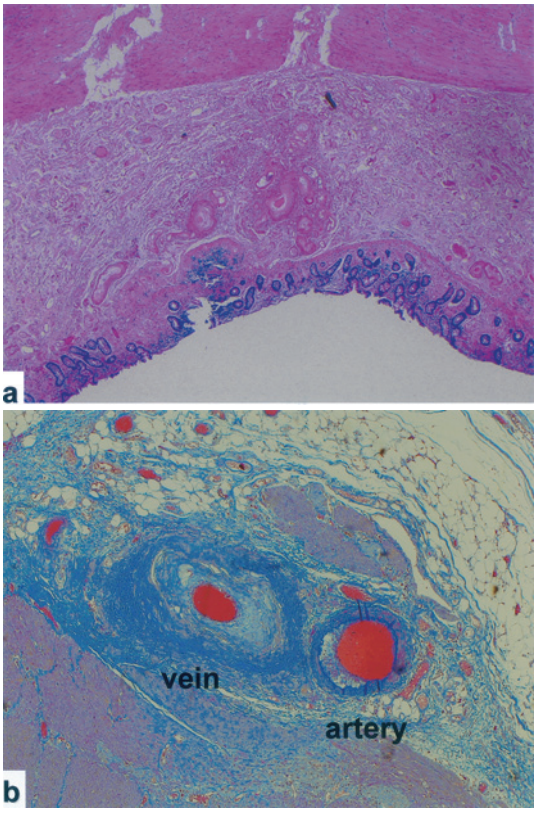

1983年から2007年4月まで検索したところ（会議録は除く），本疾患と考えられる文献は32件認められ，そのうち「静脈硬化性大腸炎」を使用している文献は9件にとどまりいずれも2003年以降のものであった．これは，2000年にYaoら[4]が“phlebosclerotic colitis”の呼称で報告し，2001年に高橋ら[5]が「静脈硬化性大腸炎」として疾患概念をまとめたことにより，本名称が最近になって定着してきたためと考えられる．

本疾患の最大の特徴は，病変部大腸壁内の静脈および腸間膜静脈に石灰化が観察される点であり[5]，本症例のように腹部単純X線検査で容易に発見されるものが多いが，初期段階のものでは腹部CTの感度が高いようである[6]．したがって，特徴的な「線香花火様」の石灰化の知識があれば診断は容易となるが現実的には注腸造影X線検査や内視鏡検査所見が虚血性腸炎と類似しているため動脈硬化と誤診される症例も少なくないと思われる．しかし，発症様式が大きく異なり，初期には盲腸から上行結腸に限局して発症し，経過とともにしだいに肛門側に進展すると考えられている[5]ため鑑別は可能である．

本疾患は病理組織学的にも容易に診断がつき，粘膜下組織の血管周囲に膠原繊維の沈着が認められるのが特徴であるが，一見すると血管が肥厚するためアミロイドーシスと誤診されるケースも少なくない[7]．本症例では術前にコンゴーレッド染色を施行し，確定診断の一助とすることができた．炎症はほとんど認められず，沈着症すなわち変成性疾患と考えられている[7]．

発生原因については，何らかの持続的誘因による静脈炎や薬剤，喫煙，有機溶媒への暴露との関連[2]，大腸憩室症との関連[8]，自己免疫性疾患[9)10]との関連が考えられているが，推測の域を出ない．漢方薬を長期間服用していた報告を5症例認めたが[7)11)12]，具体的な薬品名の記載はない．本症例でも

長期間漢方薬（加味逍遥散）を服用しており，発症に関連しているかどうか興味深い．

保存的治療にて経過観察された症例も散見される[12)~15)]が，いずれも虚血性腸炎と異なり，病変が非可逆的である．そのため，症状が続く場合や急性腹症を呈する場合は手術適応となりうる．手術となった過去の症例は先の検索のなかで 13 症例あり，急性腹症やイレウスなど急性症状での手術が 5 症例で，他は慢性症状での手術であった．術式は病変が広範にわたることが多いため，11 例が結腸亜全摘，右半結腸切除 1 例，回盲部切除 1 例であった．切除範囲は術前の注腸造影 X 線検査や腹部 CT で予測は可能であるが，暗赤色を呈した結腸漿膜面，肥厚した結腸壁，石灰化した硬い静脈触知などの術中の視触診により切除線の決定は容易である．良性疾患であり鏡視下手術の良い適応と考えられ，本症例は腹腔鏡補助下結腸亜全摘術を施行した．術後経過は良好であり，症状は消失した．現在，術後 1 年経過したが残存直腸，S 状結腸には同様の病変は出現していない．

なお，本論文の要旨は第 62 回日本消化器外科学会定期学術総会（2007 年 7 月，東京）において発表した．

文　献

1）小山　登，小山　洋，花島徳三ほか：慢性的経過を呈した右側狭窄型虚血性大腸炎の 1 例．胃と腸 **26**：455―460, 1991

2）大橋一雅，出月康夫，奥山正治ほか：結腸静脈の石灰化を伴った広範囲の狭窄型虚血性腸炎の 1 例．日臨外医会誌　**53**：1660―1664, 1992

3）帆足俊男，前田和弘，松井敏幸ほか：著明な静脈の石灰化を伴った静脈硬化症による虚血性腸病変の 1 例．胃と腸　**28**：967―973, 1993

4）Yao T, Iwashita A, Hoashi T et al：Plebosclerotic colitis：value of radiography in diagnosis-report of three cases. Radiology **214**：182―192, 2000

5）高橋成一，樋渡信夫：虚血性病変（静脈硬化性大腸炎も含む）．日本大腸肛門病会誌　**54**：926―931, 2001

6）太田浩平，柳川憲一，高畑哲也ほか：急性虫垂炎を契機に発見された腸間膜静脈硬化症の 1 例．日消内視鏡会誌　**49**：1130―1135, 2007

7）橋本可成，笠原　宏，金　英植ほか：静脈硬化性大腸炎の 1 例．Prog Med **25**：2939―2941, 2005

8）Arimura Y, Kondoh Y, Kurokawa S et al：Chronic ischemic colonic leision caused by phlebosclerosis with calcification. Am J Gastroenterol **93**：2290―2292, 1998

9）Kitamura T, Kubo M, Nakanishi T et al：Phlebosclerosis of the colon with positive anti-centromere antibody. Intern Med **38**：416―421, 1999

10）西上隆之，大江正行，高梨忠朗ほか：ベーチェット病に合併した大腸静脈硬化症の 1 例．診断病理 **18**：291―293, 2001

11）清水　亘，宮本勝也，中村有美ほか：当院で経験した静脈硬化性大腸炎の 3 例．日臨外会誌　**67**（増刊）：667, 2006

12）大川智久，井隼孝司，小林恭一郎ほか：特発性腸間膜静脈硬化症の 2 例．臨放　**44**：1069―1072, 1999

13）清水健吾，西村善也，道田知樹ほか：無症状で見いだされ，3 年間経過をみた静脈硬化症による虚血性大腸病変の 1 例．日大腸検会誌　**17**：192―195, 2000

14）須浪　毅，井上　透，八代正和ほか：直腸まで病変がおよんだ静脈硬化性腸炎の 1 例．日消内視鏡会誌　**46**：2403―2408, 2004

15）金澤秀次，松木　充，可児弘行ほか：静脈硬化性虚血性腸炎 2 症例，三次元 CT 画像の有用性．臨放 **50**：300―303, 2005

A Case of Phlebosclerotic Colitis

Takuya Watanabe, Kiyoshi Ishigure, Akira Fujioka,
Takao Horiba, Atsushi Hirai and Yoichi Ito
Depatment of Surgery, Showa General Hospital

A 68-year-old woman with diarrhea and melena was found in irrigoscopy to have haustra disappearing along the cecum through the descending colon in the narrowed lumen with partial thumb-printing. Lower gastrointestinal endoscopy indicated mucosal edema and erosion at the same site, suggesting ischemic enteritis. She was followed up in conservative treatment with a drug for controlling intestinal function. Lower gastrointestinal endoscopy conducted about 5 months later due to sustained diarrhea showed no change in observations. Abdominal plain radiography and abdominal computed tomography indicated linear emergence of reticulate calcification along the cecum through the mesentery of the descending colon occurring since the first visit. Because these findings suggested phlebosclerotic colitis, we biopsied the lesion. The deposition of amorphous substances（HE staining）and collagen fibers（Azan staining）in the mucosa found in biopsy confirmed the diagnosis of phlebosclerotic colitis. We conducted laparoscope-assisted subtotal colectomy to relieve symptoms. The woman's postoperative course was favorable, with symptoms relieved. She is now being followed up in an ambulatory setting.

Key words：phlebosclerotic colitis, calcification, phlebosclerosis

〔Jpn J Gastroenterol Surg 41：1729—1734, 2008〕

Reprint requests：Takuya Watanabe　Department of Surgery II, Nagoya University Graduate School of Medicine
65 Tsurumai-cho, Showa-ku, Nagoya, 466-8550 JAPAN

Accepted：March 26, 2008

©2008 The Japanese Society of Gastroenterological Surgery　Journal Web Site：http://www.jsgs.or.jp/journal/