日消外会誌　41（9）：1735～1740，2008年

症例報告

S状結腸癌術後2年目に発症した下腸間膜動脈瘤の1例

中部労災病院外科

宇野　雄祐　　小林　建仁　　小木曽清二
岡本　好史　　石川　　玲　　赤羽　和久

症例は72歳の男性で，2004年10月，S状結腸癌に対しS状結腸切除術を施行した．再発徴候なく経過していたが，2006年10月，下血を主訴に当院に搬送された．腹部CTでは，左総腸骨動脈の左側に，28mm大の結節影を認めた．内部は血管と同程度に造影され，下腸間膜動脈との連続性も認められた．大腸内視鏡検査では，前回手術の吻合部近くに血液塊を認めたが，明らかな出血部位は確認できなかった．以上から，下腸間膜動脈瘤の腸管への穿通と診断した．入院後に，再度の下血に伴いショック状態となったため，緊急開腹手術を施行した．結腸吻合部近くの間膜内に，動脈瘤を触知した．動脈瘤表面には小腸が強固に癒着していた．手術は吻合部を含めた結腸，動脈瘤，癒着小腸の合併切除術を施行した．大腸癌術後に発症した下腸間膜動脈瘤はまれであり，文献的考察を加えて報告する．

はじめに

腹部内臓動脈瘤は比較的まれな疾患であるが，その中でも下腸間膜動脈領域に発生することは極めてまれである．今回，我々はS状結腸癌術後2年目に発症した下腸間膜動脈瘤の1例を経験したので報告する．

症　　例

患者：72歳，男性

主訴：下血

既往歴：高血圧症のため内服加療中．

家族歴：特記事項なし．

現病歴：2004年10月，S状結腸癌に対しS状結腸切除術を施行した．下腸間膜動脈を残し，S状結腸動脈第1枝および第2枝の根部を切離するD2郭清を行い，S状結腸動脈断端は絹糸を用いて結紮した．再建はfunctional end-to-end anastomosisを施行した．術後第11病日に創部腹壁の全層離開を来たし再縫合閉鎖術を行った以外に，術後合併症を認めなかった．S状結腸癌の総合所見は，Type 2，40×35mm，tub2，pSS，ly0，v0，pN0，pPM0，pDM0，sP0，cH0，Stage II，であった．

＜2008年2月20日受理＞別刷請求先：宇野　雄祐
〒457-8511　名古屋市南区白水町9　大同病院外科

Fig.1　Abdominal CT scanning reveled a mass 28 mm in diameter on the left side of the left common iliac artery, and the mass was enhanced same as blood vessel（arrow）.

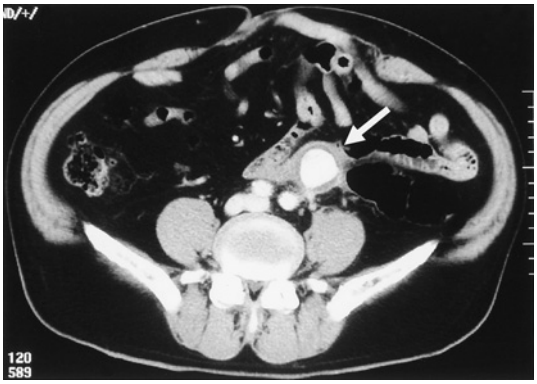

術後外来通院中の経過に問題はなかったが，2006年10月，多量の下血を主訴に当院救急外来を受診した．

理学検査所見：収縮期血圧90mmHg，脈拍98回/分．顔面は軽度蒼白で，眼瞼結膜は貧血様であった．腹部は平坦，軟．直腸指診で，鮮血の付着を認めた．

血液検査所見：赤血球$294\times10^4/mm^3$，ヘモグロ

Fig. 2　Colonal section of the abdominal CT scanning, a：The continuity of the aneurysm to the inferior mesenteric artery was found. b：The small intestine and colon were adjacent to the aneurysm.

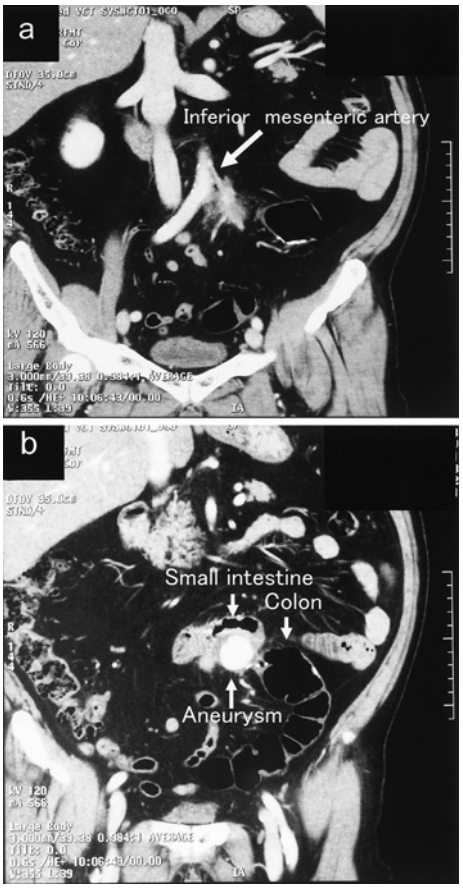

Fig. 3　Macroscopic findings of the resected specimen. a：The aneurysm adhered firmly with the colon and small intestine. b：The aneurysm penetrated the colon（white arrow). The penetrating point was anal side of anastomosis（black arrow).

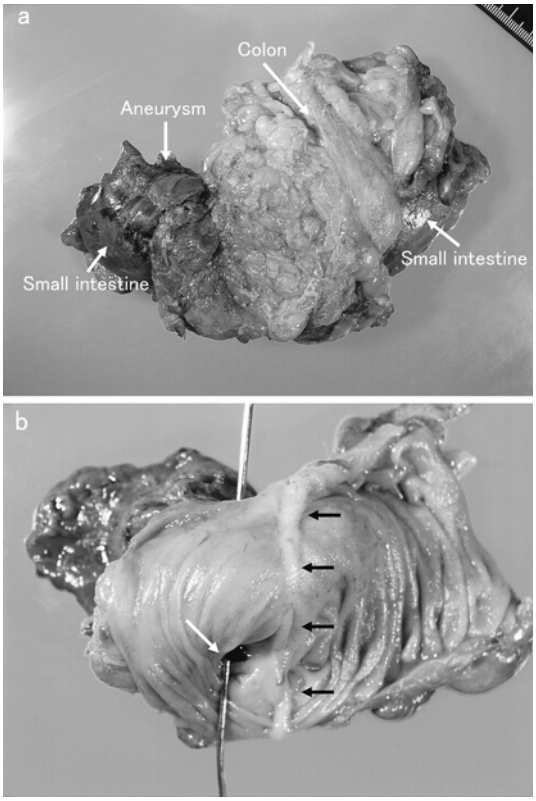

ビン7.8g/dlと，中等度の貧血を認める以外に，異常値はなかった．腫瘍マーカーも正常範囲内であった．

腹部CT：左総腸骨動脈の左前方に動脈と同程度に濃染される最大径2.8cmの腫瘤を認め，動脈瘤と診断した（**Fig. 1**）．冠状断再構築にて検討したところ，動脈瘤は下腸間膜動脈から連続しており（**Fig. 2a**），瘤には，小腸および結腸が接していた（**Fig. 2b**）．

消化管内視鏡検査：上部消化管内視鏡検査では異常を認めなかった．下部消化管内視鏡検査では，前回手術の吻合部付近に血液の貯留がみられた．

以上から，下腸間膜動脈瘤の結腸への穿通と診断した．検査施行中に下血を繰り返し，ショック状態を呈するようになったため，緊急開腹手術を施行した．

手術所見：開腹すると，下腸間膜動脈領域の結腸間膜内に，動脈瘤を触知した．動脈瘤には小腸が癒着しており，結腸も前回吻合部付近で動脈瘤に強固に癒着していた．手術は小腸および結腸合併切除を伴う動脈瘤切除術を行った．下腸間膜動脈から動脈瘤への流入部は判別できず，瘤切除時の出血点をナイロン糸で縫合止血することで処理をした．残存結腸に，血行不全は認められなかった．

切除標本：動脈瘤には，小腸と結腸が強固に癒

Fig. 4　In ordinary microscopic images, the fistula between the aneurysm and colon was found (HE stain).

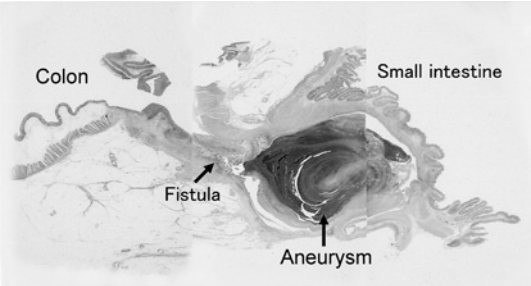

Fig. 5　The hematoma in the aneurysm was covered by intestinal wall, and arterial wall was not found (HE stain ×100).

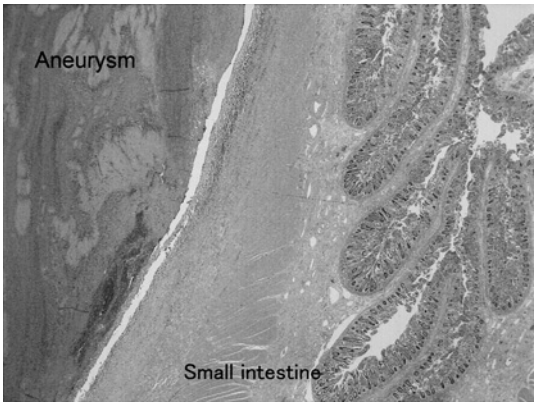

Fig. 6　a：CT scanning 14 months after the sigmoidectomy. The inferior mesenteric aneurysm was not shown. b：CT scanning 20 months after the sigmoidectomy. The aneurysm could be detected.

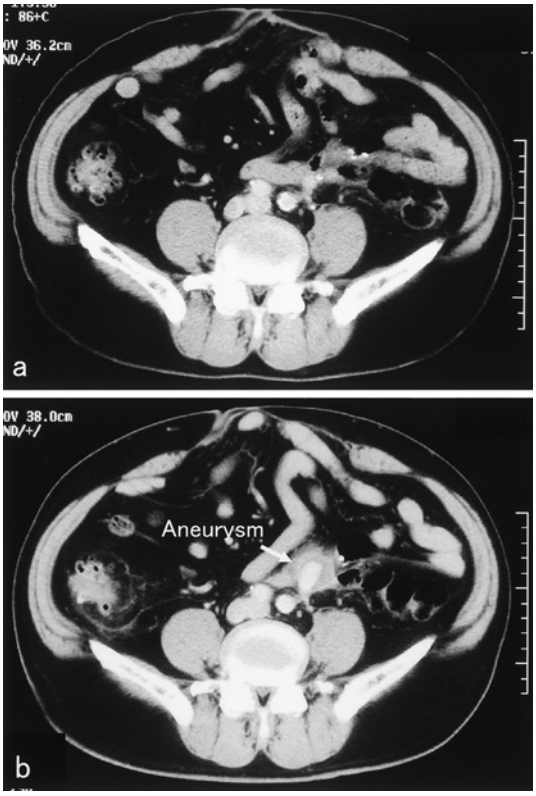

着していた(**Fig. 3a**)．動脈瘤から結腸内腔への穿通が確認された．穿通部は，吻合線のやや肛門側であり，functional end-to-end anastomosis における断端付近と考えられた（**Fig. 3b**）．

ルーペ像：動脈瘤内の血腫と結腸への穿通部が確認された（**Fig. 4**）．

病理組織学的検査：血腫の周囲は腸管壁で覆われており，動脈壁構造はなかった（**Fig. 5**）．Elastica van Gieson 染色においても，血腫の周囲に動脈壁の存在を示唆する所見はみられなかった．以上から，本症例の下腸間膜動脈瘤は仮性動脈瘤と考えられた．

初回手術後腹部 CT：初回手術後に経過観察目的で行っていた CT を再検討した．今回発症の 4 か月前の CT で動脈瘤を示唆する所見を認めていた．これより以前の CT では，動脈瘤の所見はなく，S 状結腸癌術後 1 年 8 か月目に動脈瘤を形成していたことが確認された（**Fig. 6**）．

考　　察

下腸間膜動脈瘤はまれな疾患であり，欧米の報告では，腹部内臓動脈瘤の 0.5% 以下の頻度である[1)2)]．また，本邦においても，「腹部内臓動脈瘤」「腸間膜動脈瘤」をキーワードに，医学中央雑誌(1987～2007 年)で検索したところ，下腸間膜動脈瘤症例は 8 例にすぎなかった[3)～10)]．これらの中に，本症例のような大腸癌術後に発生した下腸間膜動脈瘤症例はみられなかった．

腹部内臓仮性動脈瘤は，動脈壁の一部が三層と

Table 1　Japanese cases of inferior mesenteric aneurysm（1987－2007）

	Author	Year	Case	Aetiology	Presenting symptoms	Rupture	Aneurysm size (cm)	Treatment	Results
1	Yamada[3]	1990	56F	Aortitis syndrom Arteriosclerosis	epigastralgia	−	3.0	Aneurysmectomy, reimplantation	Alive
2	Akao[4]	1992	61F	Dissection	Lower abdominal pain	+	Unknown	Ligation of IMA	Alive
3	Inoue[5]	1995	47F	Unknown	Upper abdominal pain	+	Unknown	TAE	Died
4	Itoh[6]	1997	47M	Unknown	Lower abdominal pain	+	Unknown	Aneurysmectomy	Alive
5	Morino[7]	1998	28M	Tuberculous	shock	+	5.0	−	Died
6	Okubo[8]	2001	56M	Polycystic kidney	Lower abdominal pain	+	Unknown	Ligation	Alive
7	Yoshida[9]	2002	78F	Arteriosclerosis	Asymptomatic	−	1.2	Aneurysmectomy, reimplamtation	Alive
8	Aoki[10]	2003	64F	Infection	Lumbago	−	1.6	Clossing aorta, left axillo-femoral bypass	Alive

IMA = inferior mesenteric artery；TAE = transcatheter arterial embolization

も欠け，周囲組織による脆弱な線維性被膜が形成された状態であり[11]，その原因として，膵炎[12]，感染[2]，医原性[13]などが挙げられる．本症例においては，動脈瘤発生までに1年8か月と比較的長期間を要しているが，手術操作領域の動脈瘤であることから，手術に伴う医原的要因により発生したと考えた．

上腹部消化器手術後の合併症として生じる腹部内臓仮性動脈瘤症例は少なくない．その発生原因は，①リンパ節郭清による動脈壁外膜の脆弱化，②術後膵液漏や縫合不全による動脈周囲の感染などが考えられている[14][15]．術式では胃切除術，胃全摘術[16]，膵頭十二指腸切除術[17]に伴うものが多く，胆嚢摘出術後に発症した報告もある[18]．発生部位では，脾動脈と総肝動脈が多くを占める．本症例においては，初回手術後に消化管縫合不全の所見を認めておらず，術中リンパ節郭清に伴って下腸間膜動脈壁が脆弱となり，仮性動脈瘤へ進展したと推測した．さらに，リンパ節郭清以外に，動脈壁の脆弱化を助長すると考えられる因子を以下に挙げた．①本症例の切除標本上では，動脈瘤の結腸への穿通部がfunctional end-to-end anastomosisの断端に近接しており，吻合部断端に生じた炎症が動脈に波及した可能性がある，②初回手術後第11病日に腹壁離開を来しており，このときの腹腔内汚染が動脈に及んだ，③感染に弱い絹糸を動脈の結紮に使用した，④高血圧症を有しており，動脈に硬化性変化があった．いずれの仮説も立証されたわけではないが，これら複数の因子が重なった結果，下腸間膜動脈瘤が発生したと思われる．今後，同様な症例が発症しないためにも，動脈を含めた臓器への術中愛護的操作や腹腔内感染予防に努めるべきと考えられた．

本邦における下腸間膜動脈瘤報告例を**Table 1**に示し，治療法を検討した．8例中5例は破裂例であった．本症例のように，結腸に穿通し下血を来した症例はみられなかった．ショック状態であった1例を除き，全例に治療が行われていた．6例に手術が施行されており，瘤切除術が3例，流入動脈結紮術が2例，大動脈閉鎖術が1例であった．1例には，動脈塞栓術が行われていた．近年では，腹部内臓動脈瘤に対する経カテーテル動脈塞栓術[19][20]やステント挿入術[21][22]などの血管内手術が普及し，その有用性が報告されている．本症例のような消化管穿通例では塞栓に使用したコイルなどへの感染の可能性があり，動脈塞栓術は避けるべきと考えられる．消化管穿通がなくとも，塞栓に伴う腸管虚血が危ぐされるため，下腸間膜動脈瘤に対しては動脈瘤切除術が第1選択であると考える．ただし，術中出血を制御する目的としての術前動脈塞栓術は有用である可能性がある．

本症例においては，初回手術後1年8か月目の

腹部 CT で動脈瘤を確認しえていた．このような無症状の下腸間膜動脈瘤の手術適応についてはさらなる検討を要するが，下腸間膜動脈の分枝に発生した瘤は破裂の危険性が高いとの報告もあり[23]．診断後の速やかな手術も考慮すべきと思われた．

文　献

1) Deterling RA：Aneurys of the visceral arteries. J Cardiovasc Surg **12**：309—322, 1971
2) Stanley JC, Thompson NW, Fry WJ：Splanchnic artery aneurysms. Arch Surg **101**：689—697, 1970
3) 山田直樹，加納宣康，古村能章ほか：下腸間膜動脈瘤の1例．日臨外医会誌　**51**：1578—1583, 1990
4) 赤尾元一，徳永滋彦，深江宏治ほか：下腸間膜動脈瘤破裂の1治験例—症例報告と文献的考察—．外科診療　**34**：659—662, 1992
5) 井上義博，近藤公亮，馬場信夫ほか：内臓動脈瘤破裂の3症例．日腹部救急医会誌　**15**：1211—1214, 1995
6) 伊藤省吾，岡安克彦，高田維茂ほか：腹腔内出血をきたした下腸間膜動脈瘤の1例．臨画像　**13**：99—101, 1997
7) 森野英男，森村義行，水谷重康：結核性と考えられる下腸間膜動脈瘤破裂により急死した妊婦の1剖検例．病理と臨　**16**：432—433, 1998
8) 大久保裕直，渡邊　隆，宮内義浩ほか：多発性嚢胞腎に合併した下腸間膜動脈瘤破裂の1救命例．日臨救急医会誌　**4**：316—319, 2001
9) 吉田博希，杉本泰一，清水紀之ほか：動脈硬化による非破裂性下腸間膜動脈瘤の1例．日臨外会誌　**63**：2193—2196, 2002
10) 青木哉志，一関一行，棟方　護ほか：瘤の形成過程を観察・治療しえた感染性下腸間膜動脈瘤の1例．日心臓血管外会誌　**33**：287—290, 2003
11) 田嶋　強：腹部内臓動脈瘤に対する血管内治療．臨放　**51**：1567—1582, 2006
12) Mercer D, Ghent WR：Gastroduodemal artery aneurysm associated with chronic relapsing pancreatitis. Can Med Assoc J **126**：1065—1066, 1982
13) Hill DE, Edwards JE：Primary dissecting aneurysm of the hepatic artery. Arch Intern Med **133**：471—474, 1974
14) 橋本　隆，梶原建熙，谷　友彦ほか：消化器領域における仮性動脈瘤の診断と治療．日腹部救急医会誌　**17**：809—814, 1997
15) Uflacer R：Interventional management of visceral arterial aneurysma. Vascular disease. Chuchil Livingstone, New york, 1994, p823—844
16) 山吉隆友，下山孝俊，山下秀樹：胃全摘術後に脾動脈仮性動脈瘤を生じ大量吐血した1例．日臨外会誌　**60**：2721—2725, 1999
17) 茂垣雅俊，藤井秀樹，松田雅徳ほか：膵頭十二指腸切除後に発生した腹腔内大量出血症例の検討．手術　**54**：987—991, 2000
18) 川野　勧，三森教雄，羽田丈紀ほか：胆嚢摘出後に発症した仮性肝動脈瘤破裂の1例．日臨外会誌　**67**：1626—1629, 2006
19) 大森浩明，井上義博，遠野千尋ほか：腹部内臓動脈瘤破裂の診断と治療上の問題点．日腹部救急医会誌　**19**：321—327, 1999
20) 岡　博史，李　喬遠，島田　守ほか：腹部内臓血管における動脈瘤破裂に対する IVR．日腹部救急医会誌　**23**：613—619, 2003
21) Venturini M, Angeli E, Salvioni M et al：Hemorrhage from a right hepatic artery pseudoaneutysm：endovascular treatment with a coronary stent graft. J Endovasc Ther **9**：221—224, 2002
22) Larson RA, Solomon J, Carpenter JP：Stent graft repair of visceral artery aneurysms. J Endovasc Surg **36**：1260—1263, 2002
23) Carmine S, Giovanni T：Treatment of visceral artery aneurysms-description of a retrospective series of 42 aneurysms in 34 patients. Ann Vasc Surg **18**：695—703, 2004

A Case of Inferior Mesenteric Two year after Sigmoidectomy

Yusuke Uno, Kenji Kobayashi, Seiji Ogiso,
Yoshichika Okamoto, Akira Ishikawa and Kazuhisa Akahane
Department of Surgery, Chubu Rosai Hospital

We report the case of a 72-year-old man in whom an inferior mesenteric artery aneurysm occurred 2 years after colon cancer surgery. He was admitted for melena in October 2006, and had a history of sigmoidectomy for sigmoid colon cancer in October 2004 without recurrence of the cancer. Abdominal CT showed a mass 28mm in diameter on the left side of the left common iliac artery, continuing to the inferior mesenteric artery. Colonoscopy showed a blood lump near the anastomosis of previous surgery, but the bleeding point could not be detected. We diagnosed the case as inferior mesenteric artery aneurysm penetrating the intestinal tract. After hospitalization, the patient went into shock due to melena, necessitating emergency surgery. An aneurysm was palpated at the mesentery in the proximity of the colonic anastomosis and we found that the small intestine had adhered to the aneurysm. We conducted aneurysmectomy with resection of colonic anastomosis and the adhering part of the small intestine. Inferior mesenteric artery aneurysm is rare, and we report this case with a review of the literatures.

Key words：pseudoaneurysm, inferior mesenteric arery, colon cancer

〔Jpn J Gastroenterol Surg 41：1735—1740, 2008〕

Reprint requests：Yusuke Uno　Department of Surgery, Daido Hospital
9 Hakusui-cho, Minami-ku, Nagoya, 457−8511 JAPAN

Accepted：February 20, 2008

©2008 The Japanese Society of Gastroenterological Surgery　Journal Web Site：http://www.jsgs.or.jp/journal/