日消外会誌　41（9）：1741～1745，2008年

症例報告

Micropapillary carcinoma 成分を伴った直腸癌の１例

国立病院機構豊橋医療センター外科，同　病理*

廣田　政志　　山下　克也　　市原　　透　　中村　悦子*

症例は73歳の女性で，下血を主訴に当院を受診し入院となった．精査の結果，直腸Ｓ状部に２型病変が認められ，直腸癌の診断にて高位前方切除術を施行した．病理組織学的検査では，tub2相当の管状腺癌が主体で漿膜外にまで浸潤を認め，浸潤部においてはリンパ管様の空隙内に微小乳頭状癌胞巣が存在する特徴的な組織像を認めた．リンパ管侵襲がやや目立ち，領域リンパ節には６個のリンパ節転移を認めた．免疫染色では，MUC1は微小乳頭状癌胞巣の外縁が陽性を示し，micropapillary carcinoma（以下，MC）成分を伴った直腸癌と診断された．MCは高頻度にリンパ管侵襲・リンパ節転移を伴う予後不良な癌腫として最近注目されている．大腸の報告はまだ少ないが，MC成分を伴う場合には大腸においても悪性度が高いと考えられ，積極的なリンパ節郭清，術後化学療法を考慮すべきである．

はじめに

Micropapillary carcinoma（以下，MC）はリンパ管腔様の空隙で囲まれた微小乳頭状構造を組織学的特徴とする浸潤癌で，高頻度にリンパ管侵襲・リンパ節転移を伴う予後不良な癌腫として最近注目されている[1]．乳腺，膀胱・尿管，肺，唾液腺で報告されているが大腸の報告はまだ少ない[1]．今回，MC成分を伴った直腸癌の１例を経験したので報告する．

症　　例

症例：73歳，女性

主訴：下血

既往歴：気管支喘息，糖尿病，慢性甲状腺炎にて近医加療中．30歳虫垂切除術，70歳急性心筋梗塞．

家族歴：兄，肝癌．

現病歴：平成19年２月中旬に下血を認め翌日当院を受診し入院となった．

入院時現症：身長143.1cm，体重44.8kg，血圧130/66mmHg．眼瞼結膜には貧血は認めず，腹部は平坦，軟であった．直腸診では暗赤色の下血を認めたが腫瘍性病変は触知しなかった．

入院時検査所見：WBC 10,200/μlと軽度白血球増多を認めたが，Hb 12.8g/dlと正常でその他異常所見は認められなかった．

上部消化管内視鏡検査：異常所見は認められなかった．

大腸内視鏡検査，注腸造影Ｘ線検査：肛門縁より約10cmの直腸Ｓ状部に半周性の２型病変が認められ，生検にて中分化腺癌と診断された．

胸部Ｘ線検査，腹部造影CT：明らかな遠隔転移，リンパ節転移は認められなかった．

以上より，直腸癌と診断され平成19年３月に手術を施行した．腫瘍マーカーはCEA 6.4ng/ml，CA19-9 13.2U/mlとCEAがやや高値を示した．

術中所見：肝転移，腹膜転移は認めず，高位前方切除術，D2（prxD3）リンパ節郭清を施行した．

切除標本：直腸Ｓ状部の左壁に28×26mm大の２型病変を認めた（**Fig. 1**）．

病理組織学的検査所見：tub2相当の管状腺癌が主体で漿膜外にまで浸潤を認め，浸潤部においてはリンパ管様の空隙内に線維血管間質を欠く微小乳頭状癌胞巣の成分が全体の70～80％程度に認められた（**Fig. 2**）．リンパ管侵襲がやや目立ち，領域リンパ節には６個のリンパ節転移を認めた．

＜2008年３月26日受理＞別刷請求先：廣田　政志
〒440-8510　豊橋市飯村町字浜道上50　国立病院機構豊橋医療センター外科

Fig. 1　Macroscopic findings showed a type 2 tumor, measuring 28×26mm in the rectosigmoid.

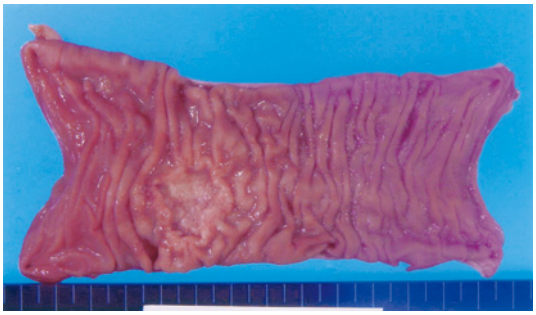

免疫染色では，MUC1は微小乳頭状癌胞巣の外縁が陽性を示し，epithelial membrane antigen（以下，EMA）でも同様な染色パターンを認めた（**Fig. 3a**）．抗リンパ管内皮抗体（D2-40）は微小乳頭状癌胞巣を囲む空隙の大半が陰性を示した（**Fig. 3b**）．以上より，MC成分を伴った直腸癌と診断された．

大腸癌取扱い規約第7版による最終判定はtub2，pSE，INFb，ly2（ss），v1（se），pN2（6/15），pPM0，pDM0，pRM0，sH0，sP0，cM0，fStage IIIbであった．

術後経過：術後経過は良好で第14病日での腫瘍マーカーは正常化した（CEA 2.5ng/ml，CA19-9 9.4U/ml）．第18病日より，術後補助化学療法としてホリナート・テガフール・ウラシル療法を開始し，現在外来通院にて経過観察中である．

考　察

MCは，1993年にSiriaunkgulら[2]が浸潤性乳管癌の亜型として報告して以来，多数の乳腺例が報告されている．その後，同様の特徴を有する膀胱・尿管，肺，唾液腺発生例も知られるようになった[1]．組織学的には，リンパ管様の空隙内に線維血管間質を欠く微小乳頭状癌胞巣が浮遊する像が特徴である[1]．もう一つの特徴は，その生物学的悪性度にあり，発生臓器に関係なく高率にリンパ管侵襲・リンパ節転移を伴い，通常型癌腫に比べ病期は進行し，予後不良であると報告されている[1]．

免疫染色では，腺細胞の管腔側表面に陽性を示すMUC1やEMAは，MCでは微小乳頭状癌胞巣

Fig. 2　Histological findings of the surgical specimen (HE staining). a：The tumor surface was covered by tubular adenocarcinoma, however the tumor mainly consisted of MC component (low-power view). b：High-power view of adenocarcinoma. The tumor was composed of moderately differentiated adenocarcinoma. c：High-power view of MC. The tumor was composed of small papillary clusters of neoplastic cells floating in clear spaces resembling lymphatic channels. The cell clusters were devoid of fibrovascular cores.

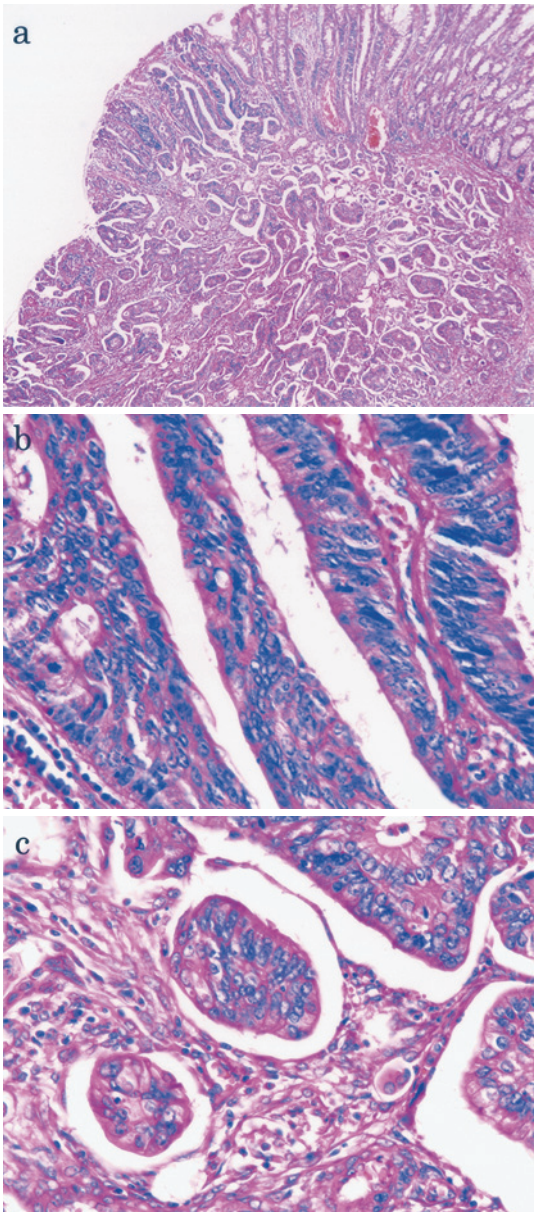

Fig. 3　a：MUC1 immunostaining in MC. The stroma-facing surface of the cell clusters was positive. b：D2－40 immunostaining in MC. The spaces around the cell clusters were negative. Immunopositivity for D2－40 revealed the presence of lymphoendothelium（arrow).

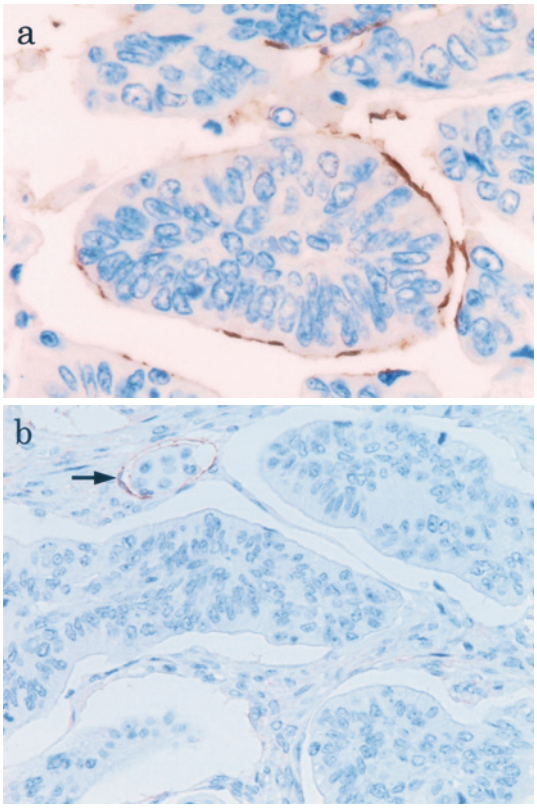

の間質側表面に陽性となりMCに特徴的な所見である[1)3)~5)]. この現象は, 細胞の外側と内側の位置関係が逆転するinside-out growth patternと表現されている[1)4)5)]. このMUC1の間質側発現が, 腫瘍細胞・間質の接着障害を引き起こし, 腫瘍の進展とリンパ管侵襲・リンパ節転移を導くと推測されている[3)].

大腸例の報告は, 医学中央雑誌（1983～2007年）において「MC」「大腸癌」のキーワード検索では, 会議録を除く報告例は上田ら[4)]の1例のみであった. PubMedでは「MC」「colon」のキーワード検索でSakamotoら[5)]の1例,「MC」「colorectum」のキーワード検索でKimら[6)]の1例を認めるのみであった. いずれも2005年以降の最近の報告であり, 上田ら[4)]は2例, Sakamotoら[5)]は3例の症例報告だが, Kimら[6)]は55例のMC成分を伴う大腸癌と通常型大腸癌との臨床病理組織学的検査所見を比較検討し報告している. 上田ら[4)]は, MC成分を伴うsm大腸癌で第2群リンパ節まで転移がみられた1症例を報告している. また, Kimら[6)]によれば, MC成分を伴う大腸癌は, 発生率9.4%, 腫瘍占居部位, 大きさ, 組織型, 壁深達度は通常型大腸癌と大差はなかったが, 通常型大腸癌に比べ有意にリンパ管侵襲・リンパ節転移, 遠隔転移の頻度が高く, 進行病期であったと報告されている. さらに, これらはMC成分の比率とは無関係であったとしている. 生存率についてはまだfollow up期間が短く明らかにされてはいないが, 他臓器のMCと同様な悪性度を示しており大腸においても予後不良な癌腫と推測される.

大腸例において鑑別すべき病態としては, 通常型癌腫のリンパ管侵襲や粘液癌などが挙げられる[4)5)]. MCという組織型が報告される以前は, 通常型癌腫のリンパ管侵襲や粘液癌などとしてとらえられていた病態であったと思われる. リンパ管侵襲の目立つ通常型癌腫との鑑別には, リンパ管内皮マーカー（D2–40）を用いた免疫染色が有用である[4)5)]. 粘液癌との鑑別は粘液染色（PAS反応など）で容易となる.

本症例でも, 形態学的特徴に加え, MUC1とEMAは微小乳頭状癌胞巣の外縁が陽性を示し, D2–40は微小乳頭状癌胞巣を囲む空隙の大半が陰性であり, PAS染色とアルシアンブルー染色に関しては空隙に粘液は認められなかった. リンパ管侵襲・リンパ節転移を伴いこれまでの報告のように同様な悪性度を示した. 今回, 本症例において注目すべきは, 生検組織の結果である. 主治医の認識不足のため見落としていたが, すでに術前の生検組織の一部にMC成分を伴っていることが指摘されていた（**Fig. 4**）. MC成分を伴う癌腫は大腸においても悪性度は高いと考えられることから, 生検組織でのMC成分の指摘は術前から大腸癌の悪性度を知る重要な手がかりとなりうる. 生検組織でMC成分が確認されれば, 早期大腸癌で

Fig. 4　Histological findings of the biopsy specimen (HE staining). a：Low-power view of adenocarcinoma (left side) and MC component (right side). b：High-power view of MC.

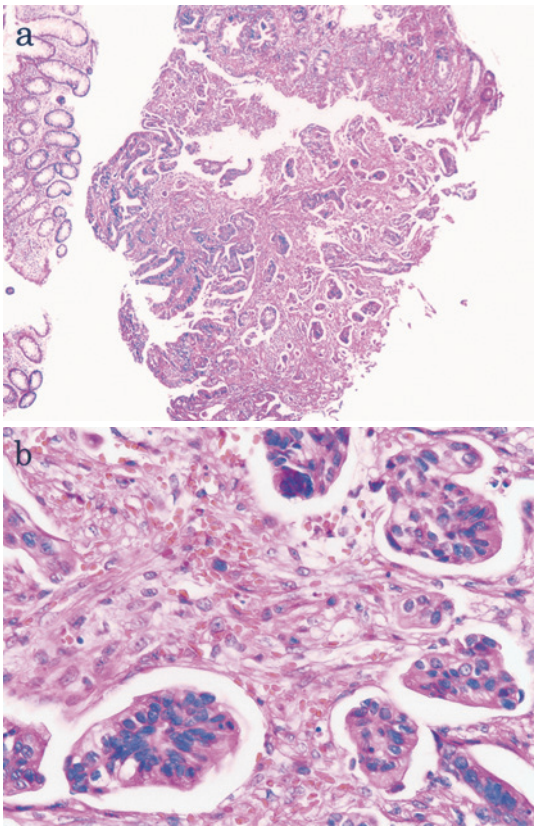

あったとしてもリンパ節転移の頻度は高いと考えられ，手術では徹底したリンパ節郭清の必要性があろう．術後においては治癒切除と判定されても，MC 成分を認めた場合には積極的な補助化学療法を考慮すべきである．本症例では病理組織学的検査の結果で MC を認識し，年齢，既往歴などから術後補助化学療法としてホリナート・テガフール・ウラシル療法を選択した．近年，André ら[7]により術後補助化学療法としてオキサリプラチン併用療法の有用性が示された．現在，オキサリプラチンは補助化学療法の適応はないが，MC 成分を認めた場合には補助化学療法の選択肢の一つとして検討すべきであろう．

今後，症例の蓄積，MC 成分を伴う他消化器癌の検討により新たなる知見，組織学的分類がされることを期待したい．

稿を終えるにあたり，病理組織診断に御協力をいただきました滋賀医科大学附属病院病理部の九嶋亮治先生に謝意を表します．

文　献

1) Nassar H：Carcinomas with micropapillary morphology：clinical significance and current concepts. Adv Anat Pathol **11**：297—303, 2004
2) Siriaunkgul S, Tavassoli FA：Invasive micropapillary carcinoma of the breast. Mod Pathol **6**：660—662, 1993
3) Nassar H, Pansare V, Zhang H et al：Pathogenesis of invasive micropapillary carcinoma：role of MUC1 glycoprotein. Mod Pathol **17**：1045—1050, 2004
4) 上田貴威，加島健司，駄阿　勉ほか：Micropapillary carcinoma 成分を伴う大腸癌の 2 例．診断病理　**23**：217—221, 2006
5) Sakamoto K, Watanabe M, De La Cruz C et al：Primary invasive micropapillary carcinoma of the colon. Histopathology **47**：479—484, 2005
6) Kim MJ, Hong SM, Jang SJ et al：Invasive colorectal micropapillary carcinoma：an aggressive variant of adenocarcinoma. Hum Pathol **37**：809—815, 2006
7) André T, Boni C, Mounedji-Boudiaf L et al：Multicenter international study of oxaliplatin／5-Fluorouracil／leucovorin in the adjuvant treatment of colon cancer (MOSAIC) investigators. Oxaliplatin, fluorouracil, and leucovorin as adjuvant treatment for colon cancer. N Engl J Med **350**：2343—2351, 2004

A Case of Rectal Cancer with the Component of Micropapillary Carcinoma

Masashi Hirota, Katsuya Yamashita, Toru Ichihara and Etsuko Nakamura*
Department of Surgery and Department of Pathology*,
National Hospital Organization Toyohashi Medical Center

A 73-year-old woman admitted for melena was found in colonoscopy to have a type 2 tumor in the rectosigmoid area, necessitating high anterior resection under a diagnosis of rectal cancer. Histologically, the tumor consisted of moderately differentiated adenocarcinoma, with small papillary neoplastic cell clusters floating in clear spaces resembling lymphatic channels. The tumor penetrated the serosa, with lymphatic invasion and metastasis in 6 regional lymph nodes. Immunohistochemically, MUC1 was expressed at the stroma-facing surface of cells. Morphological and immunohistochemical findings yielded a definitive diagnosis of rectal cancer with micropapillary carcinoma components. Micropapillary carcinoma has a dismal diagnosis with a high incidence of lymphatic invasion and lymph node metastasis. Although micropapillary carcinoma has rarely been reported in the colorectum, the presence of micropapillary carcinoma in colorectal cancer mandates the need for aggressive therapy.

Key words：micropapillary carcinoma, colorectum

〔Jpn J Gastroenterol Surg 41：1741—1745, 2008〕

Reprint requests：Masashi Hirota Department of Surgery, National Hospital Organization Toyohashi Medical Center
50 Hamamichigami, Imure-cho, Toyohashi, 440–8510 JAPAN

Accepted：March 26, 2008

©2008 The Japanese Society of Gastroenterological Surgery Journal Web Site：http://www.jsgs.or.jp/journal/