日消外会誌　41（9）：1746～1751，2008年

症例報告

原発巣局所切除と免疫化学療法により3年半の無再発生存を認めている直腸肛門部悪性黒色腫の1例

国立病院機構呉医療センター・中国がんセンター外科[1)]，同　病理[2)]，広島大学病態制御外科[3)]

中島　　亨[1)3)]　小関　萬里[1)]　富永　春海[1)]
片山　晃子[3)]　本下　潤一[2)]　谷山　清己[2)]

直腸肛門部悪性黒色腫は比較的まれで，予後不良な疾患である．治療法に関して，統一された見解はなく本邦では腹会陰式直腸切断術が多く施行されている．今回，局所切除および術後免疫化学療法にて術後3年半の無再発生存をしている症例を経験したので，若干の文献的考察を加えて報告する．症例は56歳の女性で，肛門腫瘤の脱出を主訴に来院．歯状線上に約20mm大の有茎性腫瘍を認め，生検にて悪性黒色腫と診断された．患者の希望にて腫瘍局所切除を施行した．深達度はsm，脈管浸潤はなく，切除断端は陰性であった．術後補助化学療法を施行し，術後3年半経過した現在無再発生存中である．本邦報告例の内，局所切除施行例を検索し，根治術としての局所切除術の適応を検討した．潰瘍形成を認めない隆起・有茎性病変で腫瘍径が10mm以下，深達度sm以浅，局所切除にて完全切除可能な症例での局所切除選択の可能性が考えられた．

はじめに

直腸肛門部悪性黒色腫は比較的まれで，予後不良な疾患である．治療法に関して，統一された見解はなく，本邦では腹会陰式直腸切断術が多く施行されている．今回，局所切除および術後免疫化学療法にて良好な経過をたどっている症例を経験したので，若干の文献的考察を含めて報告する．

症　　例

患者：56歳，女性

主訴：肛門部腫瘤脱出

既往歴：パニック障害．

家族歴：特記すべきことなし．

現病歴：平成16年11月頃より肛門からの粘液様物質の排液を認めた．12月頃より肛門腫瘤の脱出を認め近医を受診．直腸腫瘍の疑いにて精査加療目的で当院紹介となった．

入院時現症：眼球結膜に貧血，黄疸を認めず．腹部は平坦・軟，肝臓，脾臓，腎臓，腫瘤を触知せず．体表，口腔粘膜に色素沈着を認めず，体表リンパ節腫大は認められず．

入院時血液検査所見：腫瘍マーカーはCEA，CA19-9，扁平上皮癌関連抗原，5-S-cysteinyldopaはいづれも正常範囲内．その他，異常所見を認めず．

直腸診検査所見：肛門縁より約20mm口側の歯状線上6時の方向に，直径20mmの有茎性黒色腫瘤を認めた．触診にて可動性良好，弾性軟であった．

注腸造影X線検査所見：肛門管に小型隆起性病変を認めた（**Fig. 1**）．

下部消化管内視鏡検査所見：直腸歯状線直上5時～6時方向に表面不整の暗黒色隆起性病変を認めた（**Fig. 2**）．生検にて悪性黒色腫と診断．また，その周囲に小隆起性病変を認めたが，生検にて再生性粘膜との診断であった．

胸腹部造影CT所見：遠隔臓器，リンパ節転移は認められなかった．

骨盤MRI所見：下部直腸から肛門管にかけて後壁より隆起する15×18×13mm大の有茎性ポ

＜2008年3月26日受理＞別刷請求先：中島　　亨
〒734-8551　広島市南区霞1―2―3　広島大学大学院病態制御外科

Fig. 1　Barium enema study demonstrated small a protruded lesion of the anorectal region.

Fig. 2　Colonofiberscopic findings of the anorectal region showed 20mm pedunculated black-colored tumor on the dentate line at 6° of the anorectal wall.

リーブ状腫瘤を認め，壁外進展・周囲リンパ節転移を認めなかった（**Fig. 3**）.

手術所見：経肛門的腫瘍切除を施行した．腫瘍より約 10mm のマージンをとり，外肛門括約筋は温存し，内肛門括約筋は腫瘍とともに一部切除した.

切除標本肉眼検査所見：17×19×8mm の有茎性黒色充実性腫瘍を認めた（**Fig. 4**）．肉眼的に筋層への浸潤は認められなかった.

病理組織学的検査所見：紡錘形ないし立方状の腫瘍細胞が蜜に増生し，胞体内に褐色顆粒を含んでいた．また，粘膜にびらんを認め，その下層に充実性増生を示し，粘膜下層へ塊状に浸潤を認めた(**Fig. 5**)．HMB45，S-100 免疫染色にて，ともに多数陽性を認め（**Fig. 6**），悪性黒色腫と診断．壁深達度は sm，脈管浸潤は認められず(ly0，v0)，垂直・水平断端は陰性であった.

術後経過：術後合併症を認めず，informed consent (以下，I.C.) の後，手術 2 週間後より術後補助化学療法を開始した．DAV（DTIC：Dacarbazine 150mg 静 注 day1～5，VCR：vincristine sulfate 1mg 静注 day1，ACNU：nimustine hydrochloride 100mg 静注 day2）療法およびインターフェロンβ（以下，INF-β）局注療法を選択．1 クール 28 日間として，3 クール施行．術後 3 年 6 か月経過の現在，再発・転移兆候なく無再発生存中である.

考　　察

直腸肛門部悪性黒色腫は，全直腸肛門部悪性腫瘍中の 1%[1]で，その 5 年生存率は，肛門癌の 42% と比較すると 5.4～17.4%[2)～4)]と低く，予後不良である．また，原発部位別頻度は，皮膚 43.5%，眼 12.6%，大腸 4.6%，食道 4.2%，直腸肛門部 0.4～5.0%[5]といわれ，比較的まれな疾患である．症状としては肛門出血，肛門部腫瘤，便通異常，肛門部痛と痔核による症状と類似しており，痔核として治療され，診断・治療が遅れる一因となっていると思われる．本症の術前正診率は 34.3%[3]との報告もあり低値であるが，肉眼検査所見の理解，生検検体の免疫組織学的染色（S-100 蛋白，HMB45 など）などにより本疾患を疑い早期に治療を開始することは可能と考えられる．本症例でも，肉眼検査所見・生検により術前診断は可能であった．治療は，外科的切除が基本とされているが，リンパ節郭清を併せた腹会陰式直腸切断術・低位前方切除術，経肛門的局所切除術があり，現状では統一した術式選択の確立はされていない．欧米では，局所切除と腹会陰式直腸切断術の間で予後に差が

Fig. 3　MRI images from（a：T1）horizontal section and（b：T2）sagittal section showing pedunculated tumor on the posterior wall of the anorectal region（arrow）. There were no sign of tumor invasion to other organs or lymph nodes metastasis.

Fig. 4　Macroscopic specimen showing pedunculated black-colored 20mm sized tumor.

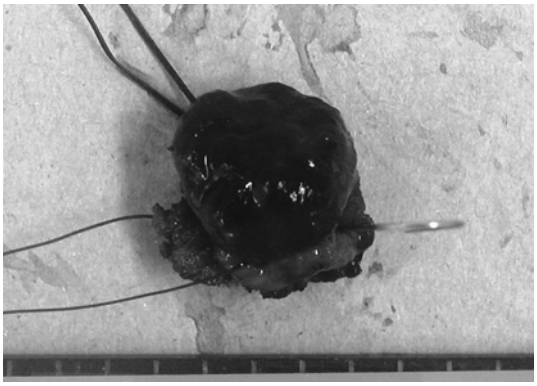

ないとの報告[1)4)6)]が多く，Wanebo ら[4)]は腫瘍の厚さが 3mm 以上の場合には根治性の意味はなく，quality of life（以下，QOL）を重視し，局所切除にとどめるべきであると述べている．また，Ross ら[1)]は，surgical margin を確保した局所切除例 12 例と腹会陰式直腸切断術を施行した 14 例の 50% 生存期間はそれぞれ 18.9 か月，19.5 か月であり有意な差は認めなかったと報告している．Antoniuk ら[6)]は，本疾患が発見時にすでに全身疾患である可能性について言及し，margin を確保した局所切除にとどめるべきであるとも述べている．

一方，本邦では，1992 年の原ら[7)]の報告にあるように，局所切除例の長期生存例の報告がなく，リンパ節転移があっても広範なリンパ節郭清を含む腹会陰式直腸切断術により長期生存例を認めたことにより，腹会陰式直腸切断術が広く推奨されてきたと思われる．

欧米の文献[1)4)6)]はおおむね予後不良のため，QOL を考慮して局所切除にとどめるべきとの見解が多いが，近年，局所切除後の長期生存が得られた症例が報告されてきた．そこで，局所切除にて良好な予後を見込める症例の検討が必要であると考えた．

医学中央雑誌にて，期間は 1983～2007 年，「直腸肛門部」，「悪性黒色腫」，「局所切除」をキーワードとして文献検索を行った．会議録を除き，局所切除施行症例は 11 例[8)～18)]，本症例を含め 12 例であった（**Table 1**）．内，1 例[10)]は詳細不明であり，それを除く 11 例の内，術後病理組織学的・全身検索にて腫瘍遺残を認めない症例は 4 例で全例 9 か月から 7 年の無再発生存中である．また，5 年以上の長期生存例は 3 例認め，いずれも隆起・有茎性病変で，明らかな潰瘍形成を認めず，腫瘍径 20 mm 以下，深達度 sm 以浅であった．無再発を 5 年以上維持している症例は，2 例でいずれも腫瘍径 10mm 以下であった．一方で，腫瘍遺残を認めた 7 例は全例癌死した．内，2 例は局所切除後断端陽性にて腹会陰式直腸切断術を施行され，再手術後 1～3 か月で遠隔転移にて原病死し，急激な経過をたどっている．直腸肛門部悪性黒色腫に関して，生検施行と予後不良化について明らかな関係は認められておらず，術式の選択を含めた治療方針決

Fig. 5　Histopathology of the resected tumor, showing a polypoid tumor of 17×19×8mm in diameter (a, H.E.stain, ×4). Tumor cells had large and polygonal nuclei, and melanin pigments in their cytoplasms. (b, H.E.stain, ×100).

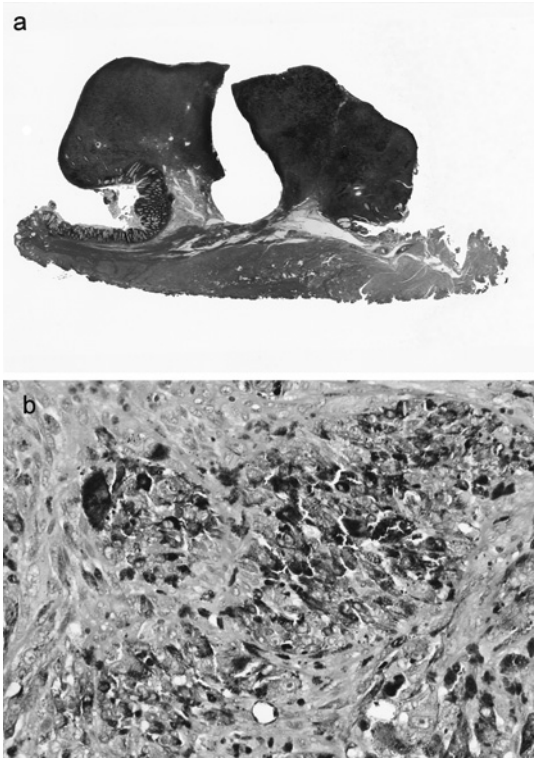

Fig. 6　Immunohistochemical findings of the tumor cells, showing positive immuno reactions for HMB45 and S-100 protein. (a:HMB45, b:S-100 protein, Labeled streptavidin biotinylated-peroxidase, ×400).

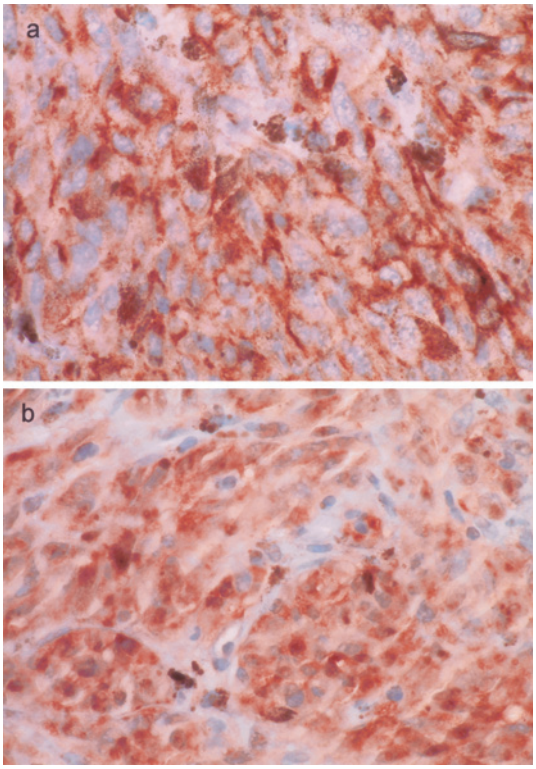

定のため，確定診断を得る目的で生検は必要と考えるが，局所切除・部分切除などの比較的広範囲な腫瘍への操作により，腫瘍の進展を促進した可能性も考えられる．

以上より，直腸肛門部悪性黒色腫において，予後を期待しての局所切除選択条件としては，1. 隆起・有茎性病変で潰瘍形成を認めない，2. 深達度がsm以浅，3. 局所切除にて完全切除が可能であること，が考えられる．特に，3に関しては，MRI, endoscopic ultrasound（以下，EUS），positron emission tomographyなどを用いての深達度・腫瘍進展範囲の慎重な検討が必要であり，また手術時には内肛門括約筋合併切除などを行うことにより，sm層の完全切除を目指すことが重要であると考える．

本症例は，有茎性隆起性病変であり，触診にて可動性が極めて良好で完全切除可能と判断，また，本人の強い希望にて経肛門的局所切除を選択した．術前深達度評価に関しては，EUSは施行されず十分であったとはいえないが，術中迅速病理組織学的検査にて切除断端陰性の確認が可能であった．

術後補助療法に関しては，化学療法・免疫療法などが皮膚悪性黒色腫に準じて施行されているが，本症の長期生存例にて全例施行されているわけではなく，その有効性は術式と同様，統一の見解は得られていない．皮膚原発症例における免疫化学療法は複数認めるが，なかでも原発巣手術後の免疫化学療法として，DAV療法にINF-βの局所投与を併用するDAVフェロン療法が，DAV

Table 1　The cases of local excision of anorectal malignant melanoma in Japan

Case	Author	Year	Age/Sex	Tumor Size	Tumor Type	Depth	Surgical Margin	Adjuvant	Prognosis/ Recurrence
1	Onoue[8]	1997	71/F	20mm	polypoid	sm	+	Carboplatin and OK-432	7Y10M, died/ Inguinal nodes
2	Nishina[9]	2001	76/M	10mm	Ip	m	−	−	7Y, alive/ no recurrence
3	Yamamoto[10]	2002	80/M	50mm	protruded	unknown	unknown	−	unknown
4	Ohsawa[11]	2003	64/M	30mm	I	mp	liver meta+	CDV	1Y9M, died/ liver, lung
5	Shishido[12]	2003	66/F	14mm	protruded	sm	−	DAV + INF	9M, alive/ no recurrence
6	Sakurai[13]	2004	53/M	25mm	protruded	mp	+	MCT + CDV	1Y, died/local, liver, lung
7	Tsuchida[14]	2004	65/F	10mm	Ip	sm	−	DAV + INF	6Y, alive/ no recurrence
8	Shibata[15]	2004	67/M	50mm	SMT like	unknown	+	−	2M, died（1M after APR)/liver, brain
9	Kishimoto[16]	2004	73/F	25mm	SMT like	mp	+	CDV	4M（3M after APR), died/skin, lung
10	Kamihira[17]	2005	89/F	46mm	protruded	mp	+	−	13M, died/unknown
11	Akamaru[18]	2007	79/F	8mm	Isp	sm	+	−	1Y5M, died/ local, bone
12	Our Case		56/F	20mm	Ip	sm	−	DAV + INF	3Y6M, alive/ no recurrence

SMT：submucosal tumor, CDV：Cisdimmine dichloro platinum（CDDP）+ Dacarbazine（DTIC）+ Vindesine（VDS), INF：interferon, MCT：microwave coagulation therapy

療法単独でのStage IIIの5年生存率を約19%も上回るとの報告[19]があり，推奨されている．今回の検討症例で，術後腫瘍遺残のない4症例中3例にDAVフェロン療法が施行されており，良好な経過を見ていることより，直腸肛門部悪性黒色腫の局所切除後の有用な補助療法として期待される．

今後，さらなる症例の集積を行い，局所切除適応症例の選択や，術後補助療法の妥当性を検討し，さらには進行症例に対する治療法の確立が期待される．

文　献

1）Ross M, Pezzi C, Peiiz T et al：Patterns of failure in anorectal melanoma. Arch Surg **125**：313―316, 1990

2）嶋田　鼎，中鉢誠司，一戸文雄ほか：直腸肛門部悪性黒色腫と早期胃癌が重複した長期生存者の1例―我が国報告例の検討―．癌の臨　**42**：1109―1119, 1996

3）岡部　聡，中島和美，金子慶虎ほか：直腸肛門部悪性黒色腫―自験例と本邦報告例137例の検討―．日本大腸肛門病会誌　**40**：401―407, 1987

4）Wanebo HT, Woodruff JM, Fan GH et al：Anorectal melanoma. Cancer **47**：1891―1900, 1981

5）嶋田　鼎，五十嵐渉，堀野　豊ほか：消化管悪性黒色腫わが国報告例の検討．外科治療　**80**：1213―1222, 1999

6）Antoniuk PM, Tjandra JJ, Webb BW et al：Anorectal malignant melanoma has a poor prognosis. Int J Colorectal Dis **8**：81―86, 1993

7）原　春久，浅野道雄，浅井秀司ほか：長期生存した直腸肛門部悪性黒色腫の1例．日消外会誌　**25**：2046―2049, 1992

8）Onoue S, Katoh T, Shibata Y et al：Seven-year survivor with malignant melanoma of the anus without radical surgery. Int J Clin Oncol **2**：121―124, 1997

9）西科琢雄，国枝克行，宮　喜一ほか：長期生存しえた直腸肛門部悪性黒色腫の2例．日消外会誌　**34**：292―296, 2001

10）山本　了，井上雅之，梅木健介ほか：直腸肛門部悪性黒色腫の1例．島根医　**22**：49―52, 2002

11）大澤智徳，石田秀行，石塚直樹ほか：原発巣に対する局所切除後21ヶ月間生存した直腸肛門部悪性黒色腫・同時性肝転移の1例．日外科系連会誌　**28**：929―933, 2003

12）宍戸隆之，秦　史壮，八十島孝博ほか：直腸肛門部悪性黒色腫に対する縮小手術の経験．臨と研　**80**：1683―1686, 2003

13）櫻井健一，天野定雄，柏尾光彦ほか：原発巣に対する局所切除と全身化学療法により27ヶ月間生存した進行期直腸肛門部悪性黒色腫の1例．日外

科系連会誌 29：1036―1039, 2004
14) 土田知史，米山克也，佐々木一嘉ほか：局所切除および免疫化学療法にて長期寛解を得た直腸肛門部悪性黒色腫の 1 例．日消外会誌 37：1787―1793, 2004
15) 柴田佳久：無色素性から色素性へと色調変化をきたした直腸肛門部悪性黒色腫の 1 例．日本大腸肛門病会誌 57：389―395, 2004
16) 岸本弘之，村上大樹，岡 伸一ほか：大腸癌を併存した直腸肛門部悪性黒色腫の 1 例．外科 66：228―231, 2004
17) 上平晶一，山口方規，宮谷博幸ほか：直腸肛門部無色素性悪性黒色腫の 1 例．胃と腸 40：146―148, 2005
18) 赤丸祐介，弓場健義，山崎芳郎ほか：腫瘍の進展により無色素性から有色素性へと色調が変化した直腸肛門部悪性黒色腫の 1 例．日本大腸肛門病会誌 60：83―88, 2007
19) 山本明史：フェロン・DAV 併用療法の基礎と臨床．Skin Cancer 11：358―366, 1996

Anorectal Malignant Melanoma, followed by Local Excision and Immunochemotherapy, which has Survived 3 and half Years without Any Sign of Recurrence

Akira Nakashima[1)3)], Masato Koseki[1)], Harumi Tominaga[1)],
Akiko Katayama[3)], Junichi Motoshita[2)] and Kiyomi Taniyama[2)]
Department of Surgery[1)] and Department of Pathology[2)], National Kure Medical Center
Department of Surgery, Division of Clinical Medical Science, Graduate School of Biomedical Sciences, Hiroshima University[3)]

Anorectal malignant melanoma, while rare, involves a dismal prognosis and lacks an established therapeutic regimen. We report a case treated with local excision and immunochemotherapy and showing no sign of recurrence in the 3.5 years since surgery. A 56-year-old woman with an anal tumor was found on physical examination to have a pedunculated polyp 20mm in diameter on the anorectal wall and diagnosed histologically after biopsy as malignant melanoma. She underwent local excision. Pathological findings were malignant melanoma sm2, ly0, v0, ow(－), aw(－), ew(－). Following adjuvant immunochemotherapy, she has remained well without recurrence in the 3.5 years since surgery. We review cases of local excision in Japan, and propose local excision as a curative alternative in cases of pedunculated polyps 10mm or less in diameter and penetrating to the submucosal layer but without ulcers.

Key words：anorectal, malignant melanoma, local excision

〔Jpn J Gastroenterol Surg 41：1746―1751, 2008〕

Reprint requests：Akira Nakashima
1-2-3 Kasumi, Minami-ku, Hiroshima, 734-8551 JAPAN

Accepted：March 26, 2008

©2008 The Japanese Society of Gastroenterological Surgery Journal Web Site：http://www.jsgs.or.jp/journal/