日消外会誌　41（9）：1752～1757，2008年

症例報告

治療経過中に胃転移を来した腹膜原発表在性漿液性乳頭状腺癌の１例

大阪府立急性期・総合医療センター外科，同　病理科*，大阪労災病院外科**

木村　亨　西川　和宏　岩瀬　和裕　青野　豊一
中井　澄雄　藤井　眞　松田　宙　木村　勇人*
三方　彰喜**　田中　康博

症例は59歳の女性で，平成15年3月性交時の違和感を主訴に近医産婦人科を受診，血中CA125高値と腹水を認め紹介となった．精査にて腹膜原発表在性漿液性乳頭腺癌と診断され，術前化学療法（CBDCA/TXL）の後，両側付属器切除，大網切除，骨盤内および傍大動脈リンパ節郭清と同一レジメンでの術後化学療法が施行された．その後，腫瘍の再発と消失，血中CA125値の再上昇と正常化を繰り返しながら経過していた．平成19年1月頃より胃部膨満感が出現し，血中CA125値の再上昇を認めた．CTおよび上部消化管内視鏡検査にて幽門前庭部後壁に2cm大の腫瘍を認めた．臨床経過から胃粘膜下腫瘍あるいは表在性漿液性乳頭腺癌の再発と診断し，平成19年5月胃部分切除術を施行した．肉眼検査所見では胃漿膜面に異常所見を認めず，粘膜下腫瘍を強く疑わせる所見であり，病理検査にて表在性漿液性乳頭腺癌の胃転移と診断された．胃転移巣切除術後6か月を経た現在，再発は認められていない．

はじめに

表在性漿液性乳頭状腺癌（serous surface papillary carcinoma；以下，腹膜原発SSPC）は，腹膜や大網に浸潤し癌性腹膜炎を呈する予後不良な疾患である[1]．一方，転移性胃腫瘍は，剖検例において胃腫瘍の数パーセントに認められるものの，生前に診断され治療されることは極めてまれである[2]．今回，我々はSSPCの治療経過中に胃転移を来した1例を経験したので報告する．

症　例

患者：59歳，女性

主訴：胃部膨満感

既往歴：13歳時，虫垂炎に対し虫垂切除術を受けた．23歳時，子宮筋腫に対し子宮全摘術を受けた．45歳時，メニエル病と診断された．59歳時，甲状腺炎と診断された．

家族歴：特記すべきことなし．

現病歴：平成15年8月，性交時の違和感を主訴に近医産婦人科を受診，血中腫瘍マーカー（CA125）濃度の高値と腹水貯留を認めたため当院産婦人科に紹介された．腹水細胞診および画像所見よりSSPCと診断，術前化学療法（CBDCA：450mg/body/day＋TXL：270mg/body/day，day1，q4weeks）を3クール施行した．治療開始前のCTでは大網の肥厚と腹水貯留を認めていたが（**Fig. 1a**），術前化学療法施行後のCTで大網の肥厚および腹水は消失し（**Fig. 1b**），血中CA125値は609U/mlから91U/mlまで低下を認めた（**Fig. 2**）．

同年10月，当院婦人科にて卵巣癌に対する手術に準じて両側付属器摘出術・大網切除術・骨盤内および傍大動脈リンパ節郭清を施行した．術後に同一レジメンでの化学療法を3クール施行したところ，平成16年1月に血中CA125値は27U/mlまで低下した（**Fig. 2**）．

平成17年3月，血中CA125値の再上昇（69U/ml）とCTでの肝円索および横行結腸間膜の腫瘤影の出現を認め（**Fig. 3a**），SSPCの再発と診断，同一レジメンによる化学療法を4クール施行し

＜2008年2月20日受理＞別刷請求先：木村　亨
〒558-8558　大阪市住吉区万代東3—1—56　大阪府立急性期・総合医療センター外科

Fig. 1　Abdominal CT before neoadjuvant chemotherapy showed thickening of the omentum (a). Abdominal CT after neoadjuvant chemotherapy showed vanishing of the omental thickeness (b).

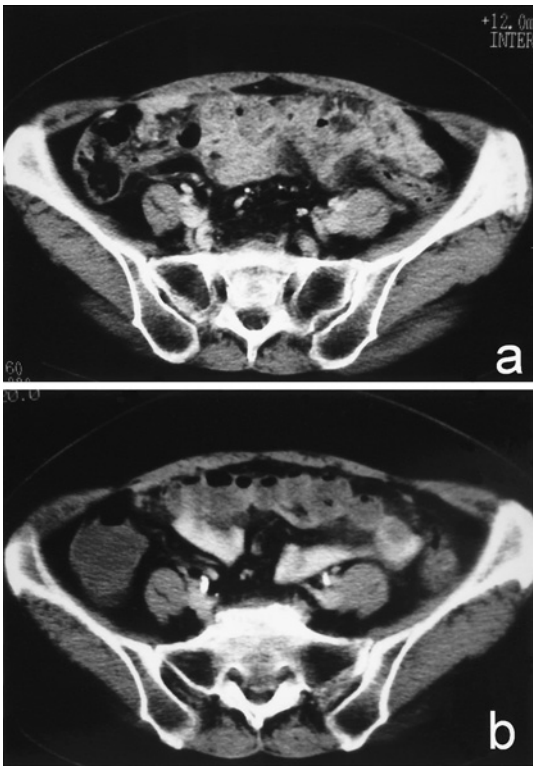

た．同年 7 月に血中 CA125 値は 18U/ml となり，9 月の CT で肝円索および横行結腸間膜の腫瘤影は消失した（**Fig. 3b**）．

平成 18 年 2 月，再度血中 CA125 値の再上昇（43 U/ml）が認められ，CT にて肝円索および右腹壁下，右結腸リンパ節に腫瘤影を認めたため，SSPC 再発との診断のうえ，同一レジメンによる化学療法が再開された．同年 5 月に血中 CA125 値は 29 U/ml となり，8 月には CT 上腫瘤影は消失した．

平成 19 年 2 月，胃部膨満感を自覚，血中 CA125 値の再上昇（35U/ml）を認めたことから CT を施行したところ，胃前庭部に 2cm 大の造影剤にて増強される腫瘤影を認めたため当科紹介となった．

入院時現症：身長 158.5cm，体重 56.3kg．腹部は平坦・軟で圧痛は認めなかった．

腹部造影 CT：造影効果を示す径 20mm の腫瘤を胃前庭部に認めた（**Fig. 4**）．その他に異常所見を認めなかった．

腹部 MRI：胃前庭部に，T1 にて肝臓と比べてやや低信号，T2 にて肝臓と比べてやや高信号な径 2cm の腫瘤を認めた．

胃内視鏡検査：幽門前庭部後壁に径 3cm 大の壁外性圧排所見を認めた（**Fig. 5**）．

胃内視鏡検査から粘膜下腫瘍が疑われたが，血中 CA125 値が高値であることから SSPC 再発の可能性も考えられた．2007 年 5 月初旬，開腹手術を施行した．

手術所見：上腹部正中切開にて開腹，腹水，腹膜播種病変は認めなかった．術野より観察可能な範囲で肝表面，肝円索に異常所見を認めなかった．幽門前庭部後壁に鶏卵大の腫瘍を触知したが，漿膜面に異常は認められなかった．周囲のリンパ節に腫大を認めなかった．胃体中部前壁を電気メスにて 5cm 切開し胃内腔から腫瘍を観察するに，幽門前部に径約 4cm の隆起性病変を認めたが粘膜面は保たれていた．肉眼的には胃粘膜下腫瘍であると考えられた．腫瘍縁から約 1cm 離して胃部分切除を行い，腫瘍を摘出した．

病理組織学的検査所見：胃壁内に 30mm の腫瘤が認められた．割面は灰白色調充実性で，境界は比較的明瞭であった．組織学的には小塊状，小胞巣状に増殖する腫瘍細胞が認められた．一部において，不規則な乳頭状配列を示す部分，密な充実性配列を示す部分，腺腔形成を示す部分が認められ，砂粒体は明らかではなかった（**Fig. 6**）．これらの所見は，前回の手術標本に認められた腫瘍細胞と酷似していた（**Fig. 7**）．また，紡錘形腫瘍細胞が錯綜配列を示す平滑筋系腫瘍および GIST の病理組織学的形態をとっていないこと，免疫組織学的染色では Desmin，SMA，*c-kit*，CD34 がすべて陰性であったことからも，今回の胃腫瘍は SSPC からの転移と判断された．

術後，35 日目には血中 CA125 値は 28U/ml に低下した．同年 6 月より 2nd-line の化学療法として，TXT：45mg/body/day + CPT-11：90mg/body/day，day1/8，q4weeks を開始した．胃転移巣切除術後 6 か月を経た現在，再発は認められ

Fig. 2　Trend of serum CA125 level. Interrupted line represents the upper limit of normal range（30U/ml）.

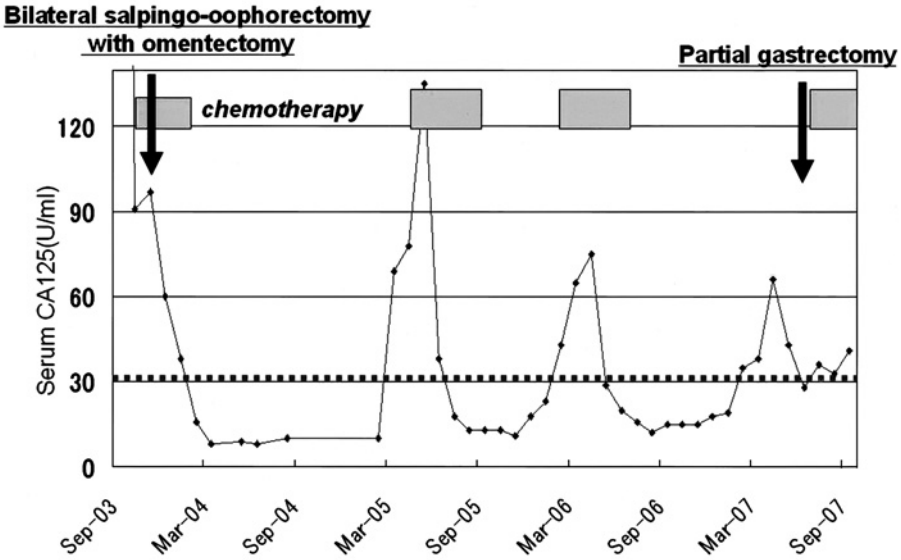

ていない．

考　　察

SSPCは，組織学的に卵巣表層上皮由来の漿液性乳頭状腺癌と鑑別困難な腫瘍組織が腹膜に瀰漫性に認められるが，卵巣には腫瘍組織が存在しないか存在してもごく表層のみに限られるという病態として，1988年にMillsら[3]が呼称した疾患である．同様の症例は，1959年にSwerdlow[4]が卵巣は正常大で腹膜および骨盤腔表面に広汎な腫瘍の浸潤を認めた症例を報告して以来，多数の報告例がある．また，今日では卵巣の病理学的名称としては中皮腫や他臓器からの転移を除外して，ovarian SSPC（OSSPC），extraovarian SSPC（ESSPC），あるいはperitoneal SSPC（PSSPC）という診断名を用いる傾向にあるとされているが，現状では報告例によりその表現はさまざまである[5]．今回の症例では卵巣表面にも腫瘍細胞を認めたものの腫瘍は大網において著明に増殖しており，腹膜原発と考えられたが，診断名としては腹膜原発漿液性乳頭状腺癌serous surface papillary carcinoma of the peritoneumと表現し，略記としてはSSPCと表現することとした．

SSPCは50歳から70歳代の比較的高齢者に好発し，現在までの報告例は1例を除き[6]すべてが女性である．また，腹水の存在は70%以上に認められ[7]，腫瘍マーカーは血中CA125が異常高値を呈することが多い．肉眼的には，腹膜表面以外に卵巣にも病変がみられることがあるが，あっても表層のみか5mm以下の腫瘤であるものと規定されている[8]．病変は比較的腹部全体の腹膜表層におよび，骨盤腔に優位ではあるが，そこに限局して存在することは少ない[9]．Mulhollanら[1]によれば大網に90%以上，腹膜にも80%の浸潤を認めると報告されている．病理組織像では砂粒体（psammoma body）が高頻度にみられ，クロマチンの密な多形性の核を持ち細胞質の割合が少ない腫瘍細胞が薄い線維血管組織に覆われ，乳頭状の発育を示すことが特徴的であり，卵巣原発の漿液性乳頭状腺癌と類似した像を示す[9]．自験例は，癌性腹水と血中CA125の高値を認め，大網内に乳頭状配列，充実性配列，腺腔形成を示し塊状，胞巣状に増殖する腫瘍を認めること，卵巣は既存の組織構築を保ち径1～2mmにとどまる同様の腫瘍を認めるのみであることからSSPCと診断された．

SSPCの治療方針は，両側付属器摘出・大網切除・骨盤内リンパ節および傍大動脈リンパ節郭清

Fig. 3　a：Abdominal CT showed mass in the round ligament of the liver. b：Abdominal CT after completion of chemotherapy showed vanishing of the above-mentioned mass.

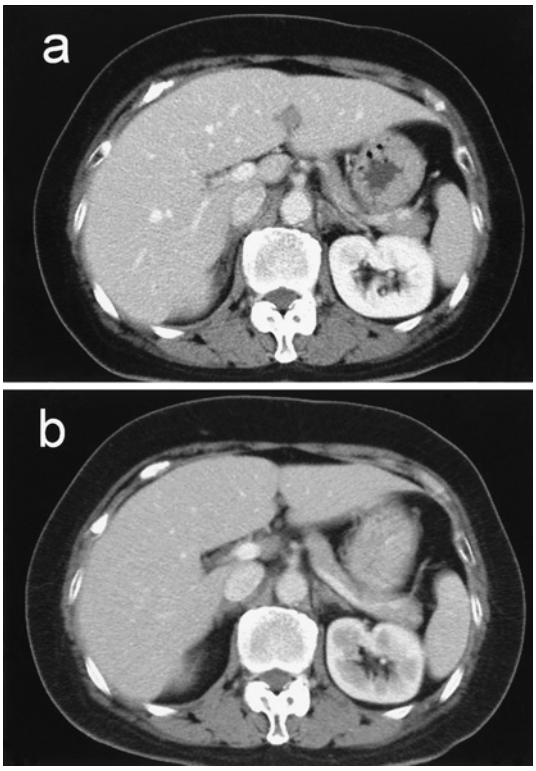

Fig. 4　Abdominal CT showed a mass of 20mm in diameter with enhancement by contrast medium at the pyloric antrum.

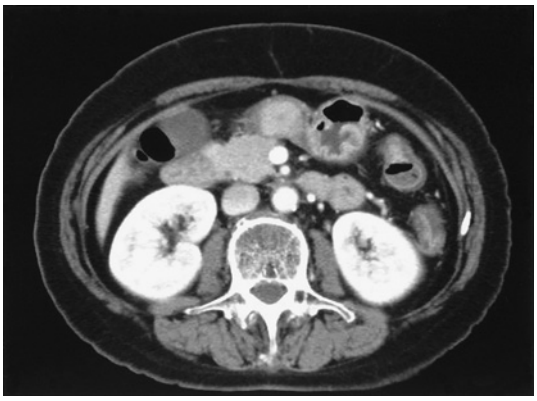

Fig. 5　Gastrofiberscopy showed a submucosal tumor-like lesion of 3cm in diameter at the antrum of the stomach.

が行われ，術前および術後に卵巣癌に準じた化学療法として TJ 療法（CBDCA＋TXL）を施行するのが標準的である．予後は，Mulhollan ら[1]によれば 24 か月の生存率が 39%，48 か月の生存率が 28%，生存期間中央値は 17 か月と報告されている．自験例は，術前化学療法として TJ 療法を 3 クール施行後に手術を施行，術後も TJ 療法を施行しながら腫瘍の消失と再出現，血中 CA125 値の正常化と再上昇を繰り返していた．この経過中に胃転移を来し，胃転移手術時点で胃以外に画像あるいは術中所見で捉えられる病変は認められなかった．

一般に，転移性胃腫瘍はまれな病態であり，何らかの悪性腫瘍を伴った剖検例で 1～5% に認めるとされているが，生前に診断される例は極めて少ない[2]．胃への転移を来す悪性腫瘍として肺癌，乳癌，皮膚悪性黒色腫，食道癌が挙げられ，まれではあるが子宮頸癌や卵巣癌，大腸癌の胃への転移も報告されている[2)10)11)]．SSPC の胃転移については，医学中央雑誌で「SSPC」,「腹膜原発腫瘍/腹膜癌」,「胃腫瘍」をキーワードとして 1983 年～2007 年について検索したところ報告例はなく，PubMed で「SSPC/Serous Surface Papillary Carcinoma」「PPC／Primary Peritoneal Carcinoma」「PSPC／Peritoneal serous papillary carcinoma」「Metastasis」「Stomach」をキーワードとして 1987 年～2007 年について検索しても報告例はなかっ

Fig. 6　Microscopic features of the resected specimen. The histological findings are consistent with those of metastasis of SSPC (HE, ×10).

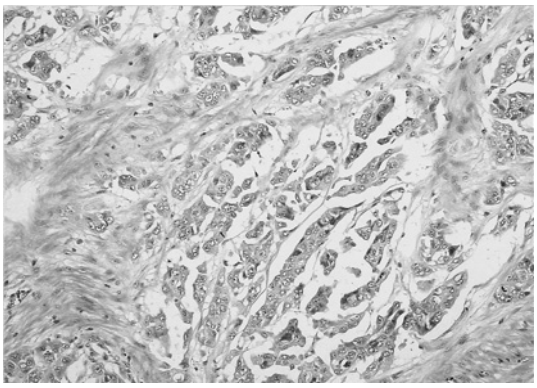

Fig. 7　Microscopic features of the omentum (a) (HE, ×10) and the ovary (b) (HE, ×40) in the primary lesion.

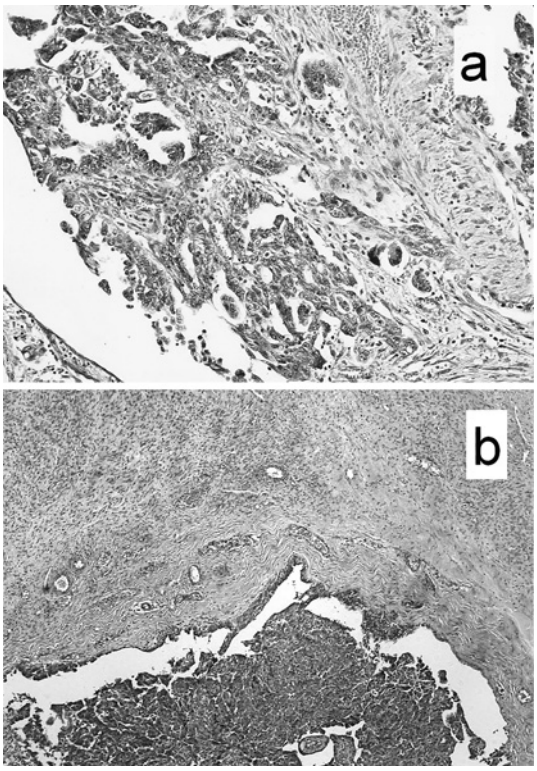

た.

転移性胃腫瘍の臨床症状として最も多いのは貧血・便潜血陽性・吐血などの消化管出血であり，心窩部不快感や上腹部痛も重要な症状とされる[2]. 前述のように転移性胃腫瘍が生前に診断される例がまれである理由として，悪性腫瘍の胃転移は血行性またはリンパ行性に粘膜下層や筋層に転移が形成され，粘膜下腫瘍の形態ととるため胃粘膜表層は侵されるのが遅く自覚症状に乏しいこと[12]，胃は小腸に比較し内腔が広いため重積や閉塞による症状を呈しにくいこと[12]，嘔気・嘔吐などの消化器症状が原疾患に対する化学療法に伴う副作用と判断され，上部消化管の検索が積極的に行われないこと[13)14]が考えられる. 今回の症例では胃部膨満感を呈していたが，腫瘍径は小さかったものの幽門付近に発生したことが症状を出現せしめた要因と考えられた.

Campoli ら[2]は，各種癌からの胃転移症例の検討から，原病巣が診断されてから胃転移が発見されるまでの期間はおよそ1年だったと報告し，約半数はその時点で多臓器への転移を認めたことから，胃転移は治療法がなく予後不良であるとしている．しかし，自験例では現在引き続き当院婦人科にて 2nd-line の化学療法として TXT/CPT-11 による治療を開始しており，胃転移切除術後6か月を経て再発は認められていない．胃転移を有する症例といえども，SSPC のように化学療法が奏効しやすい癌腫においては，胃転移が唯一の主たる転移巣である状況に対して，2nd-line 化学療法への切り替えを見据えた腫瘍減量手術を行うことにより予後を延長せしめうるのではないかとも考えられる.

文　献

1) Mulhollan TJ, Silva EG, Tornos C et al：Ovarian involvement by serous surface papillary carcinoma. Int J Gynecol Pathol **13**：120—126, 1994
2) Campoli PMO, Ejima FH, Cardoso DMM et al：Metastatic cancer to the stomach. Gastric Cancer **9**：19—25, 2006
3) Mills HE, Andersen RE：Serous surface papillary carcinoma：a clinicopathologic study of 10 cases and comparison with stage III-IV ovarian serous carcinoma. Am J Surg Pathol **12**：827—834, 1988
4) Swerdlow M：Mesothelioma of the pelvic peritoneum reassembly papillary cystadenocarcinoma of the ovary：case report. Am J Obstet Gynecol **77**：197—200, 1959

5) 名方保夫，大久保恵理子，八十　仁ほか：卵巣・腹膜の表在性漿液性乳頭状腺癌．病理と臨　**18**：411―414, 2000
6) Shah IA, Jayram L, Gani OS et al：Serous surface papillary carcinoma of the peritoneum in a man. Cancer **82**：860―866, 1998
7) Dalrymple JC, Bannatyne P, Russell P et al：Extraovarian peritoneal serous papillary carcinoma；a clinicopathologic study of 31 cases. Cancer **64**：110―115, 1989
8) Ulbright TM, Morley DJ, Roth LM et al：Papillary serous carcinoma of the peritoneum. Am J Clin Pathol **79**：633―637, 1983
9) White PF, Merino MJ, Barwick KW et al：Serous surface papillary carcinoma of the ovary；a clinical, pathologic, ultrastructural and immunohistochemical study of 11 cases. Pathol Ann **20**：403―418, 1985
10) 坂部龍太郎，平林直樹，佐藤幸雄ほか：直腸癌胃転移の 1 例．日消外会誌　**40**：677―682, 2007
11) 北山佳弘，余田洋右，岡本信洋ほか：卵巣癌で発見された胃転移の 1 例．日消外会誌　**28**：406―411, 2005
12) Flencher MS：Gastric perforation secondary to metastatic carcinoma of the lung. Cancer **46**：1879―1882, 1980
13) 水田洋平，江口政則，柴田淳治ほか：肺癌の胃転移 5 症例について．日胸臨　**43**：692―696, 1984
14) 宮本宏明，江田良輔，前田昌則ほか：臨床的に胃転移を確認し得た原発性肺癌の 1 例．呼吸　**8**：226―229, 1989

Serous Surface Papillary Carcinoma of the Peritoneum followed by Solitary Metastasis to the Stomach during Adjuvant Chemotherapy；Report of a Case

Toru Kimura, Kazuhiro Nishikawa, Kazuhiro Iwase, Toyokazu Aono,
Sumio Nakai, Makoto Fujii, Chu Matsuda, Hayato Kimura*,
Shoki Mikata** and Yasuhiro Tanaka
Department of Surgery and Department of Pathology*, Osaka General Medical Center
Department of Surgery, Osaka Rosai Hospital**

A 59-year-old woman with discomfort in sexual intercourse, elevated serum CA125, and ascites, underwent neoadjuvant chemotherapy with 3 courses of CBDCA/TXL followed by bilateral salpingo-oophorectomy, omentectomy, and lymphadenectomy of intrapelvic and paraaortic lymph nodes based on a diagnosis of serous surface papillary carcinoma of the peritoneum (SSPC). Adjuvant chemotherapy with the same regimen was added. Repeatedly increased intraabdominal masses and serum CA125 continued. In January 2007, she reported epigastric fullness and serum CA125 rose again. Abdominal CT showed a mass 2cm in diameter at the gastric antrum, and upper gastrointestinal endoscopy showed a submucosal tumor-like lesion at the posterior wall of the pyloric antrum, necessitating partial gastrectomy in May 2007 based on a diagnosis of gastric submucosal tumor or metastatic lesion from SSPC. Macroscopic findings showed the mucosal layer of the stomach to be intact, suggesting a primary gastric submucosal tumor. However, pathological examinations showed the tumor to be a metastatic SSPC lesion. No recurrent lesion has been detected in the 6 months since removal of the metastatic gastric lesion.

Key words：serous surface papillary carcinoma, metastasis, stomach

〔Jpn J Gastroenterol Surg 41：1752―1757, 2008〕

Reprint requests：Toru Kimura　Department of Surgery, Osaka General Medical Center
3-1-56 Mandai-Higashi, Sumiyoshi-ku, Osaka, 558-8558 JAPAN

Accepted：February 20, 2008

©2008 The Japanese Society of Gastroenterological Surgery　Journal Web Site：http://www.jsgs.or.jp/journal/