日消外会誌　41（9）：1758～1764，2008年

臨床経験

高度胆嚢炎症例に対する腹腔鏡下胆嚢亜全摘術の安全性と問題点

名古屋第二赤十字病院外科

小松俊一郎　長谷川　洋　白子　隆志
坂本　英至　久留宮康浩　法水　信治
田畑　智丈　夏目　誠治　青葉　太郎

高度胆嚢炎症例に対する腹腔鏡下胆嚢亜全摘術（以下，LSC）の安全性を評価する．2004年1月～2007年8月に当科で施行した腹腔鏡下胆嚢摘出術750例中，Calot三角の剥離を危険と判断してLSCを施行した25例．底部側より胆嚢を肝床から遊離させ，endoscopic linear stapler（以下，ELS）または縫合・結紮により頸部を閉鎖・切離した．必要に応じ頸部の壁を切開して胆嚢内腔を確認し，経胆嚢管的に術中胆道造影を試みた．残存した粘膜を焼却した．開腹移行例や副損傷例を認めず．頸部閉鎖法はELS 19例，縫合・結紮6例であった．手術時間は平均143±43分，出血量は20±32g，ドレーン留置期間は2.7±1.8日，術後在院日数は5.2±2.2日であった．遅発性胆汁漏と総胆管結石の発生を各1例に認めた．1例で術前非疑診胆嚢癌が発見された．LSCは重篤な副損傷を避けうるという観点からは安全な手術であるが，遺残胆嚢に関連する合併症に留意する必要がある．

はじめに

近年，腹腔鏡下胆嚢摘出術の適応は拡大し，当初は適応外とされていた上腹部開腹手術既往例や急性胆嚢炎など高度の癒着や炎症を伴った症例にも積極的に行われるようになってきた[1]．しかし，急性胆嚢炎に対する腹腔鏡下手術の難度は高く，開腹移行率や胆管損傷などの合併症の発生率は高い傾向にある[2)~5)]．この根本にある大きな問題は，胆嚢炎あるいはそれに伴う線維化が高度でCalot三角が剥離困難な症例では，胆管や動脈を損傷する危険性が高いことである．このため，炎症が高度で合併症の発生が危ぐされる場合は「躊躇せずに開腹すべき」ということはガイドラインでも強調されている[6]．その一方で，このような場合の対処法として，「Calot三角を剥離しない」という選択肢もある．この危険な部位にアプローチしない腹腔鏡下胆嚢亜全摘術（laparoscopic subtotal cholecystectomy；以下，LSC）は重大な副損傷と避けるための有用な手段であることが主に海外から報告されている[7)~12)]．しかし，本邦ではこの術式を困難症例への対処法の一つとして述べている文献をいくつか認めるものの[13)~15)]，その有用性を検討した報告は極めて少ない．今回，我々は高度胆嚢炎症例に対するLSCの安全性と問題点について評価する．

対　象

2004年1月～2007年8月に当科で施行した胆嚢摘出術（総胆管結石症を含む）779例中，腹腔鏡下手術の適応としたものが765例（98.2%）で，うち750例（98.0%）で腹腔鏡下手術を完遂した．Calot三角の剥離困難・解剖不明が主原因で開腹移行したものは2例（1例は開腹下に胆嚢亜全摘を施行）であった．胆管損傷は2例（0.26%）に発生し，そのいずれもが高度炎症に胆管走向変異を伴っていたがLSCを施行しなかった症例であった．また，術前非疑診胆嚢癌（incidental gallbladder cancer）を5例（0.65%）に認めた．上記の期間内に，胆嚢とその周囲組織が硬化してCalot三角が剥離困難であった腹腔鏡下胆嚢摘出術の完遂

＜2008年2月20日受理＞別刷請求先：小松俊一郎
〒466-8650　名古屋市昭和区妙見町2―9　名古屋第二赤十字病院外科

症例は 83 例であった．この中で，剥離層が消失する程の炎症性変化があること，または胆管走向変異を伴うことを根拠として Calot 三角の剥離が危険であると判断した症例 26 例（3.4％）に対し LSC を施行した．そのうち，胆嚢十二指腸瘻の 1 例[16]を除外した 25 例を対象とした．術後の平均観察期間は 541 日（65～1,150 日）であった．

患者背景は，男 15 例，女 10 例で年齢は 36～83 歳，平均 65.9 歳であった．胆嚢炎の既往を 18 例に認め，8 例で術前に経皮経肝胆嚢ドレナージ（以下，PTGBD）が施行されていた．PTGBD 施行から手術までの期間は 16～126 日（平均 37 日）であった（**Table 1**）．術前画像診断で胆嚢壁の肥厚を 20 例，頸部結石嵌頓を 8 例，胆嚢管結石を 2 例，総胆管結石を 5 例，胆嚢陰性例を 9 例，胆管走向変異を 2 例に認めた（**Table 2**）．当科独自のリスクスコアによる難易度判定[17]で，術前に困難症例であることが予測されていたものは 20 例（80％）であった．

方　法

底部から頸部に向かって胆嚢を肝床から遊離させ，Calot の三角を剥離しない状態で，胆嚢頸部を切離・閉鎖して胆嚢を摘出することをこの手術の基本としている．可能であれば，胆嚢の切離・閉鎖には endoscopic linear stapler（以下，ELS）を用いた．PTGBD が挿入されている場合は，そこから術中胆道造影を行い胆嚢頸部の位置を確認するようにした．必要に応じ，胆嚢頸部の内腔から胆嚢管にカニュレーションして術中胆道造影を試みた（**Fig. 1**）．

もし，胆嚢頸部の位置確認が不確実である，頸部の結石を直接確認する必要がある，あるいは，術中造影など経胆嚢管的処置が必要である場合，胆嚢壁を切開してその内腔を確認するようにした．組織が硬くて厚く ELS で胆嚢頸部の切離・閉鎖が困難な場合，体内縫合・結紮手技を用いて 4-0 バイクリルで頸部を縫合・閉鎖した．肝床側の粘膜を残存させた場合はそれを焼却した．全例に閉鎖式吸引ドレーンを留置した（**Fig. 2**）．

成　績

開腹移行例や胆管や動脈などの重大な副損傷例を認めず，全例で腹腔鏡下手術を完遂することができた．5 例で総胆管結石に対する処置（総胆管切開：2 例，経胆嚢管的切石：3 例）を同時に行った．胆嚢頸部の位置確認のための PTGBD 造影を 3 例に施行，また 6 例で経胆嚢管的に術中胆道造影をトライし 3 例で総胆管の検索に成功した．胆嚢頸部を ELS で閉鎖したものは 19 例，縫合・結紮を必要としたものは 6 例であった．手術時間は平均 143±43 分，出血量は 20±32g，ドレーン留置期間は 2.7±1.8 日，術後在院日数は 5.2±2.2 日であった．術後 1 週間以内に合併症の発生を認めなかった（**Table 3**）．

次に，問題となった症例を呈示する．

症例 1：ELS（staple leg length：2.5mm）を用いて頸部閉鎖を行った．術後経過は良好で術後第 6 病日に退院となった．術後約 2 週間目に胆嚢閉鎖部からの胆汁漏に伴う腹腔内膿瘍が発生したが，経皮的ドレナージと内視鏡的胆管ドレナージ（EBD）により保存的に治癒した．

症例 2：術後 4 か月で，遺残胆嚢から落下したと考えられる総胆管結石が発生したが，内視鏡的乳頭括約筋切開術（EST）で結石を除去することができた．この時の胆管像で，遺残胆嚢の内腔は

Table 1　Patients characteristics

Patients	n=25（Male 15, Female 10）
Age（Mean）	36 ～ 83,（65.9）
Past history of cholecystitis	n=18
Preoperative PTGBD * （Mean duration of PTGBD）	n=8（37 days）

* PTGBD：percutaneus transhepatic gallbladder drainage

Table 2　Characteristics of preoperative imaging

Findings	n
Wall thickening of gallbladder	20（80%）
Impacted stone to gallbladder neck	8（32%）
Cystic duct stones	2（ 8%）
Choledocholithiasis	5（20%）
Abscess formation	4（16%）
Atrophic gallbladder	2（ 8%）
Negative for gallbladder by cholangiography	9（36%）
Abberant hepatic duct	2（ 8%）

Fig. 1　Subtotal removal of the gallbladder and closure of the remnant was performed, following dissection of the liver bed by fundus-first technique. The gallbladder was incised, at the level of Hartmann's pouch (A), to confirm its location, to remove the contents, or to perform intraoperative cholangiography through the orifice of the cystic duct (B), when necessary. Then the gallbladder neck was divided and sutured by endoscopic linear stapler (C, D). (HDL：hepatoduodenal ligament)

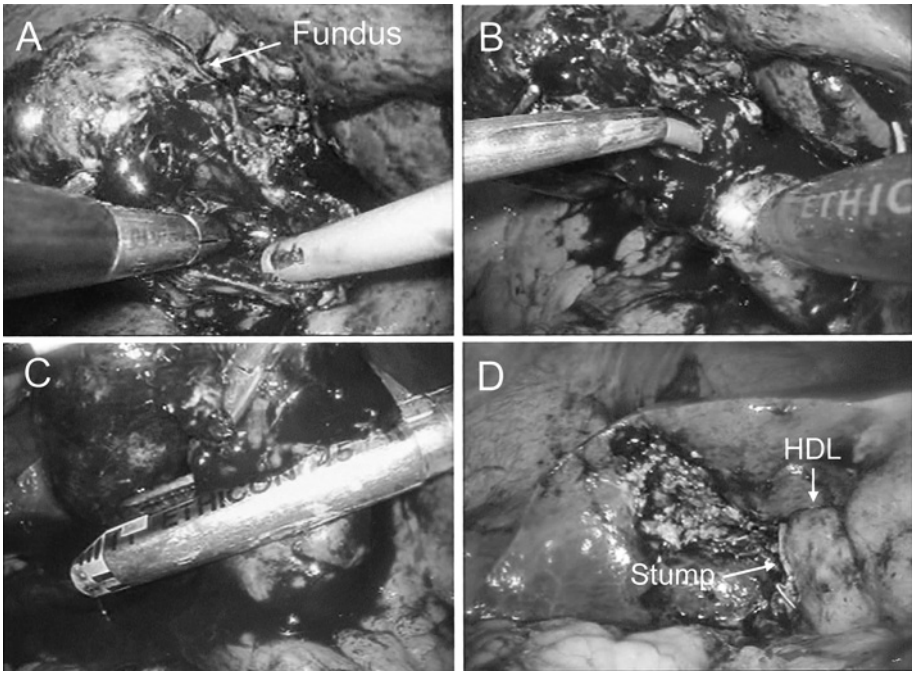

わずかに描出されるのみであった（**Fig. 3**）.

症例3：この症例では，切除標本の病理組織検査で漿膜浸潤陽性の胆嚢癌が発見され，頸部の切離断端は癌陽性であった．患者は82歳と高齢で，患者・家族に追加切除の同意を得ることはできなかった．術後4か月で癌の進行に伴う閉塞性黄疸を発症した.

当該観察期間において，上記の3症例以外に遺残胆嚢や遺残胆嚢管が誘因となるような合併症を認めていない.

考　察

Calot三角を剥離せずに胆嚢を頸部で切離する術式は英語文献では“subtotal cholecystectomy”と表現され，LSCは高度胆嚢炎・線維化を伴う症例ばかりでなく，肝硬変合併症例においても有用であると報告されている[7)~12)]．しかしながら，和文文献では胆嚢亜全摘，胆嚢部分切除，頸部閉鎖などと表現されて用語は統一されておらず，胆嚢摘出術の困難症例に対する対処法の一つとして記載されているのみである[13)~15)]．医学中央雑誌で検索したところ（1983～2007年，Key word：「困難症例」,「胆嚢亜全摘」,「胆嚢部分切除」,「mucoclasis」,「頸部閉鎖」），会議録[18)19)]を認める以外に本邦でLSCの有用性を検討した報告を見出すことはできなかった.

当科では，術前に胆嚢癌が疑われる症例以外は，総胆管結石の有無，手術歴の有無，あるいは炎症の程度に関係なく，基本的に胆嚢摘出術のすべてを腹腔鏡下手術の適応としている．その中には，Mirizzi症候群[20)21)]，胆嚢消化管瘻[16)]などの特殊なタイプの困難症例も含まれている．本研究の対象期間に施行した胆嚢摘出術の98.2%を腹腔鏡下手術の適応とし，適応とした症例のうち98.0%で腹腔鏡下手術を完遂した．胆管損傷の発生率は

Fig. 2　The gallbladder was incised, at the level of Hartmann's pouch to confirm its location and stones (A), following dissection of the liver bed by fundus-first technique. Subsequently, the gallbladder was divided circumferentially, leaving the smallest possible part of posterior wall (B). The remnant was closed by laparoscopic suture and ligation technique (C). The mucosa left on the liver bed was ablated (D). (HDL : hepatoduodenal ligament, LB : liver bed, rGB : remnant gallbladder)

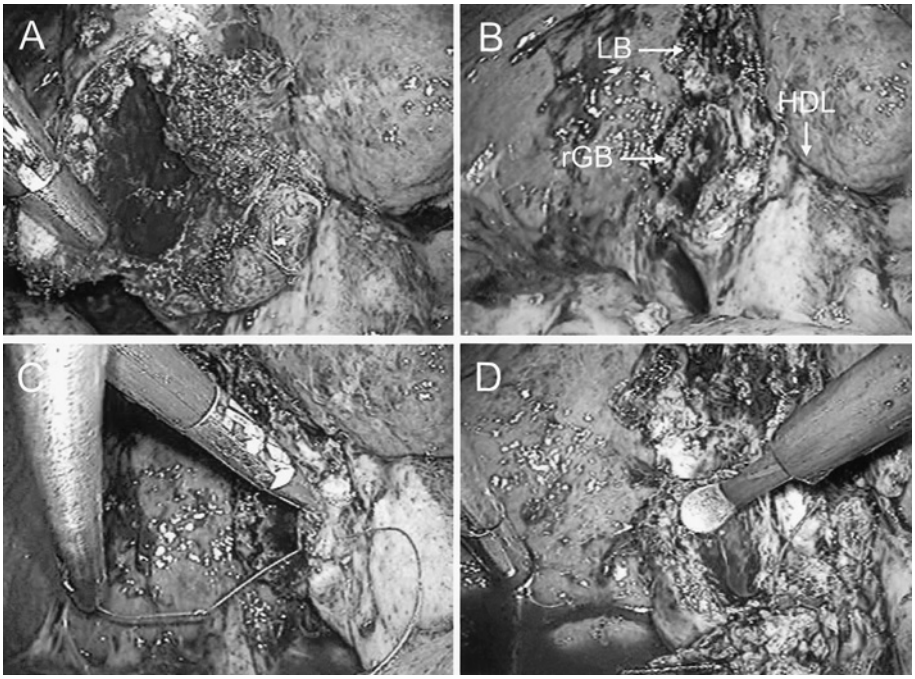

0.26% であった．内視鏡外科手術に関するアンケート調査[1]によれば，最近の手術成績でも胆嚢摘出術のうちで腹腔鏡下手術の比率が約 80%，開腹移行率は約 5%，胆管損傷の発生率は 1% 以上であった．このことから，我々は相当数の困難症例に対し腹腔鏡下手術を行っているにもかかわらず，標準レベルをはるかに下回る開腹移行率と胆管損傷発生率を達成しているといえる．

当科で腹腔鏡下手術の適応としている難度の高い症例のなかでも，特に胆嚢とその周囲組織が硬化して剥離層が消失する程の炎症性変化がありCalot 三角の剥離と解剖の把握が困難である，あるいは胆嚢炎に胆管走向変異を伴うため Calot 三角の剥離が危険であると判断されたもので，原則的には開腹に移行すべき症例（腹腔鏡下手術適応例の 3.4%）に対し LSC を試みてきた．このような“超”困難症例すべてにおいて腹腔鏡下手術を完遂でき，胆管損傷などの重大な合併症を生ずることはなかった．また，術後在院日数も著しく延長することはなかった．

LSC の利点は，危険な部位を触らない手術であるため，高度炎症症例でも Calot 三角部に存在（または隣接）する胆管や動脈の損傷を回避できることである[7)~12)]．前述のアンケート調査[1]によれば，他臓器損傷をのぞく開腹移行症例は局所炎症による癒着，解剖不明であったものが多く 70% を占めていた．このほとんどが Calot 三角部の剥離と解剖の把握が困難で出血や胆管損傷の発生が危ぐされたものと推測され，このような症例で LSC を適応すれば，その大多数で開腹に移行する必要がなくなるかもしれない．しかしながら，本当に LSC が開腹移行の代用手段となりうるかどうかを判定するには，その合併症発生率も含め今後のさらなる検討が必要である．

Table 3　Results of laparoscopic subtotal cholecystectomy

Conversion to laparotomy	n=0
Treatment of common duct stones	n=5
Intraoperative cholangiography	Transcystic route：n=3（tried in 6） via PTGBD：n=3
Procedure to close the gallbladder neck	ELS *：n=19, Suture & ligation：n=6
Operating time（mean ± SD）	143 ± 43 min.
Blood loss（mean ± SD）	20 ± 32 g
Period of postoperative drainage（mean ± SD）	2.7 ± 1.8 days
Postoperative hospital stay（mean ± SD）	5.2 ± 2.2 days
Complications（occurred within a week）	n=0

* ELS：endoscopic linear stapler

Fig. 3　Postoperative image of magnetic resonance cholangiopancratography（MRCP）：In this patient, choledocholithiasis due to residual gallstones was found 4 months after the surgery. The image demonstrated the small part of residual gallbladder.（CBDS：common bile duct stone）

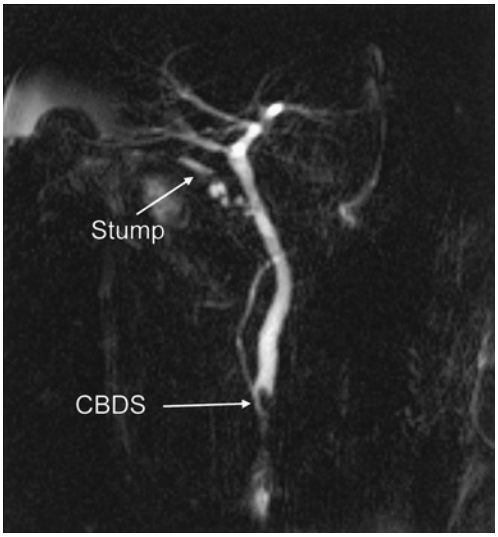

胆管走向変異の存在は，特に腹腔鏡下手術において術中胆管損傷の発生頻度を上昇させ，開腹例1.99％であるのに対し腹腔鏡使用例では3.23％まで上昇すると報告されている[22]．本研究の対象期間内に生じた胆管損傷は2例で，そのいずれもが胆管走向変異に高度炎症を伴っていたものであった．異所性肝管がCalot三角部で頸部胆嚢壁のすぐ近くを走行しており，その存在を認識していたにもかかわらず，胆嚢壁や胆嚢動脈との間を剥離しようとした際にその肝管を損傷してしまった．このような症例はLSCのよい適応であると考えられ，実際LSCを行った症例の中に2例の胆管走向変異を認めたが，異所性肝管を損傷することなく腹腔鏡下手術を完遂することができた．

本シリーズでは，遅発性の胆汁漏を1例に認めた．胆嚢切離端からの漏出であることが判明し，経皮的ドレナージと経乳頭的治療（EBD）で対処可能であった．これは薄めの組織対応のELSで頸部閉鎖を行った症例で，胆嚢壁の厚みに対しstaplerのleg lengthが不十分であった可能性が考えられた．また，遺残胆嚢結石の総胆管への落下を1例に認めたが，これも経乳頭的処置で結石を摘出することができた．LSCの有用性を強調している海外の文献を含め，それに伴う胆汁漏や遺残結石に関して相当数の報告があり[7)～12)23)24)]，これらはLSCの問題点として無視できるものではない．このような合併症を防ぐためには，術前にEBDあるいは内視鏡的経鼻胆道ドレナージ（ENBD）を留置して，胆管内圧の軽減や術中胆道造影を行えるような仕掛けを準備しておくこと[24]，ELSで胆嚢を切離する際にはその壁が肥厚していることを考慮して適切な高さのstaplerを選択すること，また術後にMRCPなどで遺残結石の有無をチェックすること，などが挙げられる．

術前非疑診胆嚢癌の頻度は0.27～2.2％であると報告され[25]（当院では0.65％），急性胆嚢炎が合併した場合，胆嚢癌の術前診断は困難なものとな

る．LSC は胆嚢の一部を敢えて残存させる，場合によっては積極的に胆嚢壁を切開する術式であるため，潜在的に癌を散布する可能性や切除断端が癌陽性となる可能性があり，これが癌であった場合の生命予後を悪化させる可能性は否定できない[26)~28)]．また，胆嚢亜全摘後の遺残胆嚢に癌が発生したという報告もある[29)]．胆嚢摘出術を行うにあたり，予測されない胆嚢癌の可能性を考慮して，胆嚢壁を傷つけたり腹腔内に胆汁を漏出させたりしないよう努力するのは当然である[25)]．しかし，高度胆嚢炎症例においては，胆嚢壁を無傷の状態で摘出しようとすると胆管や動脈損傷などの重大な合併症を生じかねないといったジレンマに悩まされることになる．これに関し，Calot 三角を剥離できないような症例は開腹すべきか？あるいは高度胆嚢炎症例を癌の疑診すらない状態で開腹して，初回のアプローチとして胆嚢亜全摘を超える手術ができるのか？といった議論が想定され，これは今後検討すべき重要な課題であると考える．

文　献

1) 日本内視鏡外科学会：内視鏡外科手術に関するアンケート調査―第 8 回集計結果報告―．日鏡外会誌　**11**：527―628, 2006
2) 岡本好司：胆嚢癌を合併した急性胆嚢炎に対する手術．手術　**60**：1827―1832, 2006
3) Suter M, Meyer A：A 10-year experience with the use of laparoscopic cholecystectomy for acute cholecystitis：is it safe? Surg Endosc **15**：1187―1192, 2001
4) Kitano S, Matsumoto T, Aramaki M et al：Laparoscopic cholecystectomy for acute cholecystitis. J Hepatobiliary Pancreat Surg **9**：534―537, 2002
5) Kum CK, Eypasch E, Lefering R et al：Laparoscopic cholecystectomy for acute cholecystitis：is it really safe? World J Surg **20**：43―48, 1996
6) 急性胆道炎の診療ガイドライン作成出版委員会編：科学的根拠に基づく急性胆管炎・胆嚢炎の診療ガイドライン．第 1 版．医学図書出版，東京，2005，p151―158
7) Rohatgi A, Singh KK：Mirizzi syndrome：laparoscopic management by subtotal cholecystectomy. Surg Endosc **20**：1477―1481, 2006
8) Ji W, Li LT, Li JS：Role of laparoscopic subtotal cholecystectomy in the treatment of complicated cholecystitis. Hepatobiliary Pancreat Dis Int **5**：584―589, 2006
9) Beldi G, Glattli A：Laparoscopic subtotal cholecystectomy for severe cholecystitis. Surg Endosc **17**：1437―1439, 2003
10) Michalowski K, Bornman PC, Krige JE et al：Laparoscopic subtotal cholecystectomy in patients with complicated acute cholecystitis or fibrosis. Br J Surg **85**：904―906, 1998
11) Ransom KJ：Laparoscopic management of acute cholecystitis with subtotal cholecystectomy. Am Surg **64**：955―957, 1998
12) Palanivelu C, Rajan PS, Jani K et al：Laparoscopic cholecystectomy in cirrhotic patients：the role of subtotal cholecystectomy and its variants. J Am Coll Surg **203**：145―151, 2006
13) 植木敏幸，佐田正之，小田　斉ほか：困難例に対する腹腔鏡下胆嚢摘出術；手技と危険性．消外 **26**：1647―1654, 2003
14) 高木純人，金子弘真，柴　忠明：順行性胆嚢摘出術．消外　**26**：1639―1646, 2003
15) 磯谷正敏，山口晃弘：Mirizzi 症候群に対する手術．消外　**27**：587―593, 2004
16) 坂本英至，長谷川洋，小松俊一郎：胆嚢消化管瘻に対する腹腔鏡下手術症例の検討．胆道　**20**：577―583, 2006
17) 広松　孝，長谷川洋，坂本英至ほか：腹腔鏡下胆嚢摘出術における術前難易度判定．日消外会誌 **40**：1449―1455, 2007
18) 田村　晃，金子弘真，土屋　勝ほか：高度胆嚢炎症例に対する腹腔鏡下胆嚢亜全摘術の有用性．日外会誌　**107**：379, 2006
19) 堀内　淳，渡部祐司，土居　崇ほか：急性胆嚢炎に対する腹腔鏡下胆嚢亜全摘，粘膜焼灼術．日臨外会誌　**66**：341, 2005
20) 長谷川洋，坂本英至，小松俊一郎：合流部結石に対する鏡視下手術の手技と治療成績．胆道　**21**：171―177, 2007
21) 坂本英至，長谷川洋，小松俊一郎ほか：腹腔鏡下結石摘出術を行った肝硬変合併 Mirizzi 症候群の 1 例．日臨外会誌　**67**：2901―2904, 2006
22) 坂本一博，奥澤淳治，松田光弘ほか：副肝管症例に対する腹腔鏡下胆嚢摘出術の臨床的検討．日鏡外会誌　**6**：183―189, 2001
23) 中川国利，大内清昭：腹腔鏡下胆嚢摘出後に腹腔内膿瘍を形成した 3 例．日外科系連会誌　**25**：106―109, 2000
24) 後藤　崇，谷口正次，山本　淳ほか：術中 ENBD チューブ造影が有用であった腹腔鏡下遺残胆嚢摘出術の 2 例．日鏡外会誌　**9**：433―438, 2004
25) 徳村弘実，松村直樹，鹿郷昌之ほか：腹腔鏡下胆嚢摘出術は術前非疑診胆嚢癌の予後を悪くするか．胆と膵　**27**：649―654, 2006
26) Yamamoto H, Hayakawa N, Kitagawa Y et al：Unsuspected gallbladder carcinoma after laparoscopic cholecystectomy. J Hepatobiliary Pancreat Surg **12**：391―398, 2005
27) Paolucci V, Schaeff B, Schneider M et al：Tumor

seeding following laparoscopy：international survey. World J Surg **23**：989—995, 1999
28) Z'graggen K, Birrer S, Maurer CA et al：Incidence of port site recurrence after laparoscopic cholecystectomy for preoperatively unsuspected gallbladder carcinoma. Surgery **124**：831—838, 1998
29) 清水公裕，大和田進，福里利夫ほか：胆嚢部分切除後14年目に胆嚢床に発生した腺癌の1例．日消会誌　**93**：857—861, 1996

Safty and Complications of Laparoscopic Subtotal Cholecystectomy for Severe Cholecystitis

Shunichiro Komatsu, Hiroshi Hasegawa, Takashi Shiroko,
Eiji Sakamoto, Yasuhiro Kurumiya, Shinji Norimizu,
Tomotake Tabata, Seiji Natsume and Taro Aoba
Department of Surgery, Nagoya Daini Red Cross Hospital

We assessed the safety of laparoscopic subtotal cholecystectomy (LSC) in patients with complicated severe cholecystitis or fibrosis. Laparoscopic cholecystectomy was conducted in 750 patients during 3 years and 8 months. Of these 25 required LSC, because dissection of Calot's triangle would be dangerous. The gallbladder was divided from the liver bed fundus first, followed by subtotal gallbladder removal and closure of the remnant, using an endoscopic linear stapler (ELS) or using laparoscopic suture and ligation. The gallbladder was incised, at the level of Hartmann's pouch to confirm its location, to remove contents, or to conduct intraoperative cholangiography through the cystic duct orifice, when necessary. The gallbladder mucosa left on the liver bed was ablated. No cases required conversion to laparotomy. The gallbladder neck was closed by ELS in 19 and by laparoscopic suturing in 6. Mean operating time was 143 minutes, and mean postoperative hospitalization 5.2 days. We found a case of delayed bile leakage and another of choledocholithiasis due to residual gallstones. In one case, we found incidental gallbladder cancer. LSC for severe cholecystitis appears to be safe in avoiding serious complications, such as bile duct injury.

Key words：laparoscopic cholecystectomy, bile duct injury, gallbladder cancer
〔Jpn J Gastroenterol Surg 41：1758—1764, 2008〕

Reprint requests：Shunichiro Komatsu　Department of Surgery, Nagoya Daini Red Cross Hospital
2-9 Myoken-cho, Showa-ku, Nagoya, 466-8650 JAPAN
Accepted：February 20, 2008

©2008 The Japanese Society of Gastroenterological Surgery　Journal Web Site：http://www.jsgs.or.jp/journal/