日消外会誌　41（10）：1797～1802，2008年

症例報告

重症急性膵炎を発症した十二指腸乳頭部腺腫の1例

神戸大学医学部肝胆膵外科
寺井　祥雄　　辻村　敏明　　具　　英成

症例は45歳の女性で，心窩部痛にて近医受診し，急性膵炎と診断され入院した．4日後，呼吸困難，頻脈出現し，精査にて重症膵炎と診断され当院に転院となった．膵炎は絶飲食および蛋白分解酵素阻害剤投与を含めた保存的治療にて軽快した．原因検索のための内視鏡検査にて十二指腸乳頭部に絨毛状で有茎性の2.5cm大の隆起性病変を認め，生検による病理組織学的診断は腺腫であった．幽門輪温存膵頭十二指腸切除術後の切除標本でも病理組織学的に腺腫と診断された．十二指腸乳頭腺腫は黄疸，出血などで発症することが多く，急性膵炎を契機に発見されることはまれである．今回，我々は急性膵炎が契機となり診断した十二指腸乳頭腺腫の1例を経験したので文献的考察を加え報告する．

はじめに

十二指腸乳頭腺腫は比較的まれな疾患であり，黄疸・出血などの初発症状で発見されることが多く[1]，急性膵炎を契機に発見されることはまれである．今回，我々は重症急性膵炎により発症し，原因検索の内視鏡検査にて発見された十二指腸乳頭腺腫に対して幽門輪温存膵頭十二指腸切除術を施行した1例を経験したので文献的考察を加え報告する．

症　　例

症例：45歳，女性

主訴：心窩部痛

家族歴：特記すべきことなし．

既往歴：特記すべきことなし．

現病歴：心窩部痛にて近医を受診し，急性膵炎の診断により入院した．輸液，蛋白分解酵素阻害剤等の保存的加療を受けたが，4病日，呼吸苦，頻脈出現し，厚生省の膵炎重症度判定基準で重症（Stage 2）と判定され，当院に転院となった．

入院時現症：身長157cm，体重65kg，血圧122/80mmHg，脈拍120回/分・整，体温38.1℃，呼吸数36回/分，眼瞼結膜に貧血なく，眼球結膜に黄疸なし，腹部は膨隆，軟で，上腹部に圧痛認めたが，腫瘤は触知しなかった．

血液生化学検査所見：総蛋白5.3g/dl，血清Ca 7.5mg/dlと低下認めた．腫瘍マーカー（CEA，CA19-9）は正常範囲内であった（**Table 1**）．

入院時腹部CT：膵臓は全体に腫大していたが，膵周辺に液貯留などは認めなかった（**Fig. 1a**）．急性膵炎のCT Grade分類ではGrade IIと考えられた．

厚生労働省急性膵炎の重症度判定基準ではCa≦7.5mg/dl（2点），総蛋白≦6.0g/dl（2点），SIRS診断基準における陽性項目数≧3（2点）の3項目が陽性であった．

以上より，重症急性膵炎（重症度スコア6点，Stage 2）と診断し，中心静脈栄養下に絶飲食および蛋白分解酵素阻害剤投与を含めた保存的治療を施行した．腹部症状は次第に改善した．膵炎軽快後，原因検索のために精査を行った．

腹部CT（第63病日）：膵頭部に腫瘤を認めない．主膵管の拡張は認めない．胆石を認めない（**Fig. 1b**）．

MRCP（第21病日）：主膵管の拡張，総胆管の拡張は認めなかった．副膵管は描出されなかった（**Fig. 2**）．

低緊張性十二指腸造影検査：十二指腸乳頭部に

＜2008年4月23日受理＞別刷請求先：寺井　祥雄
〒650-0017　神戸市中央区楠町7―5―2　神戸大学医学部肝胆膵外科

Table 1　Laboratory data on admission

Peripheral blood		Blood chemistry	
WBC	110	T.P	5.7 g/dl
RBC	374×10^4 /ml	Alb	2.4 g/dl
Hb	10.8	T-bil	1.1 mg/dl
Plt	12.5	D.bil	0.5 mg/dl
		AST	25 IU/*l*
Coagulofibrinolysis		ALT	0.5 IU/*l*
PT	99.6 %	ALP	256 IU/*l*
APTT	33.2 sec	γ-GTP	93 IU/*l*
		LDH	666 IU/*l*
Tumor markers		Na	136 mEq/*l*
CEA	0.9 ng/ml	K	4.4 mEq/*l*
CA19-9	29 U/ml	Cl	103 mEq/*l*
		Ca	7.5 mg/dl
		T.chol	143 mg/dl
		Amylase	143 U/*l*

2.5cm 大の隆起性病変を認めた（**Fig. 3**）.

上部消化管内視鏡検査：十二指腸乳頭部付近に一致して，絨毛状で茎をもつ隆起性病変を認めた（**Fig. 4**）．乳頭部は腫瘍により占居されているため，逆行性胆管膵管造影検査は施行できなかった．病変部の生検による病理組織学的診断は腺腫であった．

以上の所見より，十二指腸乳頭部腺腫と診断した．乳頭部腫瘍に対する各種治療方法，腺腫内癌も十分否定できないことなどを患者本人，ご家族に説明した結果，70 病日，開腹術を施行した．

手術所見：胆嚢は壁肥厚を認めず，結石を認めなかった．十二指腸下行脚外縁には壊死組織を認め，膵被膜は炎症性肥厚，壊死を認めた．腫瘍の十二指腸壁外への浸潤を認めず，周囲リンパ節腫脹を認めず．幽門輪温存膵頭十二指腸切除術を行った．

切除標本肉眼検査所見：十二指腸乳頭部に 20×14mm 大の隆起性病変認めた（**Fig. 5a**）.

病理組織学的検査所見：腺管密度の増加，分枝不整を示す歪みの強い異型腺管が見られ，tubular adenoma with severe atypia とする部分を認めた（**Fig. 5b**）．また，腺腫は共通管内へ置換性発育を認めた（**Fig. 5c**）．膵切除断端は陰性であった．膵実質には壊死，脱落，好中球および異物型巨細胞を伴う炎症細胞浸潤を認め，急性膵炎の所見であった．

Fig. 1　a：Abdominal CT scan showed edematous pancreatitis on admission. b：Abdominal CT scan showed neither tumor of pancreas head nor stone after acute pancreatitis treated.

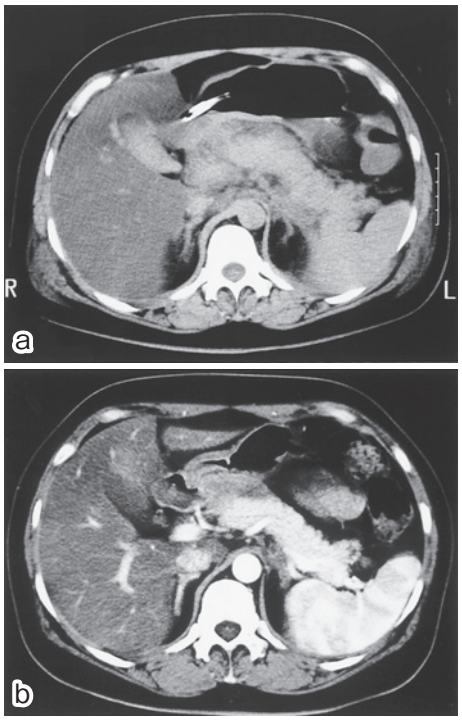

考　　察

十二指腸乳頭部腺腫は比較的まれな疾患であり，消化管手術症例の 0.003%[2]，剖検例の 0.04～0.62%[3]で報告されている．十二指腸良性腫瘍の中で腺腫（13.9%）はブルンネル腺腫（24.7%），平滑筋腫（23.9%）につぐ頻度と報告されているが[4]，近年の内視鏡の普及・進歩により診断例が増加している．

十二指腸乳頭部腺腫の問題点は良悪性境界病変の鑑別であり，とくに腺腫内癌をいかに鑑別するかである．長谷川ら[5]は乳頭腺腫における腫瘍径の検討で，腺腫 30.0mm，腺腫内癌 31.0mm と報告しており，大きさによる鑑別は困難である．一方，病理組織学的検討により碓井ら[6]は本邦報告例において腺腫における腺腫内癌は 32.8% であったと報告している．初回生検での陽性例は 80～88%

Fig. 2 MRCP demonstrated no dilatation of the main pancreatic duct.

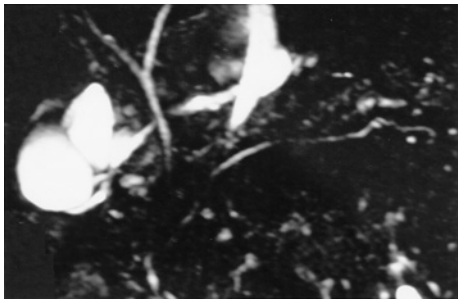

Fig. 3 Hypotonic duodenography showed a 25mm villous tumor at the second potion of duodenum (arrows).

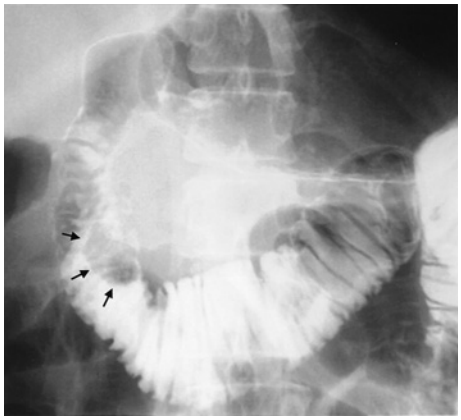

であるが[7)8)]，大半の症例では腺腫と腺腫内癌の鑑別は困難な場合が多いのが実状である．

1938年にBaggenstoss[9)]は乳頭部腺腫と異型性の低い乳頭部癌との組織学的類似性を初めて報告した．その後，腺腫と腺癌の共存[10)]や腺腫内癌が報告され[11)12)]，乳頭部腺腫を前癌病変として捉え，adenoma-carcinoma sequenceの機序が提唱されている．長谷川ら[13)]は乳頭部の腺腫，腺癌への発生の過程でK-ras遺伝子，APC遺伝子の変異，p53遺伝子の変異など，大腸癌のadenoma-carcinoma sequenceと類似した分子経路が存在することを明らかにしている．しかし一方で，乳頭部腺腫の頻度は大腸腺腫ほど高くなく，de-novo発癌の可能性も依然として発癌機序とする見方も多い．山

Fig. 4 Gastrointestinal endoscopy showed villous tumor at the papilla.

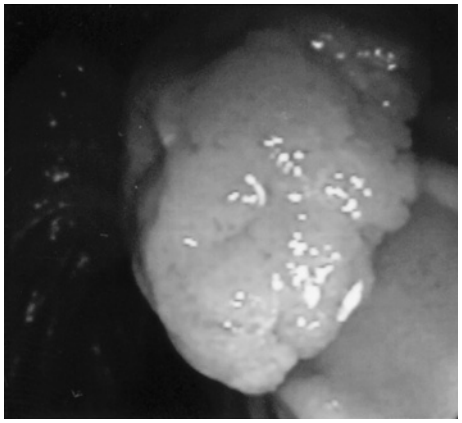

野ら[8)]は乳頭部癌69例のうち腺腫由来癌は16%であり，de-novo発生が主経路と考えられると述べている．

十二指腸乳頭部腺腫は一定の病理組織学的見解が得られていないため，治療法についてもさまざまな議論が存在する．乳頭部腺腫と診断された場合には経過観察のみから，内視鏡的乳頭切除術，開腹術による経十二指腸的乳頭切除術などの局所切除術，そして膵頭十二指腸切除術まで多様な治療選択肢が存在する．以前は腺腫と非露出型乳頭部癌や腺腫内癌との鑑別が困難であるなどの理由により，膵頭十二指腸切除術を一律に推奨する意見も多かった[14)]．しかし，手術侵襲の大きさ，術後quality of lifeの問題などを考慮すると，安易に選択される術式でないとの反論もある[15)16)]．

一方，腺腫に対する十二指腸乳頭局所切除の報告では高率に腺腫の完全切除が達成され再発率も極めて低いことが報告されている[17)]．また，併せて局所切除後の合併症の発生率も低いとの主張がなされており，現在では乳頭部腺腫に対しては乳頭部の局所切除を第1選択とする意見が多い[16)17)]．ただし，問題は乳頭部腺腫の診断にて局所切除術を施行した後に，術後病理組織学的検査所見にて癌が発見された場合である．このような場合，断端が陰性であれば，リンパ節郭清のための追加切除をすべきかどうかが改めて議論となってくる．Tis

Fig. 5　a：Macroscopic findings of the surgical specimen shows a 20×14mm villous tumor at the papilla of duodenum. b：Histological findings of the surgical specimen shows adenoma with severe atypia. c：Adenoma grows into the common channel.

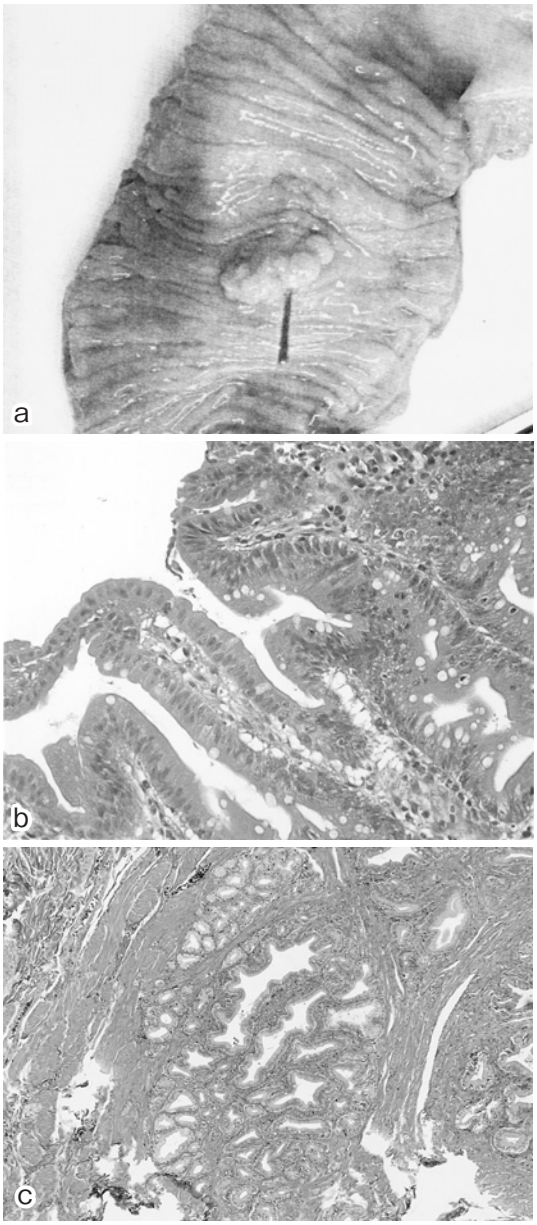

乳頭部癌の場合はリンパ節転移がないとの報告が多く[18)～20)]，局所切除のみで治癒切除となる可能性が高いと考えられる．しかし，一方ではT1乳頭部癌の場合，リンパ節転移の頻度は10～42％と高いとする報告もあり[17)～20)]，追加切除をめぐっては慎重な判断が必要であると考えられる．

近年，内視鏡的手技の進歩は目覚ましく，乳頭部病変に対してEUSやIDUSによる詳細な進展度診断が可能となっている[21)]．腺腫と考えられれば診断と治療を兼ねた内視鏡的乳頭切除術が選択されることも多くなってきている．しかしながら，その適応や術前の診断基準が施設間で統一されておらず，遺残腺腫の癌化や遺残乳頭部組織からの腺腫再発，発癌のリスクもある．したがって，これらの問題に答えを出し，内視鏡的乳頭切除の適応についてコンセンサスを得るには，さらなる検討が必要である．本症例では生検にて悪性所見は認めなかったが，腺腫内癌も十分否定できなかったこと，急性膵炎後であること，手術の危険性などを患者本人，ご家族に説明した結果，幽門輪温存膵頭十二指腸切除を施行することとなった．十二指腸腺腫内腺癌に対する術中迅速診断の有用性についてはまとまった報告はないが，本症例では結果的に腺腫に対して侵襲の高い膵頭十二指腸切除を行うこととなっており，局所切除後，術中迅速病理組織学的検査にて診断を行うといった選択肢も考えられたと思われる．

急性膵炎の成因として，アルコール性，胆石性が代表的である．自験例は胆石を認めず，飲酒歴もないため，膵炎の原因は腺腫による膵液流出障害と結論した．我々の検索しえたかぎり（医学中央雑誌にてkey word：「十二指腸乳頭腺腫」,「乳頭部腺腫」,「膵炎」で検索，会議録も含む），膵炎を契機に発見された乳頭部腺腫の本邦報告例は自験例を含めわずか10例であった（**Table 2**）[1)22)～29)]．これらの集計データでは平均年齢は58.8歳（36～75歳），男女比6：4，主訴は心窩部痛，上腹部痛が9例（90％）であった．膵炎の重症度としては厚生省重症度判定基準で軽症が7例（70％）で，うち3例では反復する膵炎であった．重症膵炎は自験例を含め3例であった．治療は膵頭十二指腸切除術3例，経十二指腸乳頭部切除4例，内視鏡的乳頭切除術3例であった．病理組織学的には腺腫内癌を4例認めた．膵炎を合併した乳頭腺腫の

Table 2 Reported cases of acute pancreatitis caused by ampullary adenoma

	Author	Year	Age	Sex	Symptom	Pancreatitis			Tumor		
						Grade	Score	Stone	Size	Management	Pathology
1	Ohmori[22]	1976	45	M	Upper abdominal pain	mild		−	10mm	Transduodenal papillectomy	cancer in adenoma
2	Murakuni[1]	1987	62	M	Epigastralgia, Backpain	mild		+	35mm	Transduodenal papillectomy	tubular adenoma
3	Sekino[23]	1990	48	M	Right hypochondralgia	Recurrent pancreatitis		N.D	N.D	Transduodenal papillectomy	tubular adenoma
4	Imai[24]	1995	57	M	Upper abdominal pain	mild		−	10mm	PD	cancer in adenoma
5	Maruyama[25]	1997	51	F	Epigastralgia, Backpain, Left hypochondralgia	mild		N.D	N.D	PpPD	cancer in adenoma
6	Kai[26]	1997	36	M	Diarrhea, Hematoenema	Recurrent pancreatitis		N.D	17mm	Endscopic papillectomy	cancer in adenoma
7	Itou[27]	2000	75	M	Upper abdominal pain	severe	3	N.D	35mm	Transduodenal papillectomy	tubular adenoma
8	Kamio[28]	2003	72	F	Abdominal pain, Hematoenema	Recurrent pancreatitis		N.D	30mm	Endscopic papillectomy	tubulovillous adenoma
9	Ishiwatari[29]	2006	67	F	Upper abdominal pain	severe	11	+	40mm	Endscopic papillectomy	tubular adenoma
10	Our case		45	F	Epigastralgia	severe	6	−	25mm	PD	tubulovillous adenoma

N.D：No description　PD：Pancraticoduodenectomy　PpPD：Pyrolus-preserving Pancreaticoduodenectomy

腫瘍径は平均腫瘍径 25.3mm（10～40mm）であり，腺腫が 33.0mm と腺腫内癌が 12.3mm で，癌の鑑別に腫瘍径を指標とすることの危険性を示している．また，このことは腺腫内癌は組織が硬く，腫瘍径が小さくても膵液流出障害を来しやすい可能性を推測させる．

以上より，急性膵炎の診療に際しては，乳頭部腫瘤，十二指腸傍乳頭憩室[30]，乳頭炎[31]などの乳頭部病変を原因の一つとして常に念頭におくべきと考えられた．

文　献

1）村国　均，小澤哲郎，名越大起ほか：十二指腸乳頭部腺腫の 1 例と本邦報告 42 例の臨床病理学的検討．日臨外医会誌　**48**：672―677, 1987

2）Gmelin E, Weiss HD：Tumors in the region of the papilla of vater diagnosis via endoscopy, biopsy, brush, cytology, ERCP and CT-scan. Eur J Radiol **1**：301―306, 1981

3）田坂健二，渡辺英伸，円城寺宗和：膵癌，胆嚢癌，肝外胆管癌および十二指腸乳頭部癌剖検例の病理統計学的考察．福岡医誌　**66**：486―499, 1975

4）佐藤公司，岡島邦雄，堺水尾哲也ほか：十二指腸乳頭部腺腫の 1 例および本邦報告例 21 例の検討．日臨外医会誌　**47**：470―475, 1986

5）長谷川茂，落合正宏，丸上善久ほか：十二指腸腺腫の 1 治験例と本邦報告例の検討．膵臓　**6**：631―636, 1991

6）碓井健文，塩沢俊一，熊沢健一ほか：十二指腸乳頭部腺腫の 1 例．日臨外医会誌　**61**：2652―2655, 2000

7）神澤輝美，田畑育男，伊沢友明ほか：十二指腸乳頭部癌初回生検陰性例の検討．胆道　**3**：71―75, 1989

8）山野三紀，渡辺英伸，黒崎　亮：十二指腸乳頭腫瘍の病理．消画像　**3**：159―171, 2001

9）Baggenstoss AH：Major duodenal papilla variations of pathologic interest and lesions of the mucosa. Arch Pathol Chic **26**：853―868, 1935

10）壺井和彦，中島芳郎，山本俊二ほか：Vater 乳頭部に乳頭状腺腫と高分化型腺癌の共存した 1 例．日外宝　**50**：891―898, 1981

11）Cattel RB, Pyrteck LJ：Premalignant lesions of the ampulla of Vater. Surg Gynecol Obstet **90**：21―30, 1950

12）Oh C, Kemerin EE：Benign adenomatous polyps of the papilla of Vater. Surgery **57**：495―503, 1965

13）長谷川恭久，味木徹夫，黒田嘉和：十二指腸乳頭部癌の遺伝子異常．消画像　**3**：173―178, 2001

14）Ryan DP, Schapino RH, Warshaw AL et al：Villous tumors of the duodenum. Am J Surg **203**：301―306, 1986

15）高倉範尚，坂田龍彦，中川浩一ほか：十二指腸乳頭部腺腫に対する乳頭全切除術．手術　**44**：1559―1561, 1990

16）立本昭彦，香川茂雄，村岡　篤ほか：乳頭全切除術を行った十二指腸乳頭部腺腫の 1 例．日臨外会誌　**59**：1547―1550, 1998

17) Beger HG, Treitschke F, Gansauge F et al：Tumor of the ampulla of Vater；experience with local or radical resection in 171 concecutively treated patients. Arch Surg **134**：526―532, 1999
18) Lee SY, Jang KT, Lee KT et al：Can endoscopic resection be applied for early stage ampulla of varter. Gastrointest Endosc **63**：783―788, 2006
19) Yoon YS, Kim SW, Park SJ et al：Clinicopathologic analysis of early ampullary cancers with focus on feasibility of ampullectomy. Ann Surg **242**：92―100, 2005
20) Roggin KK, Yeh JJ, Ferrone CR et al：Limitations of ampullectomy in the treatment of nonfamilial ampullaly neoplasma. Ann Surg Oncol **12**：971―998, 2005
21) 須山正文，有山　襄，窪川良弘ほか：十二指腸乳頭部主要の診断―画像診断の比較．消画像　**3**：179―182, 2001
22) Ohmori K, Kinoshita H, Shiraha Y et al：Pancreatic duct obstruction by benign polypoid adenoma of ampulla of vater. Am J Surg **132**：662―663, 1976
23) 関野　亙，藤巻英二，斉藤　裕ほか：膵炎を繰り返した十二指腸乳頭部腺腫の1例．日消誌　**87**：140―141, 1990
24) 今井　勝，田中康文，松倉徳江ほか：急性膵炎を契機に診断されたVater乳頭部腺腫内癌の1例．Prog Dig Endosc **47**：274, 1995
25) 丸山千文，松山秀樹，杉山勇治ほか：急性膵炎にて発症した，腺管絨毛腺腫に伴う十二指腸乳頭部粘膜内癌の一例．日消外会誌　**30**：607, 1997
26) 甲斐俊吉，丸山雅一，小泉浩一ほか：十二指腸乳頭部癌を合併し膵炎を繰り返したGardner症候群の1例．胃と腸　**32**：642―646, 1997
27) 伊藤彰博，八木真太郎，湯浅浩行ほか：急性膵炎にて発症し，局所切除しえた十二指腸乳頭腺腫の1例．日臨外会誌　**61**：706, 2000
28) 上尾太郎，吉岡　毅，辻本　隆ほか：膵炎反復の原因となった十二指腸乳頭部腺腫に対し内視鏡的切除を施行した1例．交通医　**57**：35, 2003
29) 石渡裕俊，真口宏介，高橋邦幸ほか：急性膵炎が診断契機となった十二指腸乳頭部腺腫に対し内視鏡的乳頭切除術を施行した1例．日消内視鏡会誌　**48**：183―190, 2006
30) 高橋　徹，石井　卓，佐藤幸彦ほか：急性膵炎を繰り返した傍十二指腸乳頭憩室の1例．内科　**94**：993―995, 2004
31) 斉藤琢巳，稲垣光裕，小原充裕ほか：癌との鑑別が困難であった十二指腸乳頭炎の1例．日臨外医会誌　**65**：1568―1573, 2004

A Case of Ampullary Adenoma causing Severe Acute Pancreatitis caused by Ampullary Adenoma

Sachio Terai, Toshiaki Tujimura and Yonson Ku
Department of Surgery, Division of Hepato-Biliary-Pancreatic Surgery, Kobe University

A 45-year-old woman had been admitted to another hospital because of sudden epigastralgia. She was referred to our institution with a diagnosis of acute severe pancreatitis. After she recovered from the acute pancreatitis in response to best supportive management, a upper gastrointestinal fiberoptic endscopy was undertaken, which revealed a villous tumor at the papilla of Vater. Forceps biopsy of the tumor proved of diagnosis of adenoma. Pylorus-preserving pancreaticoduodenectomy was performed. Papillary adenoma of the ampulla of the duodenum with acute pancreatitis is relatively rare. Herein, we report a case of acute pancreatitis caused by the ampulla of the duodenum, which is relatively rare, and should be borne in mind in the clinical setting.

Key words：ampullary adenoma, acute pancreatitis, pyrolus preserving pancreaticoduodenectomy
〔Jpn J Gastroenterol Surg 41：1797―1802, 2008〕

Reprint requests：Sachio Terai　Department of Surgery, Division of Hepato-Biliary-Pancreatic Surgery, Kobe University
7-5-2 Kusunokicho, Chuo-ku, Kobe, 650-0017 JAPAN

Accepted：April 23, 2008

©2008 The Japanese Society of Gastroenterological Surgery　Journal Web Site：http://www.jsgs.or.jp/journal/