日消外会誌　41（10）：1827～1831，2008年

症例報告

術前診断しえた成人における腸回転異常に伴う中腸軸捻転症の１例

星ヶ丘厚生年金病院外科

樫塚　久記　　高山　智燮　　井村　龍磨
鎌田喜代志　　岡山　順司　　久下　博之
植田　　剛　　北東　大督　　辰巳　満俊

症例は24歳の男性で，腹部膨満，腹痛を主訴に近医を受診した．腸閉塞と診断，当科に紹介された．イレウス管を用いた上部消化管造影検査で十二指腸空腸移行部の位置異常および空腸の渦巻き様走行を認め，注腸検査で結腸の左側変位を認めた．さらに，腹部造影CTでSMAを中心に軟部組織が渦巻き状に取り巻くwhirl-like patternを認めたため，腸回転異常に伴う中腸軸捻転症と診断した．手術所見で中腸が約2回転半時計方向に軸捻転したnonrotation型であった．捻転部の腸管虚血所見を認めず，SMVの狭小化およびHenleの静脈幹に流入する副血行路の著明な発達を認めた．Ladd靭帯を切離，捻転を整復後，予防的虫垂切除を行った．腸回転異常は胎生期の中腸の回転および固定の異常に起因する先天異常であり，それに伴う中腸軸捻転症は新生児期に発症し治療されることが多く，成人発症例はまれであるが，これを念頭におき画像検査を進めれば術前診断は可能と考えられた．

はじめに

腸回転異常は胎生期の中腸の回転および固定の異常に起因する先天異常であり，それに伴う中腸軸捻転症は新生児期に発症し，治療されることが多く，成人発症例はまれである[1)2)]．今回，術前診断しえた腸回転異常に伴う中腸軸捻転症の成人例を経験したので文献的考察を加えて報告する．

症　　例

患者：24歳，男性

主訴：腹痛，腹部膨満

家族歴：特記すべきことなし．

既往歴：幼少時より原因不明の腹痛や嘔吐を頻回に繰り返していたが，いずれも数日で軽快していた．

現病歴：平成18年11月腹痛と腹部膨満を主訴に近医を受診した．腸閉塞の診断で当科に紹介入院となった．

現症：身長169cm，体重51kg，BMI 17.9で痩せていた．血圧130/70mmHg，脈拍76回/分，体温36.5度．腹部は著明に膨隆し，腹部全体に圧痛を認めるが腹膜刺激症状は認めなかった．

入院時検査所見：白血球数17,700/μl，CRP 10.98値と炎症所見を認める以外，異常を認めなかった．

腹部単純CT：近医の腹部単純CTで著明な腸管の拡張と液体貯留を認めた（**Fig. 1**）．

腸閉塞と診断，全身状態は良好で絞扼症状を認めず，まずイレウス管を挿入し腸管の減圧を試みた．

上部消化管造影検査：イレウス管挿入時，造影を行ったところ，十二指腸空腸移行部の位置異常およびその肛門側空腸の渦巻き様走行を認めた（**Fig. 2**）．

注腸造影X線検査：下行結腸および横行結腸は左側へ圧排されており，これより口側腸管に造影剤の流入を認めなかった（**Fig. 3**）．

腹部造影CT：上腸間膜動脈を中心に軟部組織と腸管が渦巻き状に取り巻いており，いわゆるwhirl-like patternとして認められた（**Fig. 4**）．

＜2008年4月23日受理＞別刷請求先：樫塚　久記
〒573-8511　枚方市星丘4―8―1　星ヶ丘厚生年金病院外科

Fig. 1 Abdominal CT showed the dilated small bowel loops.

Fig. 2 Upper gastrointestinal study using ileus tube showed abnormal position of the duodenojejunal junction and the proximal jejunal loops.

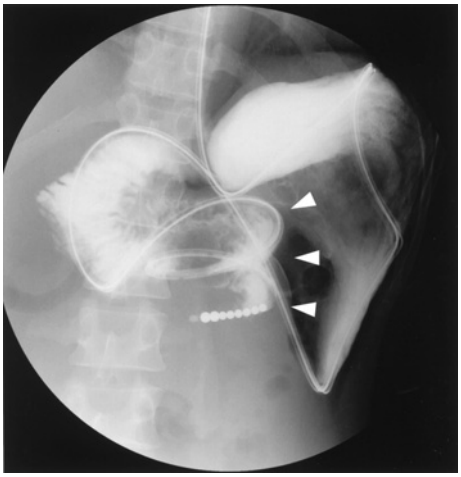

Fig. 3 Barium enema showed the left-sided colon.

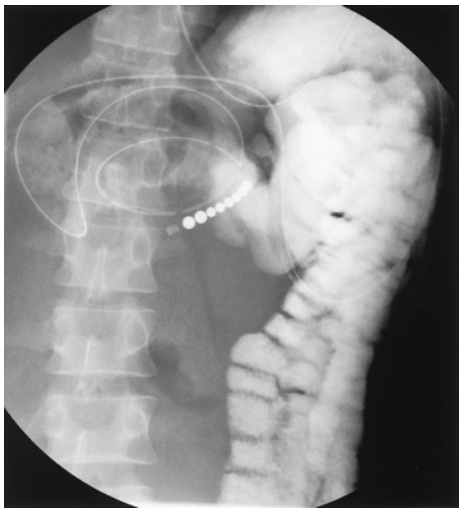

Fig. 4 Abdominal computed tomography revealed a whirl mass (arrow) involving the small bowel and mesenterium around the superior mesenteric artery.

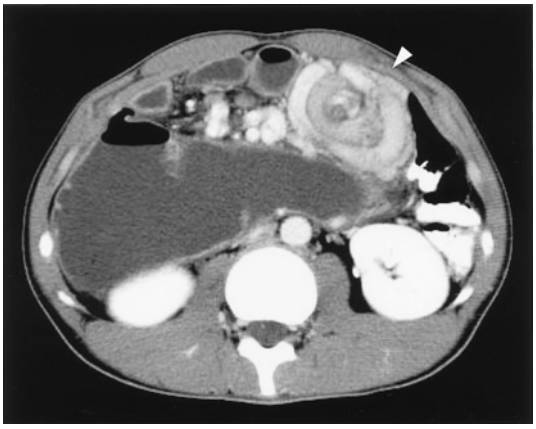

以上の所見から，腸回転異常による中腸軸捻転症と診断した．全身症状から腸管壊死の可能性は低いが保存的加療で改善しないと判断し緊急手術を勧めた．しかしながら，家族が手術を強く拒否したためインフォームドコンセントに時間を要し，その結果，入院翌日に開腹手術を施行した．

手術所見：上腹部正中切開にて開腹した．トライツ靭帯は形成されておらず，中腸が約2回転半時計方向に軸捻転したnonrotation型腸回転異常であった（**Fig. 5**）．上行結腸から十二指腸にかけて存在するLadd靭帯を含む異常靭帯を切離，さらに捻転腸管周囲の癒着を剥離しつつ捻転を整復，空腸と結腸の距離を十分にとるべく腸間膜の全面を大きく広げた．捻転部の腸管に虚血所見は認めず，捻転の中心を上腸間膜動脈（superior mesenteric artery；以下，SMA）が走行しており，

Fig. 5 Laparotomy showed the midgut to be twisted 900 degrees clockwise with nonrotation, necessitating Ladd's procedure and appendectomy (A), and schematic illustration of this case (B).

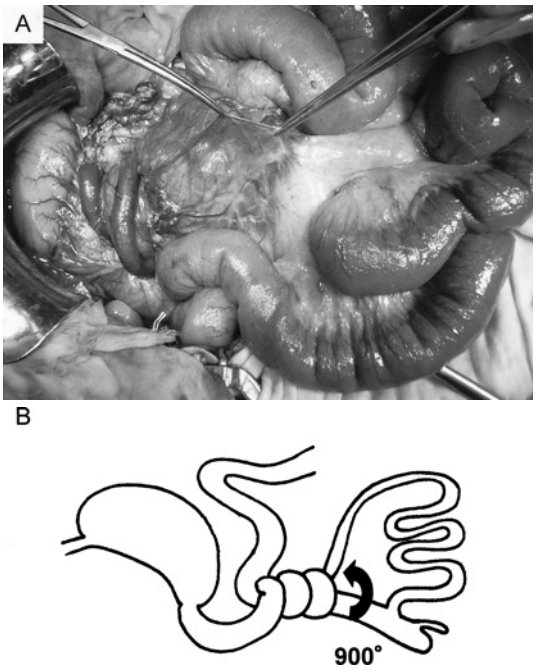

明らかな閉塞部位を認めなかったが，一方，上腸間膜静脈(superior mesenteric vein；以下，SMV)は狭小化していた．捻転を解除するとSMVの血流が増加し拡張するのが確認された．また，大網の静脈からHenleの静脈幹に流入する副血行路が著明に発達していた．空腸起始部と右腎腹膜および回盲部と下行結腸をおのおの縫合固定し，予防的虫垂切除を付加しておいた．

術後経過：術後経過は順調であり，第16病日で退院した．

考　察

腸回転異常症は胎生期腸管の発生異常であり，十二指腸および結腸が通常胎生期に270度の回転を行って正常の位置に固定される過程において，腸管が正常な回転を成さずに異常停止したものと定義されており[1]，その発生頻度は出生約10,000人に1人といわれ[2]，全発症例の約80%が新生児で，その残りの大多数が乳幼児期であるとされる[3]．したがって，成人報告例は全発症例の0.2～0.5%といわれ，本邦の成人報告例は首藤ら[4]によると1989年から2002年の間で101例と報告されているが，その後も症例報告が散見される程度である．さらに，その大部分は他の手術の際に偶然発見されるものが多く，本症例のように軸捻転で発症し術前に診断される成人例はまれと考えられ，医学中央雑誌で「腸回転異常」「軸捻転」をキーワードとして1983年から2007年において術前診断しえた成人例を検索すると15例の報告が該当しただけであった．

腸回転異常症の分類はさまざまであるが，中條[5]は90度で回転が停止したnonrotation，180度で停止したmalrotation，逆回転したreversed rotation，およびparaduodenal herniaの四つに分類している．本邦ではnonrotationが多いとされ，約半数を占める[6)7]．本症例では，Treitz靭帯は形成されず小腸が右腹腔内に，結腸が左腹腔内に存在し，盲腸・上行結腸が後腹膜に固定されず腹腔内正中に存在するnonrotationであった．

腸回転異常だけでは無症状のことも少なくなく，必ずしも治療の対象にならないが，中腸軸捻転を来したものは腸管絞扼が進行し下血，腸管壊死および穿孔を生じる恐れがあり早期診断，早期解除が必要と考えられている[8]．しかしながら，成人発症例では小児発症例と比較して腸軸捻転の発症率が低く，腸軸捻転の合併があっても絞扼の程度が軽度の場合や慢性的に捻転と自然整復を繰り返し，間欠的な腹部症状を生じる慢性例もあり臨床経過は多彩と考える[9]．本症例では幼少時より原因不明の腹痛，嘔吐などを繰り返していたが，数日以内で症状は改善していたことや手術所見で副血行路の著明な発達を認めたことから考えると慢性的に軸捻転と自然整復を繰り返す間に癒着を生じながら徐々に捻転が進行し，今回のように自然整復できない軸捻転につながったと推測された．

腸回転異常の診断には消化管造影検査や腹部CTが有効とされる．上部消化管造影検査では十二指腸空腸移行部の位置異常や上部空腸の右側偏位，注腸造影X線検査では結腸全体の左側偏位が特徴的である[10]．さらに，腹部CTでnonrotation

ではSMVがSMAの左側に存在するSMV rotation signが認められる．中腸軸捻転合併例では，上部消化管造影検査で螺旋状に走行する腸管を認め，腹部CTで軟部組織がSMA周囲に渦巻状に取り囲むwhirl-like patternが特徴的である[11]．本症例も上部消化管造影検査で腸回転異常を疑い，腹部造影CTで中腸軸捻転を合併した腸回転異常と診断した．早急かつ非侵襲的に行えるCTは特に有効であり，本症と診断できれば消化管造影検査など追加検査は必要ないと考える．

腸回転異常症に中腸軸捻転が発生しやすい原因として十二指腸下部と回腸部あるいは上行結腸が接近し茎pedicleが形成されることであり，手術はLadd靭帯などの異常靭帯を切離し，腸間膜基底部を広くとり軸捻転の再発を予防するLadd手術が一般的である[12]．さらに，整復後，軸捻転の再発予防に腸管を後腹膜に固定するBillの手術[13]を追加するか否か分かれるところである．固定を行っても再発率に差はないという報告が多く，固定後の癒着性腸閉塞や内ヘルニアの発生などの可能性を考慮し腸管固定は不要であるという考え方が一般的である[14]．しかしながら，本症例では再発した場合，小腸壊死に至れば患者に与える損失は大きく，確実に予防するため腸管の固定術を施行したが，術後1年経過後も再発を認めていない．今後，腸管固定の部位および方法について十分な検討が必要であると考える．さらに，本症例では著明な腸管拡張を伴っており，腹腔鏡下操作では捻転腸管の全体像をつかむことが困難であることや軸捻転解除時の腸管損傷の可能性を考慮し，開腹術を施行したが，最近では腹腔鏡下手術を行った症例が報告されており[15]，今後積極的に行われる可能性が示唆される．

成人腸回転異常はまれな疾患であるが，本症例のように幼少時から腹痛，嘔吐などの繰り返す腹部症状を十分な問診によって捉え，これを念頭におき画像検査を進めれば術前診断は可能であると考えられた．

文　献

1) Snyder WH, Chaffin L：Malrotation of the intestine. Surg Clin North Am **36**：1479―1485, 1956
2) 金森　豊，中條俊夫：腸管の回転異常と固定異常．臨消内科　**5**：629―637, 1990
3) 中條俊夫：腸回転異常症．小林　登，多田啓也，薮内百治編．新小児医学大系 11A．小児消化器病学 I．中山書店，東京，1979，p314―327
4) 首藤恭広，中井澄雄，青野豊一ほか：成人腸回転異常症―閉塞機序として軸捻転に伴う癒着が原因と考えられた1例―．日臨外会誌　**62**：2179―2183, 2003
5) 中條俊夫：腸回転異常症．小児外科学．診断と治療社，東京，1979，p156―161
6) 山本清人，伊東伸一，深谷泰弘ほか：腸軸捻転を伴った成人腸回転異常症の1症例．日消誌　**81**：2111―2114, 1989
7) 加藤憲治，櫻井洋至，松田信介ほか：左下腹部痛で発症した腸回転異常を伴った急性虫垂炎の1例．日臨外医会誌　**57**：2494―2498, 1996
8) 大神　浩：腸回転異常．出月康夫，川島康夫，杉町圭蔵ほか編．新外科学大系，30C．小児外科 III．中山書店，東京，1991，p205―219
9) 小川富雄，宇野かおる，沖永功太：成人にみられた腸回転異常症―自験4例と本邦報告例の集計―．小児外科　**29**：32―37, 1997
10) Simpson AJ, Leonidas JC, Krasna IH et al：Roentgen diagnosis of midgut malrotation；value of upper gastrointestinal radiologic study. J Pediatre Surg **7**：243―257, 1972
11) Fisher JK：Computed tomographic diagnosis of volvulus in intestinal malrotation. Radiology **140**：145―146, 1981
12) Ladd WE：Surgical diseases of the alimentary tract in infants. N Engl J Med **215**：705―708, 1936
13) Bill AH, Grauman D：Rationale and technique for stabilization of the mesentery in cases of nonrotation of the midgut. J Pediatr Surg **1**：127―136, 1996
14) 玉村宣尚，後藤幸子，津田知樹ほか：多量の乳糜腹水にて発症した中腸軸捻転再発の1例．日小外会誌　**40**：608―611, 2004
15) 廣瀬龍一郎，山田耕治：中腸軸捻転合併腸回転異常症に対する腹腔鏡下手術．日鏡外会誌　**11**：435―440, 2006

A Case of Diagnosed Preoperatively Midgut Volvulus with Intestinal Malrotation in an Adult

Hisanori Kashizuka, Tomoyoshi Takayama, Tatsuma Imura,
Kiyoshi Kamada, Junji Okayama, Hiroyuki Kuge,
Takeshi Ueda, Daisuke Hokuto and Mitsutoshi Tatsumi
Department of Surgery, Hoshigaoka Koseinenkin Hospital

A 24-year-old man admitted for abdominal distension and pain was found in upper gastrointestinal studies to have an abnormally positioned duodenojejunal junction and proximal jejunal loops. Barium enema showed the colon to be located on the left side of the abdomen. Abdominal computed tomography (CT) showed a whirl-like pattern consistent with soft tissue encircling the superior mesenteric artery, yielding a diagnosis of midgut volvulus with intestinal malrotation. Laparotomy showed the midgut to be twisted 900 degrees clockwise with nonrotation, necessitating Ladd's procedure and appendectomy. Although the midgut volvulus is rare in adults, preoperative diagnosis may be made when the possibility of this disease is kept in mind.

Key words：malrotation, volvulus

〔Jpn J Gastroenterol Surg 41：1827—1831, 2008〕

Reprint requests：Hisanori Kashizuka Department of Surgery, Hoshigaoka Koseinenkin Hospital
4-8-1 Hoshigaoka, Hirakata, 573-8511 JAPAN

Accepted：April 23, 2008

©2008 The Japanese Society of Gastroenterological Surgery Journal Web Site：http://www.jsgs.or.jp/journal/