日消外会誌　41（10）：1848～1853，2008年

症例報告

直腸に病変の及んだOgilvie症候群の2症例

弘前大学医学部乳腺甲状腺消化器外科
西澤　雄介　　諸橋　　一　　太田　　栄
小山　　基　　村田　暁彦　　佐々木睦男

直腸に病変の及んだOgilvie症候群の2例を経験した．症例1は75歳の女性で，喘息発作に対する入院加療経過中に腹部膨満を生じた．症例2は70歳の女性で，腹痛および腹部膨満感を主訴に近医を受診した．ともに腹部単純X線検査でS状結腸を主体とし直腸に及ぶ著明な拡張を認めた．器質的病変は否定されたが，大腸内視鏡による吸引減圧および経肛門式イレウスチューブによる減圧での改善を認めず，保存的治療の限界と判断し手術治療を選択した．症例1では併存疾患および全身状態から拡張の主体であるS状結腸切除を施行したが，口側腸管の拡張を生じ軽快を得られなかった．症例2では拡張腸管の完全切除を目的に経腹経肛門式直腸切除術を施行し，軽快を得た．本症に対する治療は保存的治療が第1選択ではあるが，治療抵抗性で手術治療が選択される症例が少なからず存在する．今回，手術治療において相反する転機をとった2症例を経験し，文献的考察を加えて報告する．

はじめに

Ogilvie症候群は1989年にOgilvie[1]によりはじめて報告がされた．Ogilvieは報告の中でその病因をlarge-intestine colic due to sympathetic deprivation（交感神経失調性結腸疼痛症）と表現したが，現在では急性偽性結腸閉塞症（acute colonic pseudo-obstruction；以下，ACPO）と同義とされる．

当科で2例の直腸に病変の及んだOgilvie症候群を経験した．ともに保存的加療で改善を認めず外科治療を選択した．発症から経過，予後につき本邦報告77例を含め検討し，本疾患の至適治療法について考察を加えた．

症　　例

症例1：75歳，女性

既往歴：僧帽弁狭窄症，左房内血栓症術後，心房細動，アスピリン喘息，糖尿病，陳旧性脳梗塞．

現病歴：喘息発作を主訴に近医受診し入院となった．治療経過中に腹部膨満を生じ，腹部単純X線検査では著明な大腸ガス像を認めた．大腸内視鏡検査では器質的閉塞病変を認めず，経肛門的にドレナージチューブを留置したが症状の改善を得られなかった．保存的治療での改善は困難と判断され当科へ紹介入院となった．

入院時現症：身長162cm，体重62kg，体温37.2℃，下腹部を中心に著明な膨隆を認めるが，圧痛は認めなかった．

入院時血液生化学所見：WBC 12,100/mm^3，CRP 2.1mg/dl，軽度の低蛋白血症および小球性低色素性貧血を認めた．

腹部単純X線検査：最大横径8.5cmにおよぶS状結腸を主体とした著明な拡張を認める（**Fig. 1**）．

注腸造影検査：拡張腸管はS状結腸を主体とし，肛門側は上部直腸に及んだ．

大腸内視鏡検査：器質的病変は認めない．

当科入院後，再度内視鏡下減減圧および経肛門式イレウスチューブ留置により減圧を試みたが，病状の改善は得られなかった．腹部膨満により呼吸状態への影響もみられ，保存的治療の限界と判断し拡張腸管切除の方針のもと手術を施行した．

＜2008年3月26日受理＞別刷請求先：西澤　雄介
〒036-8562　弘前市在府町5　弘前大学医学部乳腺甲状腺消化器外科

Fig. 1 Abdominal plain X-ray shows dilated sigmoid colon (maximam diameter is 8.5cm).

Fig. 2 Abdominal plain X-ray shows massive dilated sigmoid colon and rectum (maximam diameter is 10cm).

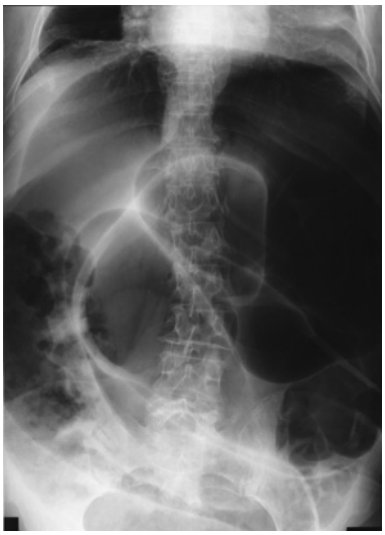

手術所見：拡張部と非拡張部の境界は明瞭ではなかった．S状結腸を中心とした拡張腸管切除を行い，口径差を認めたことから岬角の高さで下行結腸直腸端側吻合を行った．

術後経過：5病日から経口摂取開始となる．排ガスも認められるが，経肛門ドレーン抜去により腹部膨満は悪化することから留置を余儀なくされた．内視鏡下に再度減圧をはかり，盲腸に経肛門ドレーン先端を留置したが腹部膨満は改善を認めなかった．拡張腸管による横隔膜の挙上，喘息発作により呼吸状態の悪化を生じ，転院先で35病日亡くなった．

病理組織学的診断：Vacuolated degenelation of Auerbach plexus and smooth muscle degeneration.

症例2：70歳，女性

既往歴：帝王切開術後，子宮全摘術後，第1腰椎圧迫骨折，高血圧症．

入院時現症：身長157cm，体重48kg，体温36.8℃，下腹部を中心に著明な膨隆を認めるが，圧痛は認めなかった．

入院時血液生化学検査所見：小球性低色素性貧血を認める以外，正常範囲内であった．

現病歴：右側腹部痛および腹部膨満感を訴え紹介医受診した．腹部単純XPでは著明な大腸ガス像を認め精査目的に入院となった．

腹部単純XP：最大横径10cmにおよぶS状結腸を主体として直腸に及ぶ著明な拡張を認める．小腸ガスは認めなかった（**Fig. 2**）．

注腸造影検査：肛門管上縁から約6.5cm部の直腸から口側に拡張した直腸を認めなかった．

大腸内視鏡検査：器質的病変は認めなかった．

直腸生検：Non-specific chronic colitis.

直腸肛門反射試験：反射反応の遅延が示された（**Fig. 3**）．

当科入院後，経肛門式イレウスチューブを留置し腸管減圧を得られたが，チューブ抜去で再燃を認めた．保存的治療での改善を見られないことから手術適応と判断した．

手術時所見：拡張の主体はS状結腸であったが，直腸の拡張もみられた．拡張腸管の十分な切除を目的として，経腹経肛門式直腸および拡張腸管切除（経肛門式結腸J型嚢肛門吻合）を行った．

術後経過：11病日から経口摂取開始となり，術後腹部膨満を生じることなく経過し41病日に退

Fig. 3　Upper；normal control；After compressed stimulation of rectal mucosa by enlargement of the balloon（arrow），immediately showing depression of the anal canal pressure（rect-anal reflex）.
Lower；After compressed stimulation of rectal mucosa by enlargement of the balloon（arrow），slowly showing depression of the anal canal pressure（reduction of the rect-anal reflex）.

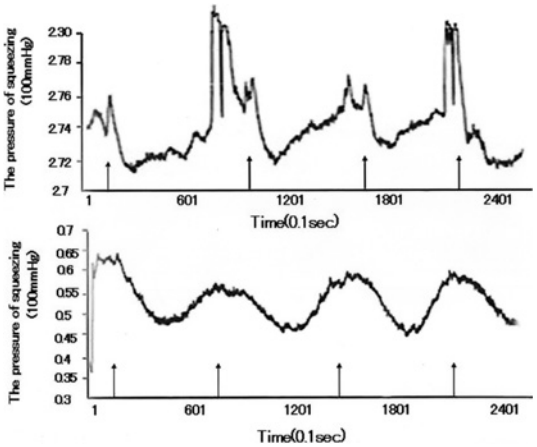

院となった.

病理組織学的診断：Polyarteritis-type vasculitis in colon arteries.

aganglionosis（－）．組織学的病理診断から膠原病を疑い精査するが，否定的であった.

考　　察

Ogilvie は 1948 年，①結腸の疾患，②機能的狭窄，③通過障害を来し，④巨大拡張を呈することを特徴とした 2 症例を報告した．2 症例はそれぞれ背景に膵癌，左横隔膜脚浸潤および気管支癌，横隔膜下大動脈転移を伴っていた．腸管の運動は亢進，抑制する 2 重神経支配を受けるが[2]，Ogilvie は癌浸潤による交感神経失調による病態と考えた．翌年，Dunlop[3]や MacFarlane[4]により Ogilvie syndrome の名称で同様の症例報告がなされ，現在に至る．自験例を含め当疾患は少なくとも数日の期間をもって著明な病的腹部膨満を呈し，腹部単純 X 線検査では大腸の病的な拡張像を示す緊急的な治療を要する状態である．急速に症状を呈し，大腸の閉塞機転となる器質的疾患が否定された病態であり，Nanni ら[5]の提唱した ACPO と現在では同義と考えられる．これに対し，年余にわたり腸管の閉塞症状を持続する慢性偽性腸閉塞症（chronic intestinal pseudo-obstruction：CIPO）も存在する．器質的疾患の除外を含めた診断的治療として，現在では内視鏡下減圧術が第 1 選択とされるが再燃する症例も存在する．これらの病態は「急性」に生じた疾患の治療抵抗性，あるいは軽快後再燃という表現が妥当と考えられる.

当科で経験した 2 症例は直腸に病変が及び，内視鏡下減圧直後には腸管の拡張は一時的に軽減された．しかしながら，経肛門イレウスチューブの留置においては減圧効果に乏しく，拡張腸管内圧は決して上昇していないことが疑われた．組織学的には神経叢の存在は認められることから Hirschsprung 病とは異なる病態と考えられた.

腸管蠕動運動は腸管壁が管腔内の内容によって引き伸ばされた場合に起こる反射性反応である．腸管壁の伸展はカルシトニン遺伝子関連ペプチド（CGRP）含有ニューロンで感受され，刺激部の後部（口側）の収縮波はアセチルコリンと P 物質とで引き起こされ，刺激部の前部（肛門側）の弛緩は VIP と NO によって引きおこされる[6]．直腸の適度な加圧伸展は，伸展部位の収縮反射とそれに同期した内肛門括約筋の弛緩反射をおこす[7]．自験例は 2 例ともに直腸に及ぶ腸管拡張を認める一方で排便は見られず，脊髄反射である直腸肛門反射は遅延していることが疑われた．症例 2 では double balloon を用いた直腸肛門内圧測定検査を行い，反射反応の遅延が示された（**Fig. 2**）.

今回，医学中央雑誌で「Ogilvie 症候群」をキーワードとして 1984 年から 2006 年 12 月までについて検索を行った．1984 年，加納ら[8]により本邦初の報告以来，重複と考えられる症例を除いた 75 例の報告がされており検討を加えた（**Table 1**）.

拡張腸管の局在は全結腸で認められている．直腸に病変の及んだ症例は，保存的加療で軽快した 1 例と今回我々の報告した 2 例のみであった.

本疾患は併存，既往疾患の共通性が特徴的であり，開腹手術既往と中枢神経疾患が最多であった．全身性神経疾患の一部分症としての病因との関連や，フェノチアジン系向精神薬などの薬剤による神経障害から同様の症状を呈することも知られて

Table 1 The profile of Ogilvie's syndrome reported in Japan

Gender	male 45 female 29			Past history	bowel resection	14	
Mean age	57.8y.o.(2-85y.o.)				other laparotomy	6	
Location of the dilated intestine					pregnancy, birth	6	
	total colon	9 (12%)			cerebral infarction	8	
	right-side colon	18 (24%)			cerebral palsy	2	
	transverse colon	3 (4%)			spiral disease	5	
	left-side colon	16 (21%)			herpes zoster	2	
	extended to the rectum	3 (4%)			compresion fracture of lumbar vertebra	2	
					femoral neck fracture	2	*
Treatment	CF	21	*		vascular grafts	5	
	transanal tube	9			valvular heart disease	4	
	enema	5			aorta aneurysm	2	
	transanal bougienage	4			DM	10	
	hyperbaric oxygenation	2			HT	4	
	Drugs				CRF	3	
	Cisapride	6			lobar pneumonia	1	
	PGF2α	1			others	3	
	Neostigmine	1			nothing	6	
	Daikenchuto	1					
	Surgery	33 (44%)		Outcome	remission	61 (81.3%)	
	* colostomy	17			relaps	5 (6%)	
	* partial resection	15			Death	8 (10.7%)	
	* total colectomy	2			heart failure	4	
	Conservative therapy	9 (12%)			renal failure	2	
					AMI	1	
					diabetic coma	1	
					unknown	3	

CF：colonofiber, DM：diabetes mellitus, HT：hypertension, CRF：chronic renal failure, AMI：acute myocardinal infarction
* double count

いる．

治療は，併存疾患の治療や絶食のみで軽快した症例がある一方，治療抵抗性で併存疾患の悪化も含め不幸な転帰となった症例まで多彩である．報告例から治療法を考察し，フローチャートとして示した（**Table 2**）．

1）保存的治療

①薬物療法：ネオスチグミンは本邦での報告は1例であったが，欧米では第1選択薬と言われる．Cisapride は6例において有効性が報告されている．選択的に筋層間神経叢の節後神経に作用しアセチルコリンの遊離を促進させ腸管運動を促進するとされる[9]．心臓副作用リスクにより2002年11月国内での承認取り消しとなっている．大建中湯は2005年石川[14]により有効性が報告された．薬理作用は最近，カルシトニン遺伝子関連ペプチド（CGRP）を介した大腸腸管の血流増加作用が示されており[11]，腸管壁の伸展はCGRP含有ニューロンで感受されることから，非常に興味深い．

②高圧酸素療法：寺本ら[12]によればその有効性の機序は，1)外部からの加圧，減圧という物理的圧力変化による腸管内ガス容積の減少，2)腸管壁の低酸素状態改善による腸管蠕動の回復促進という局所作用が中心とされる．

2）減圧治療

①大腸内視鏡下減圧：本邦では1985年宮岡ら[9]により報告以来，21例に施行されている．器質的病変の鑑別を含め診断的治療としての意義を有し，第1選択とされる．再発例も多いが，一時的改善は得られ繰り返し行えるという利点を有する．一方，前処置不良例に対する効果の問題や，拡張径が12cmを超えると穿孔の可能性もあり注

Table 2　Treatment procedures for Ogilvie's syndrome

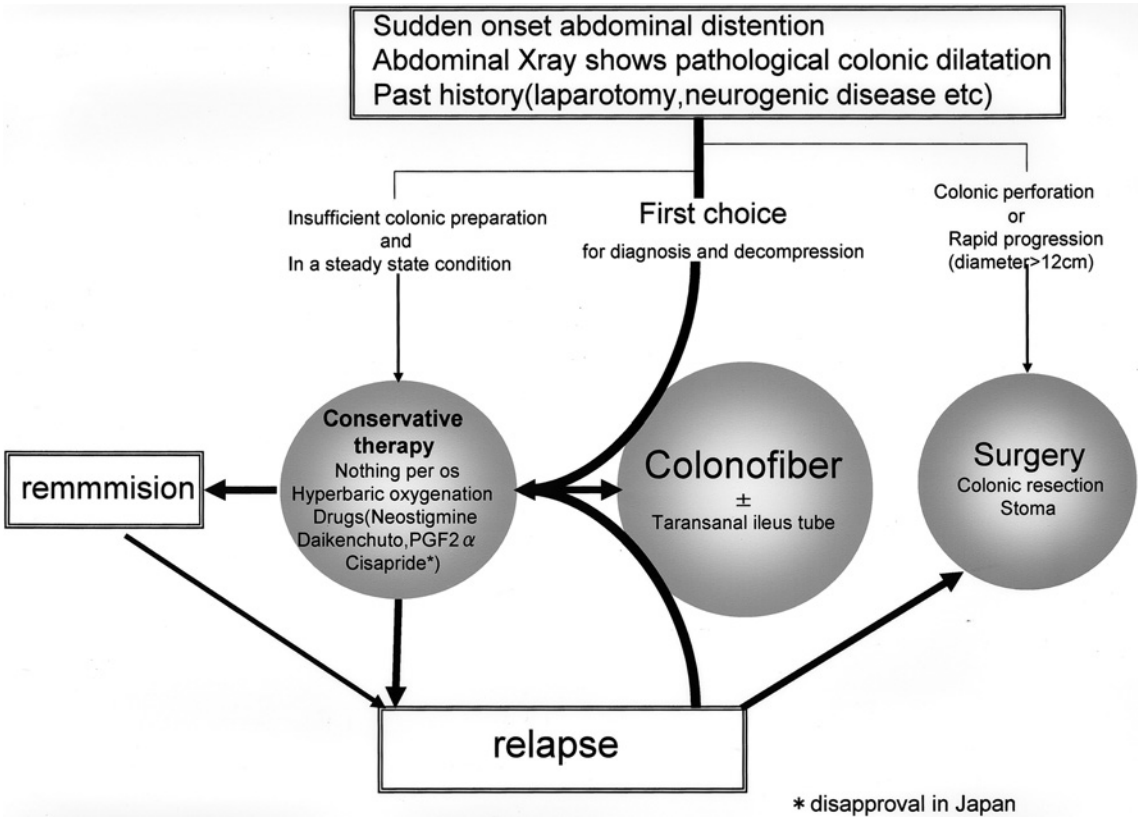

意を要する[14].

②経肛門式イレウス管：1987 年網野ら[11]により初めて経肛門チューブによる減圧についての報告があり，経肛門式イレウスチューブの開発とともに８例で初期治療として行われている．低侵襲ではあるが，自験例を含め十分な減圧を得られない症例もみられた．

3）外科的治療

①人工肛門造設：７例で施行され，全例で軽快を得ている．結腸ろう造設の有効性も報告されているが，軽快を得られず内視鏡下減圧が必要となった症例も報告されている．

②拡張結腸切除術：人工肛門造設術と同じく多くの症例で報告されている．穿孔例では絶対的開腹手術適応であり，穿孔部を含めた拡張腸管切除による軽快例が報告されている．

外科的治療はその有効性[16]も認められるが，自験例では拡張腸管の不十分な切除により再燃を生じ，結果的に不幸な転帰をとった．人工肛門造設術は閉鎖が可能であるかの問題もあるが，奏効度と低侵襲性から有用と考えられる．今回，直腸に病変の及ぶ２症例を経験したが，一方は拡張腸管の切除に対し経肛門吻合により軽快を得た．他方，全身状態が不良で完全な拡張腸管切除を行いえなかった症例では，人工肛門造設術を第１に選択すべき治療法であったと考えられた．

文　献

1）Ogilvie H：Large intestine colic due to sympathetic deprivation. Br Med J **2**：671―673, 1948
2）大城　孟：Ogilvie 症候群―文献集計と病因考察―．外科治療　**59**：246―257, 1988
3）Dunlop JA：Ogilvie's syndrome of false colonic obstruction：a case with post-mortem findings. Br Med J **1**：890―891, 1949
4）MacFarlane JA, Kay SK：Ogilvie's syndrome of false colonic obstruction：is it a new clinical en-

tity? Br Med J **2**：1267—1267, 1969
5) Nanni G, Gaarbini A, Luchetti P et al：Ogilvie's syndrome（acute colonic pseud obstruction）：review of the literature（October 1948-to March 1980）and report of four additional cases. Dis Colon Rectum **25**：157—166, 1982
6) 佐藤昭夫：消化管の機能．星　猛，林　秀生，菅野富夫ほか編．医科生理学展望．17版．丸善，東京，1996，p469—511
7) 高木　都：排便反射における肛門機能温存と手術—基礎から臨床へ—．日本大腸肛門病会誌 **60**：191—197, 2007
8) 加納宣康，酒井　聡，池田正見ほか：Ogilvie syndrome（acute colonic pseudo-obstruction）の1例．日臨外医会誌　**45**：1150—1153, 1984
9) 宮岡正明，白鳥泰正，堀口　潤ほか：Ogilvie症候群（Pseudo-obstruction of the Colon）における大腸内視鏡挿入の試み．日本大腸肛門病会誌　**38**：391—394, 1985
10) Bachulis BL, Smith PE：Pseudo-obstruction of the colon. Am J Surg **136**：66, 1978
11) 網野賢次郎，三重野寛治，高田忠敬ほか：Pseudo-obstruction of the Coln-Ogilvie's 症候群．腹部救急の進歩　**7**：915—919, 1987
12) 寺本成一，小関萬里，中場寛行ほか：高圧酸素療法が有用であったOgilvie症候群の1例．日臨外会誌　**61**：2128—2132, 2000
13) 西田聖剛，田中紘輝，川路博之ほか：妊娠を契機に発症したOgilvie's Syndromeの1治験例．日外会誌　**94**：182—184, 1993
14) 石川義典：急性偽性腸閉塞に対し大建中湯が有効であった3例．Prog Med **25**：3060—3061, 2005
15) 河野　透：大建中湯の大腸腸管におけるCGRP受容体を介する血流増加機序．臨外　**67**：259, 2006
16) 田中智子，藤田三喜夫，宮本勝也ほか：緊急手術にて救命しえた慢性特発性大腸偽性腸閉塞症の1例．日本大腸肛門病会誌　**60**：33—37, 2007

Ogilvie's Syndrome Extended to the Rectum：Two Case Reports

Yusuke Nishizawa, Hajime Morohashi, Sakae Oota,
Motoi Koyama, Akihiko Murata and Mutsuo Sasaki
Department of Gastroenterological Surgery, University of Hirosaki

We report two cases of Ogilvie's syndrome involving dilated intestine extending to the rectum. Case 1：A 75-year-old woman hospitalized for a bronchial asthma attack was found to have severe abdominal distension. Case 2：A 70-year-old woman admitted for abdominal pain and distension was found in plain abdominal X-ray to have distension of the sigmoid colon extending to the rectum. Decompression by colonofiber and transanal ileus tube did not relieve abdominal distension and colonofiber showed no organic lesion, suggesting limits to conservative therapy and necessitating surgery. In case 1, sigmoid colon resection of the main lesion resulted in relapse into dilation of the oral colon. In case 2, abdomino anal resection of the rectum and sigmoid colon was done to completely resect the dilated intestine. The post operative course was uneventful. While conservative therapy such as decompression with colonofiber should be the first chice for treating Ogilvie's syndrome, many cases became refractory enough to require surgery. We reviewed 75 cases of Ogilvie's syndrome in the literature.

Key words：Ogilvie's syndrome, acute colonic pseudoobstruction（ACPO）, functional stenosis
〔Jpn J Gastroenterol Surg 41：1848—1853, 2008〕

Reprint requests：Yusuke Nishizawa　Department of Gastroenterological Surgery, University of Hirosaki
5 Zaihucho, Hirosaki, 036-8562 JAPAN
Accepted：March 26, 2008

©2008 The Japanese Society of Gastroenterological Surgery　Journal Web Site：http://www.jsgs.or.jp/journal/