日消外会誌　41（11）：1898～1903，2008年

症例報告

食道内分泌細胞癌の1切除例

西東京警察病院外科，東京警察病院病理*

佐野　淳　菊池　順子　小林　義輝
田口　洋　横山　宗伯*

食道内分泌細胞癌はまれな疾患で悪性度が高く予後は不良である．今回，その切除例を経験したので報告する．症例は56歳の男性で，約1か月前より出現した食後の心窩部痛にて当科を受診した．食道造影および内視鏡検査で胸部中下部食道に4cmにわたって中心陥凹を伴う隆起性病変を認め，生検により未分化癌と診断された．遠隔転移，明らかなリンパ節転移，周囲組織への浸潤を認めず，胸腹部食道切除，3領域郭清，胸骨後胃管再建を施行した．腫瘍細胞は免疫染色でシナプトフィジン，クロモグラニンA，NSEに陽性であり，食道内分泌細胞癌，非小細胞型と診断され，pT2pN2M0，pStage IIIであった．術後，シスプラチンとエトポシドによる化学療法を4クール施行して37か月の無再発生存が得られた．手術は侵襲が大きいため慎重に選択しなければならないが，予後の向上には手術に加えて化学療法を中心とした集学的治療が有効と思われた．

はじめに

食道内分泌細胞癌は，これまで小細胞型未分化癌として報告されてきたまれな疾患で，悪性度が高く予後は不良とされている[1]．切除後に化学療法を併用して37か月の無再発生存が得られた1例を経験したので報告する．

症　例

症例：56歳，男性

主訴：食後の心窩部痛

既往歴，家族歴：特記すべきことなし．

嗜好歴：喫煙なし，飲酒は焼酎600～800ml/日．

現病歴：約1か月前より，食後の心窩部痛が出現したため当院を受診した．

入院時現症：身長167cm，体重59kg．栄養状態は良好．腹部は平坦・軟で，表在リンパ節，腫瘤および肝・脾臓を触知しなかった．

入院時検査所見：血液，生化学，尿検査に異常を認めず，腫瘍マーカーはSCC 0.7ng/ml，CEA 1.5ng/mlと正常範囲であった．

食道造影検査所見：Mt，Lt領域，左壁に長径4cm，高さ1.8cmの隆起性病変を認めた．

食道内視鏡検査所見：切歯列より35cmから39cmに中心陥凹を伴う1型病変を認めた．急峻な立ち上がりは正常粘膜で覆われ，粘膜下腫瘤様の形態を呈していた（**Fig. 1**）．ルゴール染色では周囲に不染はなく，隆起部分は淡染で中央の陥凹面は不染であった．

生検材料の病理組織学的検査所見：類円形の異型細胞が充実性に増生し，扁平上皮癌や腺癌への分化を認めず未分化癌と診断された．

頸部，胸部，腹部CT所見：大動脈，左主気管支など周囲組織への浸潤所見や明らかなリンパ節腫脹を認めなかった．

骨シンチグラム所見：異常を認めなかった．

以上より，cT3cN0cM0，cStage IIの術前評価であった．

手術所見：病巣は胸部中下部食道に位置し，周囲への浸潤および明らかなリンパ節転移を認めなかった．右開胸により胸腹部食道切除，3領域リンパ節郭清，胸骨後経路で胃管による再建術を施行した．

＜2008年5月21日受理＞別刷請求先：佐野　淳
〒185-0023　国分寺市西元町4―8―1　西東京警察病院外科

Fig. 1 Endoscopic findings showed elevated lesion with central depresion between 35 to 39 cm from the incisors. Elevated edge was covered with normal mucosa and appeared like a submucosal tumor.

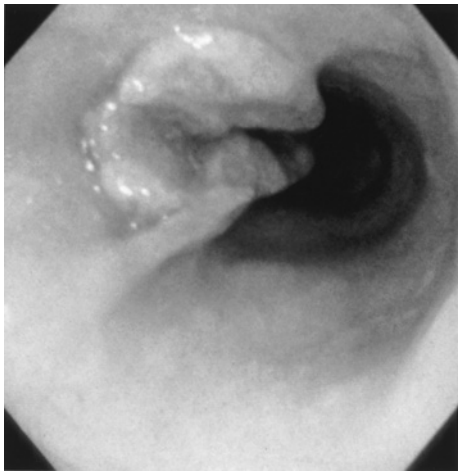

Fig. 2 The resected specimen showed Type 1 tumor with large central depression, mesuring 5×3 cm in size.

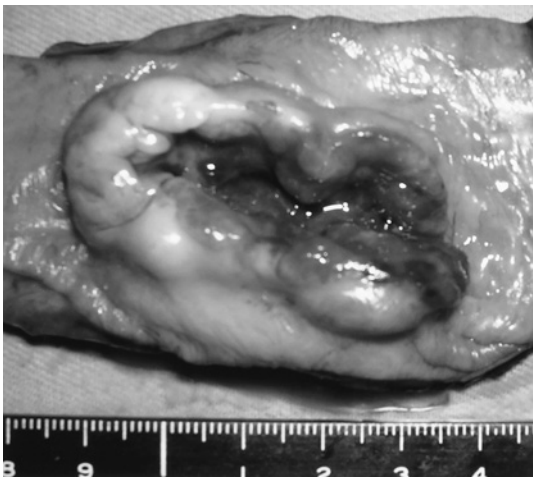

切除標本検査所見：腫瘍は5×3cm，中央に大きな陥凹を有する1型病変であった（**Fig. 2**）.

病理組織学的検査所見：肺小細胞癌に類似するが，これよりやや大型の異型細胞が充実性索状に増生していた（**Fig. 3**）.

免疫染色検査所見：シナプトフィジン（**Fig. 4**），

Fig. 3 Microscopic findings showed solid and trabecular pattern of atypical cells similar to, but a little larger than, small cell carcinoma of the lung.（HE, ×400）

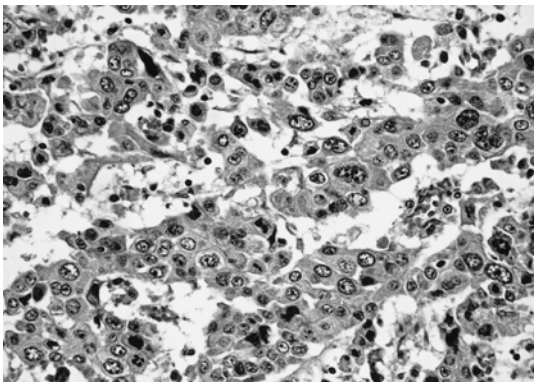

Fig. 4 Tumor cells showed positive for synaptophysin by immunohistochemical examination.（×400）

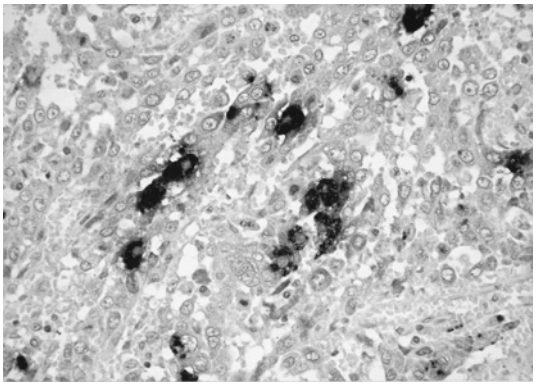

クロモグラニン A，NSE に陽性であった.

以上より，食道内分泌細胞癌，非小細胞型と診断された. 腹腔内の No.1，No.3 リンパ節に転移を認め pT_2（MP）pN_2（2a）M0，pStage III であった.

術後経過：シスプラチン，エトポシドによる化学療法を4クール施行した. 術後37か月の現在，再発を認めず経過観察中である.

考　察

食道内分泌細胞癌は腺癌や扁平上皮癌などへの分化を示さず内分泌細胞への分化を示すもので，

Fig. 5 Survival curve of the operation alone treated cases（n = 8）and the both operation and radiotherapy/chemotherapy treated cases（n = 21）among Stage Ⅱ and Ⅲ.

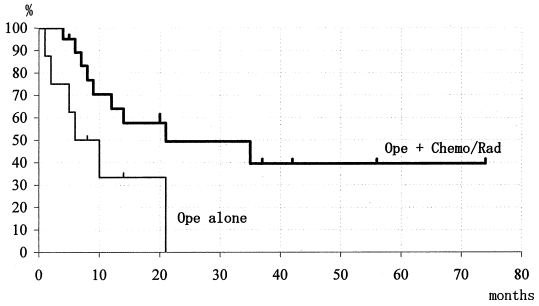

腫瘍細胞が肺小細胞癌に似る小細胞型とやや大型の非小細胞型に分類される[2].

Adrenocorticotropic hormone（ACTH），カルシトニン，カテコールアミンなどを分泌してそれに伴う臨床症状を呈することがあるとされている[3].

確定診断には内分泌細胞を同定しなければならない. Grimelius 法や Masson-Fontana 法により好銀性顆粒を確認するか，電顕で神経内分泌顆粒の確認が必要である．また，クロモグラニン A，シナプトフィジン，neuron specific enolase（以下，NSE），cluster of differentiation（以下，CD）56 など免疫染色による内分泌細胞マーカーの確認も盛んに行われている[4].

従来，多くが食道小細胞型未分化癌として報告されており，内分泌細胞癌だけの集計は見あたらない. 医学中央雑誌にて,「食道内分泌細胞癌」,「食道小細胞癌」および「食道未分化癌」をキーワードとして 1983 年から 2007 年 8 月までについて検索した.

免疫染色検査などの所見により食道内分泌癌に該当し，病期と転帰が明らかな症例は自験例を含めて 53 例であった[5)~46)].

小細胞型は 47 例, 非小細胞型は自験例を含めて 3 例，両型の混在が 1 例であった.

男女比は 38：15，平均年齢は 63.1 歳であった. 占居部位は Ce 2 例，CeUt 1 例，Ut 3 例，Mt 29 例，MtLt 4 例，Lt 13 例，Ae 1 例であった．長径の平均は 4.9cm であった.

肉眼型は 0 型 11 例，1 型 12 例，2 型 19 例，3 型 7 例, 5 型 1 例であった. 隆起型のなかで，粘膜下腫瘤様の形態を呈したのは自験例を含めて 16 例，80% を占めた.

生検では 17 例が扁平上皮癌，疑いを含めて 16 例が小細胞癌, 5 例が未分化癌の診断であった. 免疫染色がなされて確定診断が可能であったのは 11 例で，診断率は 24% と低率であった.

粘膜下腫瘤様の形態を呈し本症が疑われたら，治療法の選択のためにも生検時より免疫染色を考慮すべきと思われる.

手術は内視鏡切除を含めて 44 例に施行され, その 35 例に化学療法や放射線照射が併用されていた.

切除例はすべて進行癌で，リンパ節転移は 69% に認められ，Stage Ⅱ 以上が 80% であった．脈管侵襲は ly(＋)73%，v(＋)54% と高率であった.

確定診断のための Grimellius 法や Masson-Fontana 法は 23 例に行われ，7 例で陽性であった．電顕により神経内分泌顆粒が確認されたのは 3 例であった．免疫染色は 50 例に施行され，NSE，CD56，シナプトフィジン，クロモグラニン A の陽性率はおのおの 98%，93%，83%，61% であった.

切除例のうち Stage Ⅱ または Stage Ⅲ の, 手術単独群（n＝8）と化学療法などを併用した集学的治療群（n＝21）を比較した（**Fig. 5**）．1 年生存率はおのおの 33%，63%，平均生存期間はおのおの 10 か月，38 か月で，有意に後者で良好であった（Logrank，P＝0.04）.

36 か月以上の長期生存例は，自験例を含めて 7 例であった．手術例は 6 例で，そのうち 5 例に集学的治療が併用されていた（**Table 1**）.

手術例は局所コントロールの一手段であるが，早期に血行転移を来しやすいことを考慮すると化学療法の併用が重要である.

また，生検により確定診断がなされたときは，化学療法を中心にして手術適応はさらに慎重にすべきと思われる.

現在のところ，食道内分泌細胞癌に対する化学療法は確立されていないが，食道扁平上皮癌に準

Table 1 Reported cases of endocrine cell carcinoma of the esophagus which had a long survival (more than 36 months) in Japan

No	Author	Year	Age	Sex	Location	Size (cm)	Type	Treatment	Stage	Survival (M)	Prognosis
1	Ohno[15]	1996	83	F	Ce	12	?	R	Ⅳa	48	Alive
2	Takada[24]	2002	61	M	Lt	6	2	Ope + Ch	Ⅲ	56	Alive
3	Kato[31]	2004	63	M	Mt	7.5	2	Ch + R + Ope	Ⅱ	42	Alive
4	Watanabe[33]	2004	64	M	Mt	9	1	Ch	Ⅲ	36	Alive
5	Hashimoto[44]	2007	70	F	Mt	1.9	0-Is	EMR + Ch + R	Ⅰ	40	Alive
6	Hashida[45]	2007	51	M	Mt	2	2	Ope + Ch	Ⅲ	74	Alive
7	Our case		56	M	MtLt	4	1	Ope + Ch	Ⅲ	37	Alive

じてCDDP＋5Fu[3)12)16)17)25)26)29)31)32)34)38)40)～42)]や肺小細胞癌に準じてCDDP＋VP16（EP療法）[6)8)11)14)19)27)28)33)39)44)45)]やCDDP＋CPT11（IP療法）[23)35)36)41)44)46)]が施行されている．肺小細胞癌に対して本邦ではIP療法がEP療法を凌駕する成績が示されているが[47)]，海外を中心としてEP療法が依然として標準的である[48)]．

自験例は切除不能となる要素がなく，まず手術を選択した．腹腔内にリンパ節転移を認め，手術単独では治療効果が不十分と思われ化学療法を併用した．非小細胞型であったが，根治度Aの術後療法であり，CPT11による胃腸障害を避けるためにEP療法を選択した．

食道内分泌細胞癌は，未分化癌から独立して分類され，治療法や予後に差異を認める可能性があり，症例の集積による今後の検討が必要と思われた．

文　献

1) Casas F, Ferrer F, Farrus B et al：Primary small cell carcinoma of the esophagus：review of the literature with emphasis on therapy and prognosis. Cancer **80**：1366―1372, 1997
2) 食道疾患研究会編：食道癌取扱い規約．第10版．金原出版，東京，2007，p81
3) 織畑道宏，三浦弘善，李　慶文ほか：異所性ACTH症候群を呈した食道未分化癌の1例．日臨外会誌　**64**：2444―2449, 2003
4) 阿部　寛，和田　了：神経内分泌細胞の同定法．検と技　**29**：1449―1452, 2001
5) Liu A, Nakamura M, Nemoto N et al：Small cell carcinoma of the esophagus. Nihon Univ J Med **30**：323―331, 1988
6) 内田信之，赤沢修吾，田中洋一ほか：化学療法が有効であった食道小細胞癌の1例．消化器癌　**1**：105―110, 1991
7) 久我貴之，沖野基規，守田信義ほか：食道原発小細胞型未分化癌の1例．日臨外会誌　**52**：2920―2924, 1991
8) Ohtsu A, Yoshida S, Boku N et al：Small cell carcinoma of the esophagus with an esophago-mediastinal fistula successfully treated by chemoradiation therapy and intubation. Jpn J Clin Oncol **23**：373―377, 1993
9) 小沢ゆか子，稲垣恭孝，米井嘉一ほか：食道小細胞癌（燕麦細胞型）の1例．日癌治療会誌　**28**：929―935, 1993
10) Saitoh S, Yoda M, Kimura T et al：Primary small cell carcinoma of the esophagus. 汐田総合病医報 **8**：17―27, 1993
11) 沖田光昭，横山　隆，松浦雄一郎ほか：食道小細胞癌（混合型）の1例．日消外会誌　**26**：1863, 1993
12) 木戸川秀生，碇　秀樹，中村　徹ほか：食道未分化癌の一例．日消誌　**90**：2323, 1993
13) 佐藤幸作，本原敏司，奥芝俊一ほか：長期生存した食道未分化癌の2切除例．日臨外医会誌　**56**：1373―1376, 1995
14) 古川泰司，田中洋一，真船健一ほか：原発性食道小細胞癌の1例．埼玉医会誌　**30**：877―882, 1996
15) 大野達也，山川通隆，塩島和美ほか：食道未分化癌に対する放射線療法．臨放　**41**：439―443, 1996
16) 竹村雅至，東野正幸，大杉治司ほか：食道未分化癌の臨床病理学的及び免疫組織化学的検討．日消外会誌　**30**：694―699, 1997
17) 鈴木昌義，天野定雄，秦　怜志ほか：食道未分化癌の1例．日大医誌　**56**：391, 1997
18) 清水勇一，関屋一都，河原崎暢ほか：表在型食道小細胞癌の1例．日消外会誌　**31**：160, 1998
19) 須田浩晃，兔澤晴彦，船越和博ほか：食道小細胞癌の3例．ENDOSC FORUM digest dis **14**：146―150, 1998
20) 板橋輝美，田代亜彦，山盛秀雄ほか：胃癌と重複した食道内分泌癌の1手術例．日消外会誌　**32**：929, 1999
21) 松本　寛，葉梨智子，吉田　操ほか：胸部食道早

期癌根治切除後に発生した異時性頚部食道小細胞癌の1例．日臨外会誌　61：356―361, 2000
22）一文字功，石塚　全，米津真由美ほか：肝生検にて診断されたが，急激な経過により死亡した食道小細胞癌の1例．癌の臨　46：912―915, 2000
23）小村泰雄，上村直実，岡本志朗ほか：塩酸イリノテカンを用いた化学療法を施行した食道小細胞未分化癌の1例．日消誌　98：25―30, 2001
24）高田　実，竹之内伸郎：長期生存中の食道原発小細胞癌の1例．日臨外会誌　63：357―360, 2002
25）竹下洋基，松崎正明，神谷　勲ほか：術後急速に再発した食道小細胞癌の1例．日臨外会誌　63：2423―2427, 2002
26）辻江正徳，柴田信博，野村　孝ほか：化学療法にて完全寛解が得られ23か月生存したStage IVb食道小細胞癌の1例．癌と化療　30：271―275, 2003
27）Koide N, Hiraguri M, Kishimoto K et al：Small cell carcinoma of the esophagus with reference to alternating multiagent chemotherapy：Report of Two Cases. Surg Today 33：294―298, 2003
28）山本純也，大島孝一，菊地昌弘ほか：術前検査にて食道扁平上皮癌と診断された食道原発小細胞癌の内視鏡所見と病理組織学的特徴．癌の臨　49：1417―1424, 2003
29）服部昌和，海崎泰治，細川　治：食道内分泌細胞癌の1例．胃と腸　39：89―94, 2004
30）杉浦功一，小澤壯冶，北川雄光ほか：食道小細胞癌の1切除例と文献報告例の検討．日消外会誌　37：123―129, 2004
31）加藤　仁，今村博司，古河　洋ほか：集学的治療により良好な経過を得た食道小細胞癌の2例．日消誌　101：A274, 2004
32）岸健太郎，今村博司，古河　洋ほか：有茎性の形態を呈した食道小細胞癌の1例．日消誌　101：A682, 2004
33）渡辺茂樹，宇田川郁夫，石田康生：カルボプラチン，エトポシドを用いた化学放射線療法にて長期生存中の食道小細胞癌の1例．日消誌　101：1217―1220, 2004
34）河本真大，高島　勉，仲田文造ほか：食道原発癌肉腫の癌腫成分が小細胞癌であった1例．日消外会誌　38：31―35, 2005
35）加野将之，松井芳文，大平　学ほか：食道小細胞癌の1例．日臨外会誌　66：547, 2005
36）高木靖寛，久部高司，平井郁仁ほか：食道原発小細胞型未分化癌の1例．胃と腸　40：410―415, 2005
37）小林研二，青木太郎，西岡清訓ほか：食道表在型小細胞未分化癌の1切除例．胃と腸　40：1067―1072, 2005
38）佐々木正貴，池田義之，大竹雅広ほか：スクリーニングで発見された食道小細胞癌の1例．新潟医会誌　119：747, 2005
39）増田　亨，安田裕美，多羅尾光ほか：臨床経験食道小細胞癌の一例．治療　88：2050―2053, 2006
40）Furihata M, Ono Y, Fujimori T et al：Esophageal small cell carcinoma effectively treated by cisplatin and irinotecan. Esophagus 3：61―64, 2006
41）赤池英憲，河野浩二，須貝英光ほか：術前診断に難渋し，急速に進行した食道小細胞癌の1切除例．日外科系連会誌　31：822―826, 2006
42）鈴木章平，阿部　理，村山章祐：SIADH様症状を呈した食道小細胞癌の1例．日臨外会誌　67：848, 2006
43）藤田加奈子，川口　誠，三浦　裕ほか：術後早期に肝転移を来した食道神経内分泌癌の1例．日消外会誌　39：544―549, 2006
44）橋本竜哉，出江洋介，太田正穂ほか：表在型食道小細胞癌に対し内視鏡的粘膜切除を伴う集学的治療が奏功した1例．癌と化療　34：81―84, 2007
45）橋田秀明，小室一輝，岩代　望ほか：手術と化学療法により長期無再発生存中の食道小細胞癌の1例．日臨外会誌　68：1932―1936, 2007
46）後藤利博，渡部宏嗣，川上高幸ほか：イリノテカンとシスプラチンの併用化学療法が著効した進行食道小細胞癌の1例．日消誌　104：1204―1211, 2007
47）Noda K, Nishiwaki Y, Kawahara M et al：Irinotecan plus cisplatin compared with etoposide plus cisplatin for extensive small-cell cancer. N Engl J Med 346：85―91, 2002
48）大江裕一郎：小細胞肺癌　a．内科．西條長宏編．臨床腫瘍学．第3版．癌と化学療法社，東京，2003, p517―527

A Resected Case of Endocrine Cell Carcinoma of the Esophagus

Atsushi Sano, Junko Kikuchi, Yoshiteru Kobayashi,
Hiroshi Taguchi and Munehiro Yokoyama*
Department of Surgery, Nishi-Tokyo Metropolitan Police Hospital
Department of Pathology, Tokyo Metropolitan Police Hospital*

Endocrine cell carcinoma (ECC) of the esophagus is a rare form of esophageal carcinoma having a dismal prognosis due to its aggressive malignancy. We report the case of a patient with ECC managed by resection and adjuvant chemotherapy. A 56-year-old man, suffering one month of postprandial epigastralgia, was found in esophagography and esophagoscopy to have an elevated 4cm lesion of the middle and lower thoracic esophagus. Biopsy specimens were histologically diagnosted as undifferentiated carcinoma. We judged the man to be a candidate for curative surgery after preoperative examination found no distant organ metastasis, lymph node metastasis, direct adjacent tissue invasion. We conducted thoracic esophagectomy with three-field lymph node dissection and retrosternal reconstruction by gastric tube. Immunohistochemically, the tumor in the resected specimen stained positive for synaptophysin, chromogranin A, and NSE, yielding a definitive diagnosis of nonsmall-cell ECC, pT2pN2M0 pStage III. Postoperatively, he underwent 4 courses of adjuvant chemotherapy with CDDP and VP-16. He remains alive without evidence of recurrence in the 37 months as of this writing. Operative indications should be carefully determined due to the high risk of invasiveness. Multidisciplinary treatment such as chemotherapy could bring relatively long survival even after radical resection.

Key words：endocrine cell carcinoma of the esophagus, undifferentiated carcinoma of the esophagus, small-cell carcinoma of the esophagus

〔Jpn J Gastroenterol Surg 41：1898—1903, 2008〕

Reprint requests：Atsushi Sano Department of Surgery, Nishi-Tokyo Metropolitan Police Hospital
4-8-1 Nishimoto-cho, Kokubunji, 185-0023 JAPAN

Accepted：May 21, 2008

©2008 The Japanese Society of Gastroenterological Surgery Journal Web Site：http://www.jsgs.or.jp/journal/