日消外会誌　41（11）：1960～1965，2008年

症例報告

大腸閉塞で発症した膵腺扁平上皮癌の１例

春日井市民病院外科

金森　　淳　　金井　道夫　　山口　竜三
濱口　　桂　　桐山　宗泰　　佐藤　文哉

症例は77歳の女性で，2007年１月臍部痛のため近医を受診し，大腸閉塞の診断で当院紹介となった．入院時腹部CTでは膵尾部から脾門部，左腎腹側にかけて腫瘤を認め，注腸造影X線検査では脾彎曲部の完全閉塞を認めたため，横行結腸に双孔式人工肛門を造設した．術後施行した大腸内視鏡下生検では腺癌細胞を認めたが，免疫染色でサイトケラチン（以下，CK）7陽性/CK20陰性と結腸癌の染色パターンを呈さなかった．以上から，下行結腸浸潤を伴う膵尾部癌と診断し，２月に膵体尾部脾切除，左半結腸切除，左腎摘出，胃・横隔膜部分切除術を施行した．病理組織学的検査所見では腺扁平上皮癌の像を呈し，膵および脾被膜下，腎門部，結腸漿筋層への浸潤を認めた．術後13か月の現在，無再発生存中である．大腸閉塞で発症した膵腺扁平上皮癌は極めてまれであり，文献的考察を加えて報告する．

はじめに

膵腺扁平上皮癌は，浸潤性膵管癌の一つに分類され[1]，その頻度は本邦で2.4％[2]と比較的まれで，大腸のイレウスで発症した膵癌の報告例も少ない．今回，大腸閉塞で発症し，切除しえた局所進行膵腺扁平上皮癌の１例を経験したので報告する．

症　　例

患者：77歳，女性

主訴：腹痛

既往歴・家族歴：特記事項なし．

現病歴：2006年12月末より臍周囲の鈍痛が出現．内服薬で様子をみたが，腹痛は徐々に悪化し2007年１月中旬近医を受診．大腸閉塞の診断で同日当院紹介となった．

現症：体温37.5℃，腹部膨満および臍上部を中心とした圧痛を認めた．

単純CT：膵尾部から脾門および左腎門部にかけて境界不明瞭な腫瘤を認め，さらに右半結腸の著明な拡張を認めた．

＜2008年４月23日受理＞別刷請求先：金森　　淳
〒486-8510　春日井市鷹来町１―１―１　春日井市民病院外科

注腸造影X線検査：下行結腸脾彎曲部に閉塞を認めた（**Fig. 1**）．

以上から，下行結腸癌による大腸閉塞と診断し，入院翌日横行結腸に双孔式人工肛門造設術を施行した．

血液生化学検査所見：Hb 9.7g/dlと軽度の貧血を認め，また腫瘍マーカーはCEA 17.9ng/ml，DUPAN-2 2,022U/ml，SPAN-1 64.0U/mlと上昇を認めた．CA19-9は＜2.0U/mlと正常であった．

造影CT：膵尾部から脾門部，左副腎，左腎上極，下行結腸にかけて45×47mmの辺縁不整な腫瘤性病変を認めた（→）．辺縁は不整に造影されるが，中心部は造影効果に乏しかった．脾動脈，左腎動脈の狭小化および脾外側の横隔膜への浸潤（⇨）も認めた．明らかな遠隔転移，リンパ節転移などは認めなかった（**Fig. 2**）．

MRCP検査：明らかな主膵管の先細りおよび途絶した所見は認めなかった（**Fig. 3**）．

下部消化管内視鏡検査：下行結腸に閉塞を認めたが，上皮性変化は乏しく軽度発赤のみであった．しかし，同部の生検から腺癌細胞を認め，免疫組織染色においてCK7陽性およびCK20陰性と結腸癌は否定的であった（**Fig. 4a, b**）．

Fig. 1 Gastorografin enema studies showed stenosis of the splenic flexture.

Fig. 2 Contrast-enhanced CT showed a mass of 45×47 mm in diameter (→), hypervascularity in the peripheral area and hypovascularity in the central one of the tumor. Direct invasions to the splenic artery and diaphragm (⇒) was also found.

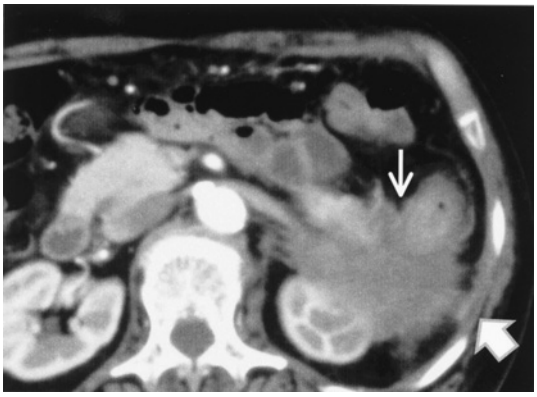

以上より，脾，左腎，左副腎および下行結腸浸潤を伴う膵体尾部癌と術前診断し，2007年2月根治手術を施行した．

Fig. 3 MRCP showed any stenosis of pancreatic duct.

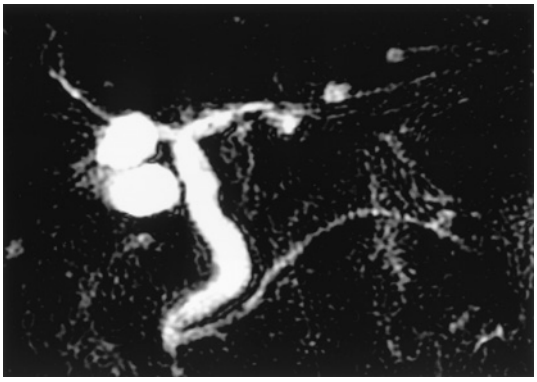

手術所見：腹水や腹膜播種は認めなかった．腫瘍は膵尾部，脾門部，左腎上極および下行結腸を巻き込むように一塊となって存在し，一部胃壁や横隔膜への浸潤を認めた．術中迅速病理組織学的検査にて，No. 16 リンパ節転移は陰性であった．膵体尾部脾切除，左腎摘出，左半結腸切除，胃および横隔膜部分切除術を施行した．

摘出/固定標本：主腫瘍は非常に硬く触知した．割面では（**Fig. 5**）黄白色を呈し，腫瘍の境界は不明瞭で，膵尾部，左腎，脾臓，結腸を巻き込んでいた．下行結腸脾彎曲部の粘膜面には主腫瘍の浸潤と思われる不整な潰瘍を認めた．

摘出標本膵管造影検査：膵尾部主膵管の狭小化を認め，下尾枝領域の分枝膵管の造影欠損を認めた（**Fig. 6**，矢印）．

病理組織学的検査：膵尾部，腎門部および脾門部との間に硝子様結合織の増生を伴った腺癌成分に扁平上皮癌成分の混入（約50%）した腫瘍の浸潤を認めた．また，膵管上皮に腫瘍細胞を認め，膵管原発の腺扁平上皮癌と確定診断した．また，結腸壁では筋層から一部粘膜内への浸潤を認めた．Pt，TS2，浸潤型，CH（−），DU（−），S（+），RP（+），PV（+），A（+），PL（+），OO（+），T4N1M0，Stage IV_a，PCM（−），DPM（−），D1，R0であった（**Fig. 7**）．

術後経過：胃内容排出遅延を認めたが，術後22日目に退院した．以後，外来でTS-1(80 mg/day,

Fig. 4 Microscopic colonoscopic biopsy findings showed adenocarcinoma, positive for cytokeratin (CK) 7 and negative for CK20 in immunohistochemistry (intraoval). a) immunostaining for CK7 (×100). b) immunostaining for CK20 (×100).

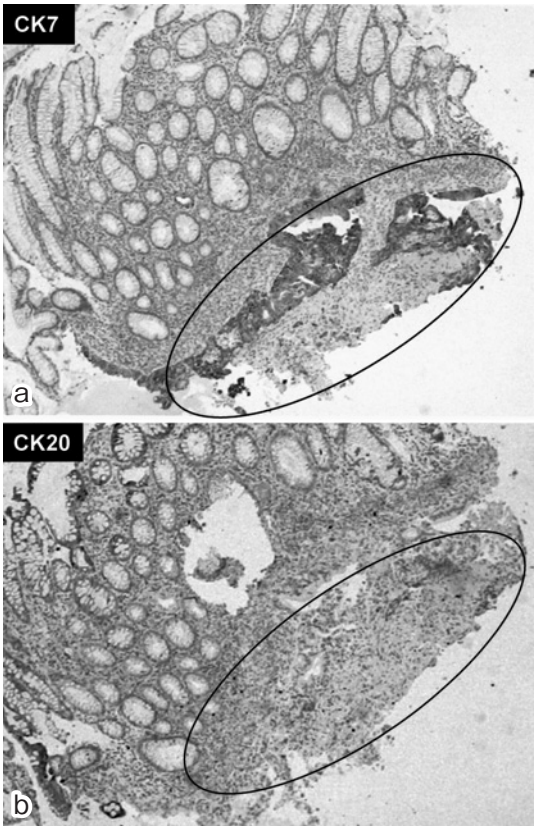

Fig. 5 Macroscopic findings of cut-surface of the resected specimen.

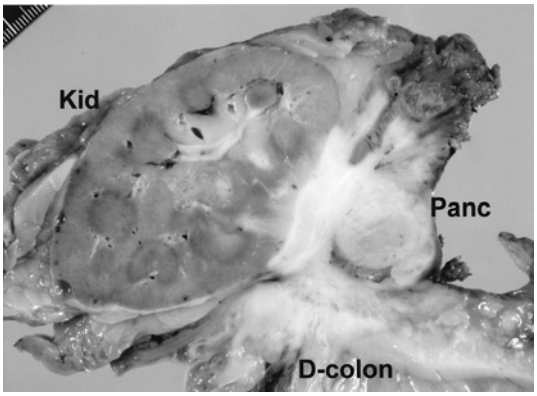

Fig. 6 Pancreatography of the resected specimen showed a defect of the inferior tail branch (arrow).

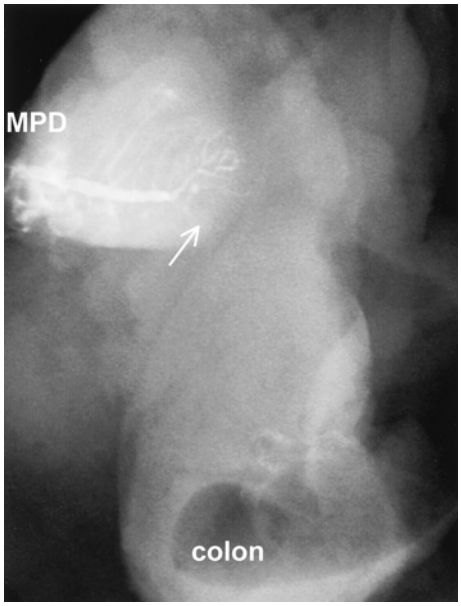

2週内服/1週休薬）の内服をしているが，13か月後の現在再発を認めていない．

考　　察

膵腺扁平上皮癌は，膵癌取扱い規約（第5版）によると浸潤性膵管癌の一つに分類され，“腺癌成分と扁平上皮癌成分が相接してあるいは混在してみられるもので，扁平上皮癌成分が腫瘍全体の30%以上存在するもの”と定義されている[1]．また，通常の検索で扁平上皮癌成分のみしか認められない場合も便宜的に本型として扱うとされて，頻度は本邦では約2.4%と比較的まれである[2]．

膵腺扁平上皮癌の発生機序として，1)円柱上皮と扁平上皮への分化能を有する細胞の悪性化，2)異所性扁平上皮の悪性化，3)正常膵管上皮の扁平上皮化生からの悪性化，4)腺癌の直接扁平上皮癌化，が報告されている[3]．自験例は正常な扁平上皮成分は認めず，腺癌周囲にさまざまな分化度の扁平上皮癌を認めたため[4]と考えている．

西村ら[4]の膵腺扁平上皮癌の本邦報告97例の検

Fig. 7 Microscopic findings of the resected specimen (Ad：adenocarcinoma, Sq：squamous cell carcinoma).

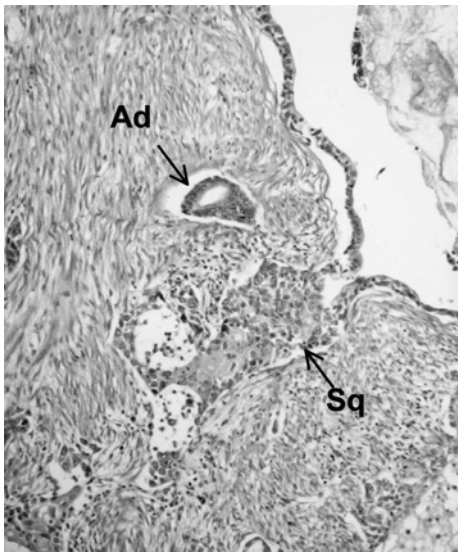

Table 1 Summary of predominant CK7/CK20 immunophenotype of various epithelial tumors

CK7 +/CK20 +	Transitional cell carcinoma (bladder)
	Pancreatic carcinoma
	Ovarian mucinous carcinoma
CK7 +/CK20 −	Non-small cell adenocarcinoma of lung
	Bronchioloalveolar carcinoma of lung
	Breast carcinoma, both ductal and lobular types
	Ovarian carcinoma other than mucinous tumor
	Endometrial carcinoma
	Malignant mesothelioma
CK7 −/CK20 +	Colorectal adenocarcinoma
CK7 −/CK20 −	Hepatocellular adenocarcinoma
	Renal cell carcinoma
	Prostatic adenocarcinoma
	Squamous cell carcinoma of lung
	Small cell neuroendocrine carcinoma of lung

討によると，男性65例：女性32例，年齢36～83歳（平均62.1歳）で，占居部位は頭部36例，体尾部54例，腫瘍径はTS4：40例，TS3：17例，TS2：17例，TS1：2例であり，TS3（4cm）以上が75%を占めた．

また，切除率は約84%であり，膵癌全体の39.4%に比べ高率であったと報告されている[5]．この理由として，腫瘍径は通常型膵管癌より大きい傾向にあるが，膨張性に発育する特徴がある点，また主に腹側方向に進展しやすい点を挙げている[6]．

切除率が高いにもかかわらず，予後は通常型膵癌と比較し不良であり，平均生存期間は切除例で約6か月，非切除例で約1.5か月と報告されている[5]．予後不良の原因としてCharbitら[7]は扁平上皮癌成分のdoubling-timeが，腺癌成分に比べ2倍近く早いためと報告している．つまり，予後決定は扁平上皮癌成分の多寡に因るものと考えられる．

自験例では初診時の診断は，進行結腸癌による大腸閉塞であった．しかし，その後の免疫組織染色でCK7陽性かつCK20陰性であり，少なくとも結腸癌は否定的であった．CKは上皮細胞の細胞骨格をなす中間系フィラメントの一つであり，分子量により，約20種類に分けられる[7]．中でも，CK7とCK20はともに正常組織における染色性が癌化後もよく保たれ，さらに転移先でも保たれる．よって，臨床症状にCK7/CK20の染色性を加味することで90%以上の確率で原発巣の推定が可能とされている（**Table 1**）[8)～10)]．

一方，大腸閉塞で発症した膵癌の報告例は少なく[11)～16)]，本邦報告例は自験例を含めると9例のみであった（**Table 2**）．9例中7例は膵尾部癌であり，肉眼的根治術は5例（56%）に施行され，他の症例は開腹時に腹膜播種などを認め，非治癒切除に終わっている．予後については高分化腺癌であった1例のみ6年間生存という報告はあるが[12]，その他はすべて術後16か月以内に死亡している．医学中央雑誌で，「膵腺扁平上皮癌」，「大腸閉塞」をキーワードとして1983年～2006年の範囲で検索したところ，報告例はなく，本例がまれであると同時に，切除しえたとしても予後は不良であることも報告例が少ない一因と思われる．本例は術後13か月を経た現在明らかな再発は認めていないが，今後も厳重に経過観察を行っていく予

Table 2　Reported cases of pancreatic cancer with colonic obstruction in Japan

No.	Author (Year)	Age/Sex	Site of primary leision	Site of involvement	Operation	Histology	Prognosis
1	Iwami[11] (1990)	64/F	tail	S (meta.)	colostomy	adeno.	death (10 months)
2	Iwami (1990)	67/F	head	R (meta.)	Mile's operation	sig.	death (6 months)
3	Iwami (1990)	73/M	?	T (dissemi.)	colostomy	adeno.	death (1.5 months)
4	Kobayashi[12] (1996)	52/F	tail	D, spleen, kidney (inv.)	radical resection^{I}	well adeno.	alive (6 years)
5	Nihei[13] (1997)	46/M	tail	D, spleen (inv.)	radical resection^{II}	mode adeno.	alive (56 days)
6	Shioya[14] (2000)	70/F	tail	D, spleen, kidney (inv.)	radical resection^{III}	mode adeno.	death (6 months)
7	Iiai[15] (2000)	73/M	tail	D, spleen, kidney (inv.)	radical resection^{IV}	well adeno.	death (16 months)
8	Morisaki[16] (2001)	55/M	tail	D, spleen, kidney (inv.)	colostomy	well adeno.	death (8 months)
9	Our case	77/F	tail	D, spleen, kidney, stomach diaphragm, (inv.)	radical resection^{V}	ade-squ.	alive (13 months)

M：male, F：female, S：sigmoid colon, R：rectum, T：transverse colon, D：descending colon, meta.：metastasis, dissemi.：dissemination, inv.：invasion, adeno.：adenocarcinoma, sig.：signet-ring cell carcinoma, well adeno.：well differentiated adenocarcinoma, mode adeno.：moderately differentiated adenocarcinoma, ade-squ.：adenosquamous cell carcinoma

I：distal pancreatectomy, splenectomy, left colectomy, left nephrectomy, intraoperative radiation therapy

II：distal pancreatectomy, splenectomy, left colectomy

III：distal pancreatectomy, splenectomy, left colectomy, left nephrectomy, partial resection of abdominal wall

IV：distal pancreatectomy, splenectomy, left colectomy, left nephrectomy

V：distal pancreatectomy, splenectomy, left colectomy, left nephrectomy, partial gastric and diaphragmatic resection

定である．

文　献

1) 日本膵臓学会編：膵癌取扱い規約．第5版．金原出版，東京，2002
2) 日本膵臓学会膵癌登録委員会：日本膵臓学会膵癌登録20年間の総括．膵臓　**18**：101—169, 2003
3) 佐々木淳，伊藤祐信，柏木征三ほか：腺扁平上皮癌の1例．内科　**39**：337—341, 1977
4) 西村元宏，吉村哲規，安井　仁ほか：著明な膵外発育を呈した膵腺扁平上皮癌の1切除例．京府医大誌　**107**：187—193, 1998
5) 池井　聰，片渕　茂，別府　透ほか：膵腺扁平上皮癌の1切除例．膵臓　**8**：545—551, 1993
6) 中辻直之，野見武男，高山智燮ほか：膵腺扁平上皮癌と早期胃癌の同時性重複癌の1例．日臨外会誌　**64**：752—756, 2003
7) Charbit A, Malaise EP, Tubiana M et al：Relation between the pathological nature and the growth rate of human tumors. Eur J Cancer **7**：307—317, 1971
8) 泉　美貴：サイトケラチンのタイプについて．病理と臨　**25**：310—319, 2007
9) 泉　美貴：各種腫瘍における cytokeratin の発現と鑑別診断への応用．病理と臨　**20**：673—678, 2002
10) Wang MP, Zee S, Zarbo RJ et al：Coordinate expression of cytokeratin 7 and 20 defines unique subsets of carcinomas. Appl Immunohistochem **3**：99—107, 1995
11) 岩見　昇，赤尾周一，佐々木勝海ほか：大腸イレウスが初発症状となった膵癌の3例．腹部救急診療の進歩　**10**：346—348, 1990
12) 小林道也，松浦喜美夫，荒木京二郎ほか：大腸イレウスを初発症状とした膵尾部癌長期生存の1例．日消外会誌　**29**：756—760, 1996
13) 二瓶　綾，御子柴幸男，糟谷　忍ほか：大腸イレウスが初発症状となった膵癌の1例．東女医大誌 **67**：513—514, 1997
14) 塩谷　猛，橋口陽二郎，関根　毅ほか：大腸イレウスを初発症状とした膵尾部癌の1例．埼玉医会誌　**34**：627—631, 2000
15) 飯合恒夫，福田喜一，酒井靖夫ほか：大腸イレウスで発症し切除した膵尾部癌の1例．日臨外会誌 **61**：2469—2472, 2000
16) 森崎善久，近藤伸彦，大野　建：大腸イレウスで発症した膵尾部癌の1例．自衛隊札幌病研年報 **41**：9—12, 2001

A Resected Case of Adenosquamous Cell Carcinoma of the Pancreas with Colonic Obstruction

Jun Kanamori, Michio Kanai, Ryuzou Yamaguchi,
Katura Hamaguchi, Muneyasu Kiriyama and Fumiya Satou
Department of Surgery, Kasugai Municipal Hospital

We report a rare case of adenosquamous cell carcinoma of the pancreas with colonic obstruction together with a review of the literature. A 77-year-old woman referred for periumbilical pain and diagnosed with colonic obstruction in January 2007 was found in enema studies to have total colonic obstruction of the splenic flexture necessitating emergency loop colostomy of the transverse colon. Microscopic colonoscopic biopsy findings showed adenocarcinoma, positive for cytokeratin (CK) 7 and negative for CK20 in immunohistochemistry—a pattern not typical of colonic cancer. Further examinations led to a diagnosis of pancreatic-tail cancer with invasion of the descending colon, necessitating distal pancreatectomy with splenectomy, left colectomy, left nephrectomy, and partial gastric and diaphragmatic resection in February 2007. 13 months after surgery, she is doing well without sign of recurrence. Histopathological diagnosis was adenosquamous cell carcinoma of the pancreas that had infiltrated the splenic capsule, the hilum of left kidney and the descending colon.
Key words：adenosquamous cell carcinoma of the pancreas, colonic obstruction
〔Jpn J Gastroenterol Surg 41：1960—1965, 2008〕

Reprint requests：Jun Kanamori Department of Surgery, Kasugai Municipal Hospital
1-1-1 Takaki-cho, Kasugai, 486-8510 JAPAN
Accepted：April 23, 2008

©2008 The Japanese Society of Gastroenterological Surgery Journal Web Site：http://www.jsgs.or.jp/journal/