日消外会誌　41（11）：1978～1982，2008年

症例報告

非ステロイド性抗炎症剤起因性大腸潰瘍穿孔の1例

国立病院機構米子医療センター外科，同愛会博愛病院外科*

崎村　千香　　岩本　明美　　山根　成之
木村　　修　　濱副　隆一　　村田　陽子*

Nonsteroidal anti-inflammatory drugs（以下，NSAIDs）による大腸多発潰瘍穿孔の1例を報告する．症例は59歳の男性で，脊椎管狭窄症の診断でdiclofenac sodium 75mg/日を服用後6日目に食欲不振，腹満感，右季肋部痛を訴えた．腹部検査所見で強い圧痛，blumberg兆候，筋性防御を認め，ショックとなったため汎発性腹膜炎の診断で緊急手術を施行した．術中所見では横行結腸に直径1cm未満の小さな潰瘍が3個認められ，うち2個に潰瘍の穿孔が認められた．病理組織学的検査所見では穿孔潰瘍はU1-IV，非穿孔潰瘍はU1-IIであり，潰瘍辺縁の粘膜上皮には異型性は認めなかった．NSAIDsによる大腸穿孔例の報告例は極めて少ないが，NSAIDs投与時には大腸病変の合併も念頭において診療することが重要と考えられる．

はじめに

高齢化社会の到来とともに，骨・関節・筋肉などの慢性疼痛を訴える患者が増加し，長期連用可能な非ステロイド系消炎鎮痛剤（nonsteroidal anti-inflammatory drugs；以下，NSAIDs）が汎用されるようになった．NSAIDsの副作用としてはNSAIDs gastropathyと総称される上部消化管障害が有名で，その発生機序や病態についても詳細に検討されてきた．一方，NSAIDsによる大腸障害については出血性大腸炎の報告が散見されるが[1)~3)]，穿孔例の報告例は極めて少ない[4)~13)]．我々はNSAIDs内服中の患者に発生した大腸多発潰瘍穿孔の1例を経験したので報告する．

症　例

患者：59歳，男性

主訴：右季肋部痛，下痢，嘔吐

家族歴：特記すべきことなし．

既往歴：10歳時に虫垂切除術．55歳時に膿胸．

現病歴：1997年8月末，腰痛と下肢のしびれを訴え，整形外科医院を受診した．脊椎管狭窄症と診断され，9月初旬よりloxoprofen 180mg/日を14日間投与された．しかし，疼痛が消失しないため，9月中旬よりdiclofenac sodium 75mg/日に変更された．Diclofenac sodiumを5日間服用後の夕より食欲不振，その翌日の夕より腹満感を覚えた．同日，突然に右季肋部痛と下痢を来し，そのうちに嘔気と嘔吐を伴うようになった．翌々日，近医の往診を受け，胃潰瘍の診断で治療されたが，症状が軽快しないため，当科に紹介された．

入院時現症：体温38.9℃．血圧120/60mmHg．脈拍数124回/分．呼吸数30回/分．眼瞼結膜には貧血は認められなかった．右下腹部に手術瘢痕を認めた．腹部は全体に軽度の膨隆を示し，鼓腸を呈していた．上腹部に強い圧痛と右側腹部全体にBlumberg徴候を認めた．入院1時間後には，血圧は低下傾向を示し，筋性防御が出現したため，上部消化管の穿孔による汎発性腹膜炎が疑われ，緊急手術が施行された．

血液検査所見：赤血球数$346\times10^4/mm^3$，ヘモグロビン12.3g/dl，ヘマトクリット37%で貧血は認められなかったが，白血球数は$81,000/mm^3$に増加し，核の左方偏移も認められた．CRPは3.1mg/dlであった．総ビリルビン0.5mg/dlで黄疸もなく，アミラーゼも83IU/mlで正常範囲であった．BUN 23mg/dl，クレアチニン1.6mg/dl，尿比重

＜2008年5月21日受理＞別刷請求先：濱副　隆一
〒683-8518　米子市車尾4―17―1　米子医療センター外科

Table 1 Laboratory date

WBC	81,000 /μl	GOT	31 IU/L	BUN	23 mg/dl
RBC	346×10^4 /μl	GPT	23 IU/L	Cr	1.6 mg/dl
Hgb	12.3 g/dl	ALP	154 IU/L	BSR	8/20 mm
Hct	37.1 %	T-Bil	0.5 mg/dl	CRP	3.1 mg/dl
PLT	9.4×10^4 /μl	LDH	496 IU/L		
PT	67 %	ChE	977 IU/L	PaO_2	66.2 torr
		Amylase	83 IU/L	$PaCO_2$	30.6 torr

Fig. 1 Abdominal X-ray film shows extended small intestine gas and abbnomal gas with niveau (Arrow).

1.025 で，脱水状態にあると思われた．検便およびリンパ球刺激試験（Drug Lymphocyte Stimulate Test）は施行しなかった（**Table 1**）．

画像検査所見：術前の腹部単純 X 線検査ではニボーを認めたが，free air は認めなかった（**Fig. 1**）．腹部 CT 画像では上腹部を中心に拡張した腸管や著しい腸管浮腫を認めた（**Fig. 2**）．

手術所見：腹腔全体にピンク色の膿性腹水を認め，小腸には発赤と腫脹が認められた．横行結腸は漿膜面には明らかな変化を認めなかったが，2 か所に小さな腫瘤を触知し，その頂部の腸間膜対側粘膜に小さな穿孔部を認めた．多発性病変の可能性を考慮し，穿孔部を中心に口側・肛門側それぞれ約 30cm を可及的に触診したところ，さらに

Fig. 2 Abdominal computed tomography scan shows edematous intestines (Arrows).

Fig. 3 Macroscopic findings of resected specimen show two perforated ulcers and one non perforated ulcer.

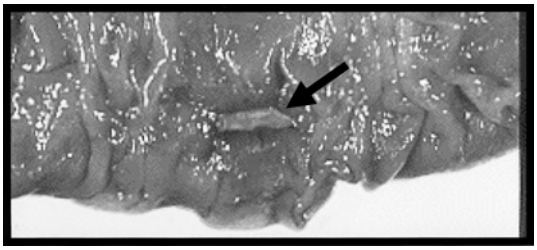

別の部位に腫瘤を 1 か所触知したため，この部分を含むように横行結腸 25cm を切除したが，その肛門則断端に小さな潰瘍形成が認められたので，潰瘍を含めて腸管を約 3cm 追加切除した．肉眼的に虚血性変化は認めなかった．切除標本の肉眼検査所見を **Fig. 3** に示した．

病理組織学的検査所見：穿孔潰瘍は Ul-IV，非穿孔潰瘍は Ul-II であった．潰瘍辺縁の粘膜上皮には異型性は見られず，穿孔部には憩室の所見も認められなかった．その他の粘膜には潰瘍性大腸炎，クローン病，寄生虫感染などの所見も認められなかった．したがって，病理組織学的には非特異的大腸潰瘍，臨床的には NSAIDs に起因する大腸潰瘍穿孔と診断された（**Fig. 4**）．

考　察

薬剤による下部消化管病変としては抗生物質による偽膜性あるいは出血性大腸炎が知られている

Fig. 4　Histological findings showed neutrophilic invasion and vasodilation at the serosal side of ulcers. Atypical cells as well as diverticulum were not found.



が，NSAIDsによる大腸炎に関してはいまだ報告は少ない[1)~16)]．NSAIDsは，アラキドン酸カスケードのシクロオキシゲナーゼを阻害することによって炎症惹起物質であるプロスタグランジン(Prostaglandin；以下，PG)の生成を抑制するが，消化管に対しては粘膜血流の低下や粘膜防御機構の減弱などを引き起こし，上部消化管におけると同様に下部消化管においても炎症を進行あるいは遷延させる可能性がある．しかし，現時点ではNSAIDsによる大腸炎の発症機序としては，粘膜におけるPGの合成抑制あるいは薬剤アレルギーによるもの[1)]などが想定されているが，いまだ結論は得られていない[3)14)]．

NSAIDs起因性下部消化管病変の診断基準は確立されてはいないが，最近の報告[14)~16)]では以下の基準をすべて満たす症例が抽出され検討されている．すなわち，1）Crohn病，潰瘍性大腸炎，単純性潰瘍，腸管Behcet病などの慢性炎症性腸疾患と確定診断されていないこと，2）下部消化管にび漫性の炎症性病変ないし局所の潰瘍性病変が認められること，3）発症前からのNSAIDs使用歴が明らかで，抗生物質の併用がないこと，4）便ないし生検組織の培養検査が陰性であること，5）NSAIDsの中止あるいは変更のみで内視鏡的に治癒が確認されること，6）生検組織で特異的炎症所見を認めないこと，の6項目である．自験例では，来院時にすでに大腸穿孔による腹膜炎を来していたので，術前に内視鏡検査を行うことはできなかったが，NSAIDsが中止された術後6年間にわたり症状の再燃を認めていない．したがって，診断基準の6項目を十分に満たしており，NSAIDsに起因する大腸潰瘍の穿孔と診断した．

NSAIDsに起因する大腸病変の発生頻度を正確に捉えることは困難であるが，松本ら[15)]は大腸内視鏡検査施行例5,773例のうち10例（0.2%）がNSAIDs起因性下部消化管病変であったと報告し，発生件数は文献報告例よりも多いと思われる．Gibsonら[4)]の報告では，穿孔例の7例中5例がindomethacinの服用例で，薬剤の投与期間では，7例すべてが投与後1月以内の発症で，うち5例（71%）が2週間以内に発症していた．本邦ではNSAIDsによる大腸穿孔例で1983～2007年のうち医学中央雑誌で9例[5)~13)]（Keywords：「NSAIDs」,「大腸潰瘍」,「穿孔」）検索しえた．これらを文献的に考察すると，投与薬剤はdiclofenac sodium 5例，indometacin famesil 1例，ingometacin 1例，投与期間は5日間～6年間となっており，投与薬剤の種類，期間はさまざまである（**Table 2**）．また，自験例ではdiclofenac sodium投与後5日後に穿孔を来しており，NSAIDs投与

Table 2 Reported 9cases of Perforated colonal ulcer induced by nonsteroidal anti-inflammatory drugs

Case	Author	Year	Age, Sex	Location	Therapy	Kind of NSAIDs	Term of medicine	Prognosis
1	Egami[5]	1997	65. F	Transverse	Colostomy	diclofenac sodium	Unknown	Alive
2	Yokochi[6]	1999	65, M	Sigmoid	Sigmoidectomy	diclofenac sodium	6days	Unknown
3	Ito[7]	1999	79, F	Transverse	Colostomy	Unknown	Unknown	Alive
4	Kikkawa[8]	2001	55, F	Rectum	Colostomy	Unknown	2month	Alive
5	Fukahara[9]	2003	69, F	Transverse	Colostomy	diclofenac sodium	13month	Death
6	Hatakeyama[10]	2004	89, F	Appe	Ileocecal resection	indometacin farnesil, ingometacin	6years	Unknown
7	Sato[11]	2004	31, M	Transverse	Transverse colectomy	diclofenac sodium	13days	Alive
8	Takemoto[12]	2005	74, F	Transverse	Rt. Hemicolectomy	Unknown	Unknown	Unknown
9	Hoshikawa[13]	2006	78, F	Dscending	Unknown	aspirin, lornoxicam	Unknown	Unknown
	Our case		59. M	Transverse	Transverse colectomy	loxoprofen, diclofenac sodium	14days, 5days	Alive

後早期には大腸穿孔の可能性を十分に考慮する必要があると思われた．さらに，NSAIDs 投与が長期に及ぶ症例の中には大腸潰瘍の慢性化による大腸狭窄[17)18)]あるいは瘻孔[19)]を形成する症例も報告されている．平均年齢は 60.4 歳であるが，半数が 65 歳以上と比較的高齢者に多く認められる．性別比は 3：7 で若干女性に多い．穿孔部位は横行結腸 6 例，盲腸 1 例，下行結腸 1 例，S 状結腸 1 例，直腸 1 例と横行結腸に多い．穿孔部位は 1～5 か所で 7 例 1 か所であり，周囲大腸の所見は前例が多数の潰瘍を伴っており，虚血性変化を認めている症例もある．病理組織学的検査所見は全例とも特異的炎症所見は認めなかった．術式は基本的には潰瘍穿孔部切除であり，周囲の腸管粘膜の状態により，腸管吻合か人工肛門かを決定している．予後は 5 例で生存を認めており，死亡例は 1 例である．予後と術式の関連性は特に認められず，予後因子は全身状態や手術までの時間など，一般的な汎発性腹膜炎の予後因子と同等と考えられる．Gibson ら[4)]，松本ら[15)]は NSAID による大腸病変を，1）NSAIDs の直接作用による大腸病変，2）NSAIDs による大腸病変の増悪ないし顕性化，3）過敏反応，4）坐薬による直腸潰瘍の 4 型に分類している．本症例では薬剤投与前からの大腸病変は指摘されておらず，また薬剤によるアレルギーなども認めず，内服による発症例であるため，1）に分類されると考えられる．Davies[20)]は直接作用による症例が最も多いと報告しており，本邦の報告例でも文献を検討するかぎり，本症例と同等と考えられるものが多いが，ほとんどの症例で緊急手術となっており，術前での下部消化管の検査が必ずしも十分ではない．今後，NSAIDs の使用にあたって，NSAIDs の長期連用や，使用前での上部消化管病変だけでなく下部消化管病変にも注意する必要があると考えられる．

文　献

1）山浦高裕，津金永二，坂口みほほか：NSAIDs が原因と考えられた巨大結腸をともなう多発性大腸潰瘍の 1 例．日消誌　**98**：655―661, 2001

2）上平昌一，吉田行雄，野尻義文ほか：NSAIDs 起因性出血性大腸炎の 1 例．日消誌　**98**：1099―1101, 2001

3）上田城久朗，久米恵一郎，芳川一郎ほか：肉芽腫を伴った NSAID 起因性腸炎の 1 例．日消誌　**99**：289―294, 2002

4）Gibson GR, Whitacre EB, Ricotti CA：Colitis induced by nonsteroidal anti-inflammatory drugs. Report of four cases and review of the literature. Arch Intern Med **152**：625―632, 1992

5）江上　聡，中崎久雄，森屋秀樹ほか：強皮症治療中に大腸穿孔を起こした一治験例．神奈川医会誌　**24**：284, 1997

6）横地哲也，榎本克己：経口非ステイロド系抗炎症剤によると思われる S 状結腸潰瘍穿孔の一例．日臨外会誌　**60**（臨増）：603, 1999

7）伊藤嘉行，阿部　敬，池田幸穂ほか：大腸穿孔をきたした慢性関節リウマチの 1 例．釧路病医誌

11：102—106, 1999
8）橘川嘉夫，津田裕紀子，松村竜太郎ほか：消炎鎮痛剤坐薬長期大量使用後に直腸潰瘍穿孔，直腸皮膚瘻を形成した混合性結合組織病（MCTD）の一例．日消誌　98（臨増）：A564, 2001
9）深原俊明，岡部　聡，永井　鑑ほか：非ステロイド系抗炎症薬（NSAIDs）に起因する多発大腸潰瘍，穿孔の1例．手術　57：375—378, 2003
10）畠山　悟，近松　学，佐藤賢治ほか：非ステロイド系抗炎症剤が原因と考えられた大腸穿孔の1例．日臨外会誌　65：424—428, 2004
11）佐藤耕一郎，佐川純司，一迫　玲ほか：Nonsteroidal anti-inflammatory drug 投与によると考えられた多発性横行結腸穿孔の1例．日消外会誌　37：1528—1587, 2004
12）竹本大樹，宇奈手一司，満田朱理ほか：Nonsteroidal anti-inflammatory drug（NSAIDs）が原因と考えられた大腸穿孔の1例．鳥取医誌　33：219—220, 2005
13）星川浩一，吉田　徹，佐藤耕一郎ほか：Aspirin 製剤及び lornoxicam 内服による大腸穿孔が強く疑われた手術症例．日消外会誌　39：1090, 2006
14）五十嵐正広，勝俣伴栄，小林清典ほか：NSAID 起因性腸病変の臨床的検討．NSAIDs 起因性出血性大腸炎の1例．胃と腸　35：1135—1145, 2000
15）松本主之，飯田三雄，蔵原晃一ほか：NSAID 起因性下部消化管病変の臨床像．腸炎型と潰瘍型の対比．胃と腸　35：1147—1158, 2000
16）本田啓介，飯田三雄，小堀陽一郎ほか：非ステロイド性抗炎症剤（NSAIDs）が原因と考えられた下部消化管病変の臨床的・内視鏡的検討．臨と研　77：766—770, 2000
17）Robinson MHE, Wheatley T, Leach IH：Nonsteroidal anti-inflammatory drug-induced colonic stricture. An unusual cause of large bowel obstruction and perforation. Dig Dis Sci 40：315—319, 1995
18）Eis MJ, Watkins BM, Philip A et al：Nonsteroidal-induced benign strictures of the colon：a case report and review of the literature. Am J Gastroenterol 93：120—121, 1998
19）伊原栄吉，落合利彰，佐々木達ほか：穿孔，瘻孔をきたした非ステロイド系消炎鎮痛剤（NSAID）起因性腸症の2例．日消誌　100：322—327, 2003
20）Davies NM：Toxicity of nonsteroidal anti-inflammatory drugs in the large intestine. Dis Colon Rectum 38：1311—1321, 1995

Perforated Colon Ulcer induced by Nonsteroidal Anti-Inflammatory Drugs

Chika Sakimura, Akemi Iwamoto, Nariyuki Yamane,
Osamu Kimura, Ryuichi Hamazoe and Yoko Murata*
Department of Surgery, National Hospital Organization Yonago Medical Center
Department of Surgery, Yonago Hakuai Hospital*

We report the rare case of a 59-year-old man suffering a perforated colon ulcer induced by nonsteroidal anti-inflammatory drugs（NSAIDs）. Diclofenac sodium tablets admitted at 75mg/day were administrated for lumbago due to spinal canal stenosis. After six days, the man experienced anorexia, abdominal fullness, and upper right abdominal pain. Physical examination showed signs of peritoneal irritation. Based on a diagnosis of diffuse suppurative peritonitis, we conducted emergency transverse colectomy, finding two perforated ulcer sites and one non-perforated ulcer at the resected transverse colon. Histological examination showed non-atypical cells in the mucosal tissue around the ulcers. It is thus important to bear colon disease mind when NSAIDs are administered as a painkiller.

Key words：NSAIDs, colon ulcer, perforation

〔Jpn J Gastroenterol Surg 41：1978—1982, 2008〕

Reprint requests：Ryuichi Hamazoe　Department of Surgery, National Hospital Organization Yonago Medical Center
4-17-1 Kuzumo, Yonago, 683-8518 JAPAN

Accepted：May 21, 2008

©2008 The Japanese Society of Gastroenterological Surgery　Journal Web Site：http://www.jsgs.or.jp/journal/