日消外会誌　41（12）：2023～2028，2008年

症例報告

残胃に悪性リンパ腫と胃癌の衝突腫瘍を認めた１例

新潟県立がんセンター新潟病院外科，同　病理部*

高橋　聡　梨本　篤　中川　悟
藪崎　裕　太田　玉紀*

今回，我々は極めてまれとされている残胃に発生した悪性リンパ腫と癌腫の衝突腫瘍症例を経験したので報告する．症例は79歳の男性で，67歳時に十二指腸悪性リンパ腫（Non Hodgkin lymphoma，diffuse，small B cell type）にて幽門側胃切除術，Billroth II 法再建を施行された．2005年5月，糖尿病の治療目的で入院した際の上部消化管内視鏡検査で残胃吻合部後壁に2型胃癌を指摘された．2005年6月，当科にて残胃全摘術，D1リンパ節郭清を施行された．病理組織学的診断の結果，悪性リンパ腫（Non Hodgkin lymphoma，diffuse，small B cell type，深達度fSM）と低分化腺癌（深達度fMP）との衝突腫瘍と診断された．リンパ節転移は認めなかった．術後，肺炎および全身衰弱のため長期の入院加療を要した．退院後は悪性リンパ腫，癌腫ともに明らかな再発を認めずに経過したが，術後2年目に重症肺炎にて死亡した．

はじめに

悪性リンパ腫と癌腫の共存例はまれで，その発生率は全胃癌症例の0.06～0.08％[1)2)]と報告されている．また，残胃悪性腫瘍の発生頻度は約2.0％[3)]とされるが，その中で悪性リンパ腫が占める割合は0.5％[4)]にすぎない．今回，我々は極めてまれとされている残胃に発生した悪性リンパ腫と癌腫の衝突腫瘍症例を経験したので，若干の文献的考察を加えて報告する．

症　例

症例：79歳，男性

主訴：なし

家族歴：特記すべきことなし．

既往歴：40歳時：腎結石にて右腎摘出術を施行．67歳時：十二指腸悪性リンパ腫（Non Hodgkin lymphoma，diffuse，small cleaved cell type，fSM，ly0，v0，n0）にて幽門側胃切除術，Billroth II 法再建施行．術後CHOP療法を施行．58歳時より糖尿病でインスリン治療，高血圧で内服治療，C型慢性肝炎で経過観察中である．

現病歴：2005年5月，糖尿病の治療のため前医に入院した．その際，上部消化管内視鏡検査で残胃吻合部後壁に2型腫瘍を指摘され，生検にて低分化腺癌と診断された．その後，当科を紹介受診し手術目的に入院した．

入院時現症：身長157cm，体重54.5kg，表在リンパ節を触知しなかった．上腹部正中および右側腹部に手術痕を認めた．

検査成績：Hb 12.1g/dlと軽度貧血を認めた．FBS 177mg/dl，HbA1c 8.9％と糖尿病のコントロールは不良だった．腫瘍マーカーはCEA 3.2ng/ml，Ca19-9 31.7U/ml，CA125 24.4U/ml，AFP 4.6ng/mlとすべて正常範囲内だった．その他の血液・生化学・出血凝固機能検査に異常を認めなかった．クレアチニンクリアランスは39.9mg/dlと低下しており，1秒量2.1L，1秒率64.7％と軽度閉塞性呼吸機能障害を認めた．

上部消化管造影検査：残胃の吻合部後壁に径3.5cm大の中央に陥凹部分を伴う隆起性病変を認めた．残胃の壁伸展性は保たれていた（**Fig. 1**）．

上部消化管内視鏡検査：吻合線に接して残胃後壁に境界明瞭な周堤を伴った2型腫瘍を認めた．

腹部骨盤腔CT：主病巣は描出されず，リンパ

＜2008年6月18日受理＞別刷請求先：高橋　聡
〒951-8510　新潟市中央区旭町通1―757　新潟大学大学院医歯学総合研究科消化器・一般外科学分野

Fig. 1　Barium meal examination showed an elevated lesion with central depression 3.5 cm in diameter on the posterior wall of the gastrojejunal anastomotic site.

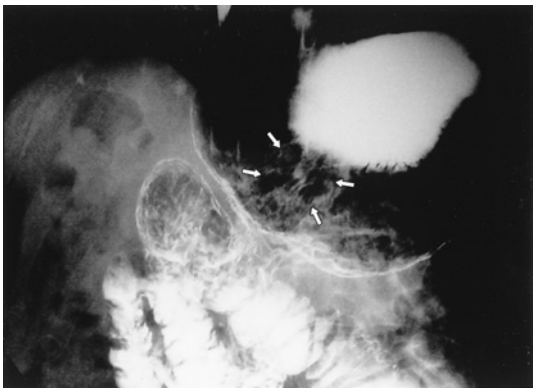

節転移，遠隔転移を認めなかった．

手術所見：上腹部正中切開で開腹した．肝転移，腹膜転移を認めず，左横隔膜下の洗浄細胞診は陰性だった．残胃癌の診断で残胃全摘，D1 リンパ節郭清を施行した．術中脾臓の血行障害を来し脾臓摘出を追加した．再建は Roux en Y 吻合，結腸後経路で行った．

切除標本肉眼検査所見：吻合線に接して残胃後壁に境界明瞭な周堤を伴った 2.8×2.5cm 大の 2 型腫瘍を認めた（**Fig. 2**）．

病理組織学的検査所見：病変は悪性リンパ腫と癌腫との衝突腫瘍を形成していた．悪性リンパ腫の腫瘍細胞は小型で異型が軽く（**Fig. 3a**），それらが粘膜筋板直下の粘膜下層を主体に増生し（**Fig. 3b**），一部で吻合部を超え空腸への浸潤を認めた（**Fig. 4a**）．免疫染色検査では LCA（＋），L26（＋），UCHL-1（－），CD4（－），CD5（－），CD8（－），CD56（－），CD79a（＋），bcl-2（＋），cyclinD1（－），Ki67LI（slightly increased），p53（－）との結果で，Non Hodgkin lymphoma，diffuse，small B-cell type と診断した．癌腫を poorly differentiated adenocarcinoma，T2（MP），N0，H0，P0，M0，fStageII と診断した（**Fig. 4a，b**）．両者の交雑部を **Fig. 4c** に示した．ともに組織学的リンパ節転移を認めなかった．*H. pylori* 感染は陰性であった．

術後経過：術後肺炎を発症したが，抗生剤，トラヘルパー使用で軽快した．食思不振，全身衰弱のために退院が遅れ，44 病日に退院した．退院後，肺炎と腸閉塞で入院加療を要した．悪性リンパ腫，癌腫ともに明らかな再発を認めず経過したが，術後 2 年目に重症肺炎で死亡した．

考　察

残胃に発生した悪性リンパ腫と癌腫の衝突腫瘍は，医学中央雑誌にて 1983 年から 2007 年までの期間で「残胃」,「悪性リンパ腫」,「胃癌」を key word に検索した結果，該当する症例はなく，Pub Med で「Remnant stomach」,「Gastric cancer」,「Malignant lymphoma」を key word に検索した結果，Manabe ら[5]の膵頭十二指腸切除後の衝突腫瘍の 1 症例を認めるのみであった．自験例は本病態の 2 例目の症例報告である．

同一臓器に組織学的に異なった癌腫と肉腫が生じた場合の共存関係について，その発生時期や臓器内での局在から，①相接型：両者が接して存在し渾然一体となっているもの，②衝突型：両者が別個に発生し，一部で交雑しているもの，③独立型：両者が独立して存在しているもの，の 3 型に分類される[6]．胃癌と胃悪性リンパ腫との併存例では独立型，衝突型，相接型の順に報告が多い[1)6)~8)]．

胃悪性リンパ腫と癌腫の共存例 66 例の検討では[1]，男女比は 2.7：1 で男性に多く，平均年齢は 61.2 歳だった．悪性リンパ腫の組織型は LSG 分類の非 Hodgkin リンパ腫，diffuse type が 89% を占め，進行例は 71% であった．癌腫の組織型は分化型管状腺癌が 75% を占め，早期例は 76% であった．両者の共存関係は独立型が 62%，衝突型が 30%，相接型 8% であった．また，リンパ節転移は悪性リンパ腫に多く認められる[6)9)]．術前に両者の診断がなされた症例は約 30% と少なく，その理由として，悪性リンパ腫自体の診断率の低さ，早期例と進行例が併存した場合，早期例が見逃されやすい点などが指摘されている[10]．

悪性リンパ腫と癌腫の同一胃内発生における相互関係については，以下の可能性が考えられている[6]．①癌化は悪性リンパ腫による粘膜への慢性刺激により引き起こされる，②悪性リンパ腫は癌腫

Fig. 2 The resected specimen showed a type 2 tumor at the site of the gastrojejunal anastomosis of the remnant stomach. (solid line：adenocarcinoma, broken line malignant lymphoma)

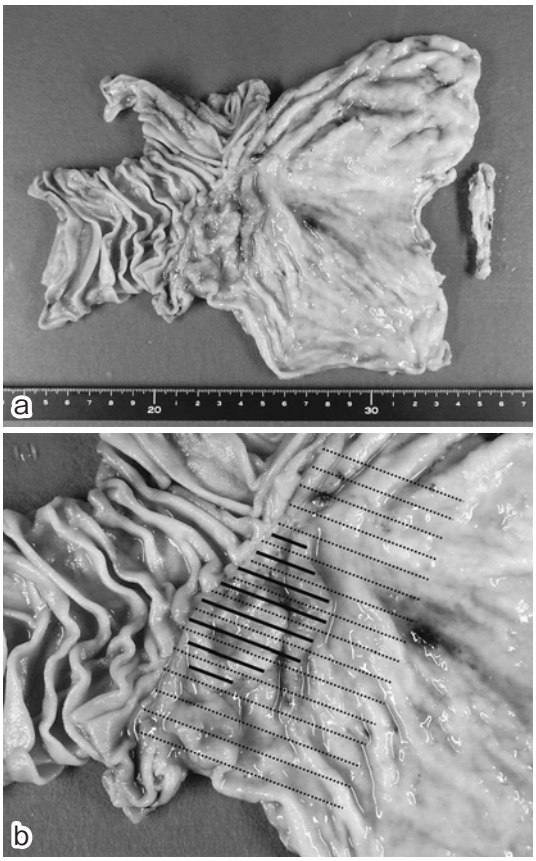

Fig. 3 Histological findings of malignant lymphoma. a：Low power view showed diffuse infiltration of the lymphoma cells in the submucosal layer of the remnant stomach. b：High power view revealed diffuse small cleaved cell type. (H & E stein, a：×loupe, b：×20)

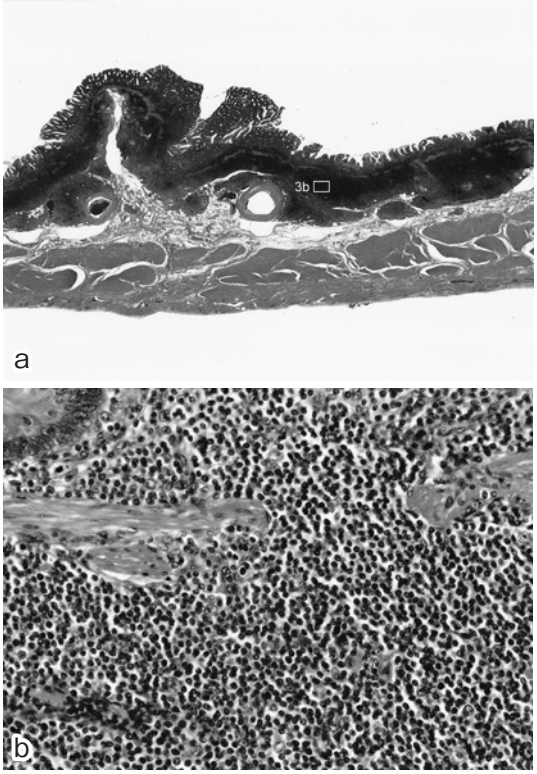

に対する直接的な慢性免疫学的反応により引き起こされる，③両者ともに同一の癌化因子によりそれぞれ独立して発生する．悪性リンパ腫に進行例が多く，癌腫に早期例が多いことから，悪性リンパ腫による胃局所の免疫不全や粘膜の微小循環障害が癌腫の病因であると推察する報告も散見される[7)8)]．

残胃癌の誘因として十二指腸液の逆流[11)]，迷走神経切離[12)]，EB ウイルス[13)]，遺伝子不安定性の影響[14)]などが報告されている．悪性リンパ腫および癌腫の発生への *H. pylori* 感染の関与が知られているが，残胃においては十二指腸液の逆流によって *H. pylori* 陽性率が年々低下する[3)15)]ため，両者の関連性は低いと考えられる．

残胃悪性リンパ腫 26 例の検討[16)]では，男女比 1.9：1 と男性に多く，平均年齢は 63.1 歳であった．前疾患は上部消化管潰瘍 15 例，胃癌 7 例，胃悪性リンパ腫 2 例，胃下垂，胃ポリープがそれぞれ 1 例ずつであった．胃悪性新生物中に占める悪性リンパ腫の発生頻度が約 1%[17)]であることを考えると，悪性リンパ腫術後の残胃に悪性リンパ腫を認める頻度は 7.7% と比較的高く，残胃再発や手術時に遺残した多中心性発生病変が含まれている可能性が示唆される．再建方法は Billroth I 法 10 例，Billroth II 法 16 例であり，初回手術後経過年数は平均 11 年 4 か月であった．組織型は全例 B cell type で，diffuse，large cell type が 11 例，diffuse，medium cell type が 5 例であった．

Fig. 4　Histological findings of gastric cancer. a：Low power view showed that the carcinoma invaded into the proper muscle layer. Malignant lymphoma invaded into the jejunum through anastomotic site（arrow head）. b：High power view revealed poorly differentiated adenocarcinoma. c：Enlargement of Fig. 4a：the carcinoma located in the upper left was admixed with foci of malignant lymphoma located in the lower right.（H & E stein, a：loupe, b：×20, c：×10）

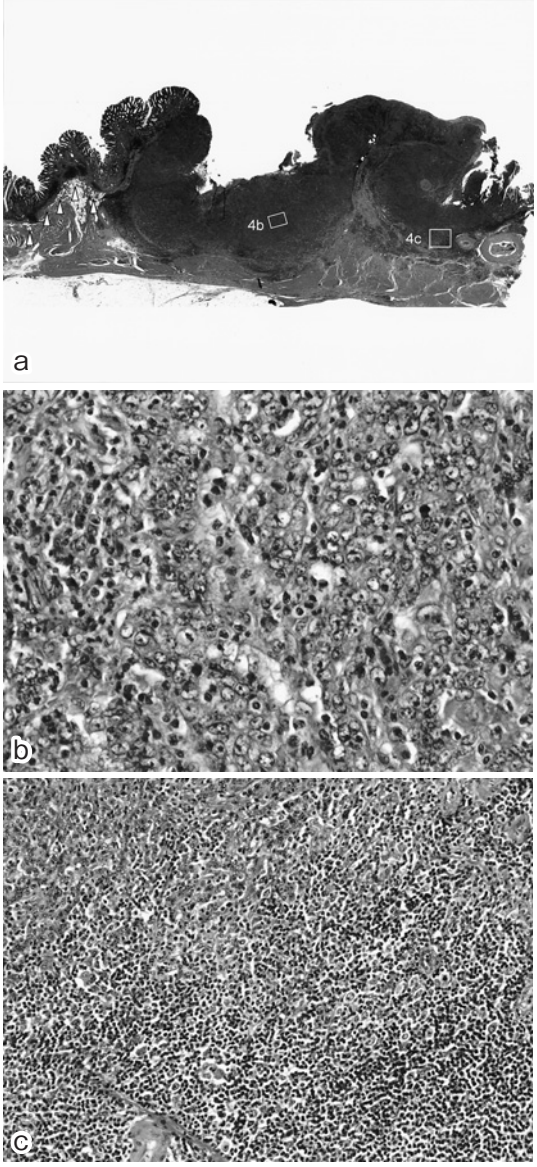

自験例は十二指腸悪性リンパ腫に対して幽門側胃切除術後，12年目に胃悪性リンパ腫と癌腫の衝突腫瘍を認めた．悪性リンパ腫の組織型はNon Hodgkin lymphoma，diffuse，small B-cell typeで粘膜下層に広く分布しており，癌腫は深達度が固有筋層の低分化型腺癌であった．ともにリンパ節転移を認めなかった．悪性リンパ腫は初回手術時の組織型と同一であり，残胃再発で矛盾しないものと考えた．癌腫に比較し悪性リンパ腫に進行例が多いとするこれまでの報告と異なり，残胃発生例では自験例およびManabeら[5]の報告でも癌腫の進行例であった．残胃においては，癌腫の進行をうながす何らかの背景因子が関与している可能性がある．

重複癌そのものは予後を決定する因子とはならず，それぞれの腫瘍の病期が予後を決定する[18]．胃悪性リンパ腫に進行例が多いことから，予後は主に悪性リンパ腫の病期に影響される[6)7]という報告があるが，いまだ定見は得られていない．限局型の胃悪性リンパ腫に対する治療法については，腫瘍の治癒切除の可否が最も重要な予後規定因子であり[19]，早期例に対しては胃癌に準じた腫瘍の完全切除が重要であるとされる[20)21]が，非手術的治療による治療成績が外科的治療成績と同等であったとする報告も散見される[22)23]．また，残胃癌の手術成績は胃上部癌の初回手術と比べ根治度別に差がなく[3)24]，残胃癌においても治癒切除を行うことで十分に良好な予後が期待できる．

残胃悪性新生物の診療に際しては，極めて頻度は低いものの悪性リンパ腫と癌腫の共存している可能性を常に念頭におき精査を行うことが重要である．両者の共存例に対しては，原発巣の局所進展の評価とともに，所属・遠隔リンパ節転移，他臓器転移の検索を入念に行い個々の病期を判定する．治癒切除可能な症例に対しては積極的に原発巣の切除および所属リンパ節郭清を行い，リンパ節転移を認めた症例に対しては補助化学療法を追加することで，良好な予後を期待できる．一方，遠隔転移などのため治癒切除を望めない症例に対しては，全身状態を考慮したうえで，出血・通過障害などの臨床症状，より進行し生命予後に関与

する病変に対しての緩和手術・化学療法・放射線療法を選択すべきである.

文　献

1) Ishihara T, Kondo H, Saito D et al：Clinicopathological studies on coexisting gastric malignant lymphoma and gastric adenocarcinoma：report of four cases and review of the Japanese literature. Jpn J Clin Oncol **27**：101―106, 1997
2) Noda T, Akashi H, Matsueda S et al：Collision of malignant lymphoma and multiple early adenocarcinomas of the stomach. Arch Pathol Lab Med **115**：419―422, 1989
3) 斉藤素子，梨本　篤，藪崎　裕：Billroth I 法再建後の残胃の癌についての臨床病理学的特徴．日消外会誌　**37**：1―7, 2004
4) 第38回胃癌研究会：アンケート“残胃癌”のまとめ．東京，1982，p1―7
5) Manabe T, Nishihara K, Kurokawa Y et al：A collision tumor composed of adenocarcinoma and malignant lymphoma in the remnant stomach after pancreatoduodenectomy：report of a case. Surg Today **31**：450―453, 2001
6) 王子裕東，金　禹瓚，天谷博一ほか：胃悪性リンパ腫と早期胃癌が併存した1例．日臨外会誌 **63**：2683―2687, 2002
7) 内藤裕二，堀田忠弘，富松淳子ほか：早期胃癌を伴った原発性胃悪性リンパ腫の1例．消外　**11**：781―787, 1988
8) 霞富士雄，高木国夫，加藤　洋ほか：胃癌・胃肉腫重複についての考察．臨外　**34**：105―115, 1979
9) 栗田　啓，高島成光，大村泰之ほか：早期胃癌と早期胃悪性リンパ腫が併存した1例．日消外会誌 **29**：1968―1972, 1996
10) 内藤哲也，中川　悟，池田義之ほか：扁桃悪性リンパ腫に併存した胃粘膜癌と胃悪性リンパ腫の衝突腫瘍の1例．日消外会誌　**37**：1537―1542, 2004
11) Miwa K, Kinami S, Miyazaki I et al：Positive association between dietary fat intake and risk of gastric stump carcinoma in rats. Carcinogenesis **17**：1885―1889, 1996
12) Kaminishi M, Shimizu N, Shiomoyama S et al：Etiology of gastric remnant cancer with special reference to the effects of denervation of the gastric mucosa. Cancer **75**（Suppl）：1490―1496, 1995
13) Yamamoto N, Tokunaga M, Uemura Y et al：Epstein-Barr virus and gastric remnant cancer. Cancer **74**：805―809, 1994
14) Nakachi A, Miyazato H, Shimoji H et al：Microsatellite instability in patients with gastric remnant cancer. Gastric Cancer **2**：210―214, 1999
15) Tomititchong P, Onda M, Matsukura N et al：Helicobacter pylori infection in the remnant stomach after gastrectomy：with special reference to the difference between Billroth I and II anastomoses. J Clin Gastroenterol **27**：154―158, 1998
16) 角　泰廣，嘉屋和夫，鬼束惇義ほか：残胃に発生した悪性リンパ腫の1例と本邦報告例の検討．外科　**62**：808―813, 2000
17) 中村恭一：胃悪性リンパ腫の病理組織学的研究．癌の臨　**10**：163―176, 1964
18) 吉野肇一，浅沼史樹，花谷勇治ほか：胃と他臓器の重複癌―その頻度，治療成績など―．癌の臨 **30**：1514―1523, 1984
19) 大花正也，岡野明浩，松下光伸ほか：胃悪性リンパ腫の予後因子および外科的切除の重要性について．日消誌　**91**：241―249, 1994
20) Sano T, Sasako M, Kinoshita T et al：Total gastrectomy for primary gastric lymphoma at stages IE and IIE：a prospective study of fifty cases. Surgery **121**：501―505, 1997
21) Bartlett DL, Karpeh MS, Filippa DA et al：Long-term follow-up after curative surgery for early gastric lymphoma. Ann Surg **223**：53―62, 1996
22) Miller TP, Dahlberg S, Cassady JR et al：Chemotherapy alone compared with chemotherapy plus radiotherapy for localized intermediate- and high-grade non-Hodgkin's lymphoma. N Engl J Med **339**：21―26, 1998
23) Taal BG, Burgers JMV, Heerde P et al：The clinical spectrum and treatment of primary non-Hodgkin's lymphoma of the stomach. Ann Oncol **4**：839―846, 1993
24) Thorban S, Bottcher K, Etter M et al：Prognostic factors in gastric stump carcinoma. Ann Surg **231**：188―194, 2000

A Case of Coexisting Malignant Lymphoma and Adenocarcinoma Occurring as a Collision Tumor in the Remnant Stomach after Distal Gastrectomy

Satoshi Takahashi, Atsushi Nashimoto, Satoru Nakagawa,
Hiroshi Yabusaki and Tamaki Ohta*
Division of Surgery and Division of Pathology*, Niigata Cancer Center Hospital

A collision tumor involving malignant lymphoma and adenocarcinoma in the remnant stomach is extremely rare. A 79-year-old man had undergone distal gastrectomy for malignant lymphoma of the duodenum (non-Hodgkin lymphoma, diffuse, small B cell type) 12 years earlier. An ulcerating tumor was found at the gastrojejunal anastomosis and endoscopic tumor biopsy indicated poorly differentiated adenocarcinoma, necessitating total remnant stomach resection. Pathological examination showed a collision tumor of malignant lymphoma (non-Hodgkin lymphoma, diffuse small B cell type, fSM) and adenocarcinoma (por1, fMP) with no nodal metastasis. Clinically, no evidence of recurrence was seen during follow-up. The man died of severe pneumonia two years after the second operation.

Key words：remnant stomach, gastric cancer, malignant lymphoma

〔Jpn J Gastroenterol Surg 41：2023—2028, 2008〕

Reprint requests：Satoshi Takahashi　Digestive and General Surgery, Niigata University
1−757 Asahimachi-dori, Chuo-ku, Niigata, 951−8510 JAPAN

Accepted：June 18, 2008

©2008 The Japanese Society of Gastroenterological Surgery　Journal Web Site：http://www.jsgs.or.jp/journal/