日消外会誌　42（1）：1～9，2009年

原　　著

Crohn 病胃十二指腸病変に対する手術症例の臨床的検討

社会保険中央総合病院外科，同　病理*

柴崎　正幸　　万代　恭嗣　　日下　浩二

伊地知正賢　　北村　成大*

はじめに：クローン病において胃十二指腸病変は高率に認められるが，手術を要する進行病変はまれである．今回，当科での手術成績を検討したので報告する．**対象・方法**：1996 年 1 月から 2006 年 12 月まで当科でクローン病胃十二指腸病変に対して手術を施行した症例について検討した．**結果**：同時期のクローン病全開腹手術件数 893 件のなかで胃十二指腸病変手術数は 17 例で，全体の 1.9% であった．症状は嘔吐 13 例，腹痛 3 例，嘔吐＋腹痛 1 例であった．術前に上部消化管造影検査を施行した 15 例全例で幽門狭窄を認め，そのうち 10 例では狭窄は十二指腸第 2 部まで及んでいた．手術術式は幽門洞切除＋選択的迷走神経切離 11 例，広範囲胃切除 3 例，胃空腸吻合 1 例，十二指腸狭窄形成 1 例，穿孔例に対する大網充填 1 例であった．平均手術時間 4 時間 17 分，平均出血量 331ml であった．合併症は 2 例に絶食を必要とする吻合部狭窄，2 例にイレウス，1 例に開腹止血術を要する消化管出血を認めた．病理標本を有する 14 例のうち非乾酪性類上皮肉芽腫を 12 例に，瘻孔形成を 10 例に認めた．平均観察期間 43 か月中に上部消化管再建部位にびらんを 1 例に認めたが，狭窄は認めていない．**考察**：クローン病胃十二指腸病変に対する幽門洞切除＋選択的迷走神経切離術は高率に合併する瘻孔を切除でき，残胃も大きく残せる術式で短期成績も良好であり，合理的な手術術式と考えられた．

はじめに

クローン病は消化管のすべての部位に病変を来しうる疾患で，胃十二指腸も例外ではない．1937 年に Gottlieb ら[1]が初めてクローン病上部消化管病変を報告してから，欧米では多くの報告がなされているものの，その頻度はまれと考えられていた[2)3)]．1980 年代になり，色素撒布併用の内視鏡検査により微細な上部消化管病変が高頻度に存在することが明らかにされた[4)5)]．八尾ら[6)]の検討では全例の胃または十二指腸に小病変，微小病変が見いだされており，生検による肉芽腫または肉芽腫様病変の検出率は 90% にまで及んだ．これらを受け，クローン病の診断基準（案）には副所見の一つとして上部消化管病変が取り上げられている．すなわち，a．縦列する不整形潰瘍またはアフタ，b．上部消化管と下部消化管の両方に認められる不整形潰瘍またはアフタである[7)]．クローン病における上部消化管検索の意義として Oberhuber ら[8)]は，①罹患範囲の確定，②診断困難例，特に潰瘍性大腸炎との鑑別が困難な indeterminate colitis における確定診断，③無症状例やスクリーニング検査におけるクローン病症例の発見，などをあげている．

一方で，これら胃十二指腸の微細病変は腸管病変と同様に典型像に進展するのであろうか．飯田[9)]は狭窄や瘻孔などの粗大な上部消化管病変を認める症例がまれであることより，大部分の微細病変は非進行性であろうと推測している．事実，畠山ら[10)]はクローン病 286 例の経過中，幽門狭窄に進展した症例は 6 例に過ぎなかったと報告している．このように，進行病変で外科治療を要する症例は依然まれであり，標準的治療は確立されていない[11)]．本報告ではクローン病進行胃十二指腸

＜2008 年 7 月 23 日受理＞別刷請求先：柴崎　正幸
〒169-0073　新宿区百人町 3―22―1　社会保険中央総合病院外科

Table 1　Summary of patients

case	age	gender	C.C.	site of disease	operation
1	31	M	vomiting	stricture of duodenum	distal gastrectomy
2	22	F	vomiting	pyrolic stenosis	SV + Antrectomy
3	38	M	vomiting	stricture of duodenum	SV + Antrectomy
4	22	M	vomiting	stricture of duodenum	SV + Antrectomy
5	29	M	pain	stricture of duodenum	distal gastrectomy
6	47	M	pain	stricture of duodenum	gastrojejunostomy
7	46	F	vomiting	stricture of duodenum	SV + Antrectomy
8	17	M	vomiting	stricture of duodenum	SV + Antrectomy
9	28	M	vomiting	stricture of duodenum	SV + Antrectomy
10	29	M	vomiting	stricture of duodenum	Strictureplasty
11	34	M	vomiting	stricture of duodenum	SV + Antrectomy
12	40	F	vomiting	stricture of duodenum	SV + Antrectomy
13	34	F	vomiting	stricture of duodenum, GU	distal gastrectomy
14	41	M	pain	stricuture of duodenum, PE	omental plug
15	33	M	vomiting	stricture of duodenum	SV + Antrectomy
16	40	M	vomiting, P	stricture of duodenum	SV + Antrectomy
17	26	F	pain	stricture of deodenum	SV + Antrectomy

M : male, F : female, CC : chief complaint, P : pain, GU : gastric ulcer, PE : perforation, SV : selective vagotomy

病変の臨床像と手術成績を明らかにする．

対象と方法

1996 年 1 月から 2006 年 12 月にかけて社会保険中央総合病院外科で手術を施行したクローン病胃十二指腸病変症例 17 例を対象とした．これらにつき，上部消化管内視鏡検査所見，上部消化管造影検査所見，術前診断，手術術式，術後合併症，組織学的検査，退院時の栄養摂取状況，予後について検討した．

結　果

クローン病胃十二指腸病変に対する手術症例 17 例は，同時期のクローン病小腸および大腸病変に対する手術を合わせた全身麻酔下での開腹手術総数 893 例の 1.9% の頻度であった(**Table 1**)．年齢は 17 歳から 47 歳まで平均 32.8 歳で，胃十二指腸病変非合併例の平均年齢 34.5 歳と差を認めなかった．男性 12 例，女性 5 例と男性が多かった．主訴は嘔吐 13 例，腹痛 3 例，嘔吐＋腹痛 1 例であった．病変部位は狭窄が幽門から十二指腸球部まで広範囲に及ぶ十二指腸狭窄が 16 例と大半を占め，幽門のみの狭窄は 1 例であった．1 例で十二指腸球部の潰瘍の穿孔を認めた．すべての症例で小腸，大腸の病変を持ち，クローン病の診断がすでになされていた．

上部消化管内視鏡検査がされた 13 例中 10 例で幽門は浮腫状で強い狭窄を認め，スコープの通過不能であった．1 例で球部の敷石状変化，1 例で穿孔性十二指腸潰瘍を認めた．3 例で幽門前庭部に多発性のアフタ様びらん，1 例に潰瘍を認め，胃クローン病変が疑われた．胃食道逆流症を 1 例に食道びらんを 1 例に認めた．

上部消化管造影検査が実施された 15 例全例で幽門狭窄を認めた．狭窄は十二指腸まで及び，変形および短縮により球部の同定は困難であるが，3cm 未満の狭窄を球部までとすると，球部までが 5 例，第二部まで及ぶものが 10 例であった．通常の十二指腸潰瘍に伴う狭窄に比べ長い範囲に狭窄を認めた．十二指腸壁内の瘻孔形成を 2 例に認めた．

手術術式は幽門洞切除＋選択的迷走神経切離が 11 例と最も多く，以下広範囲胃切除 3 例，胃空腸吻合術 1 例，十二指腸狭窄形成 1 例，穿孔例に対する大網充填 1 例であった(**Table 2**)．広範囲胃切除は初期の 2 症例と胃体下部に胃潰瘍が存在する症例に施行された．また，胃空腸吻合は狭窄が十二指腸乳頭部まで及んでいた症例に，十二指腸狭

Table 2 Operative procedure

	Length of stricture (cm)	Operation time (min)	Blood loss (ml)
SV + Antrectomy (11 cases) (additional op. In 5 cases)	1−4 (2.8)	174−335 (279)	169−870 (336)
Distal gastrectomy (3 cases) (additional op. In 2 cases)	1.5−4 (3.0)	260−355 (306)	200−550 (333)
Gastrojejunostomy (1 case)	5	109	10
Stricturplasty (1 case)	2	165	620
Omental plug (1 case)	—	112	300

SV：selective vagotomy, op.：operation

Table 3 Findings of pathology

Epithelioid granuloma	
yes	12 cases
both stomach and duodenum	7 cases
only duodenum	5 cases
only stomach	0 case
none	2 cases
Formation of fistula	
yes	10 cases
both stomach and duodenum	5 cases
only duodenum	5 cases
only stomach	0 case
none	4 cases

窄形成は上部消化管内視鏡検査後の病変部からの出血に対して緊急手術にて十二指腸切開止血に伴い施行されたものであった．病変の平均狭窄長は各術式それぞれ2.8cm，3cm，5cm，2cm，評価不能であった．小腸結腸病変を有する7例にて小腸部分切除などの合併手術がなされた．手術時間は胃切除術式で174分から355分までと長くなっており，強い炎症性変化を呈する十二指腸病変部の剥離操作に時間を要したためであった．

術後合併症は2例に絶食を必要とする吻合部狭窄を認めた．2例にイレウスを認め，うち1例は術後顕在化した空腸狭窄に対して空腸部分切除を要した．消化管出血の1例に対して小腸切開縫合止血を行った．

病理標本を有する14例のうち12例に非乾酪性類上皮肉芽腫を認めた(**Table 3**)．7例で胃十二指腸ともに認め，5例で十二指腸のみに認めた．瘻孔形成は10例に認められた．多くは十二指腸固有筋層を中心に存在したが，5例では胃にまで及ぶ瘻孔形成を認めた．胃の瘻孔の範囲はすべての症例で幽門前底部までにとどまっていた．

退院時の栄養摂取状況は10例で経口摂取のみであったが，5例で経腸栄養を，1例で高カロリー輸液を要した．短腸症候群の1例では経口摂取は水分のみで高カロリー輸液を要した．

術後成績については平均観察期間43か月中に上部消化管再建部位は全周性のびらんを1例に認めたが，狭窄は認めなかった．しかし，他部位にクローン病変が出現し，小腸，結腸の狭窄に対して3例で小腸部分切除が，1例で右半結腸切除がなされた．消化管出血を3例に認めた．腸管皮膚瘻および腸管膀胱瘻を各1例に認めた．上部消化管再建部位には問題はなかったが，在宅高カロリー輸液への移行が3例で必要であった．うち，2例は短腸症候群のため，1例は栄養障害のためであった．

症　例

症例番号11を提示する．上部消化管造影検査では幽門から約3cm狭窄を呈しており，さらに十二指腸の壁硬化を約4cmにわたって認めた（**Fig. 1**）．上部消化管内視鏡検査では幽門は強い浮腫を呈し，狭窄しており，スコープの通過は不能であった（**Fig. 2**）．本症例には幽門洞切除，選択的迷走神経切離を施行した．

病理標本では幽門は平坦化しており同定困難で，十二指腸球部は小結節の集簇からなり，この結節と結節の谷間に潰瘍が走行していた(**Fig. 3**)．胃に粘膜下の膨隆を認め，胃の長軸に平行に切片を切り観察すると，この膨隆下には固有筋層内に太い瘻孔が走行していた（**Fig. 4** 矢印）．多数の切片を切り再構築すると，**Fig. 3** の矢印の範囲に十二指腸から胃まで広範囲に及ぶ瘻孔が存在していた．

術式提示

クローン病胃十二指腸病変に対する胃切除術式

Fig. 1　Upper gastrointestinal barium study showed stenosis 3cm in length at duodenal bulb and hardness 4cm in length at following duodenal wall.

Fig. 2　Upper gastrointestinal endoscopy could not pass the pylorus because of severe edema and stenosis.

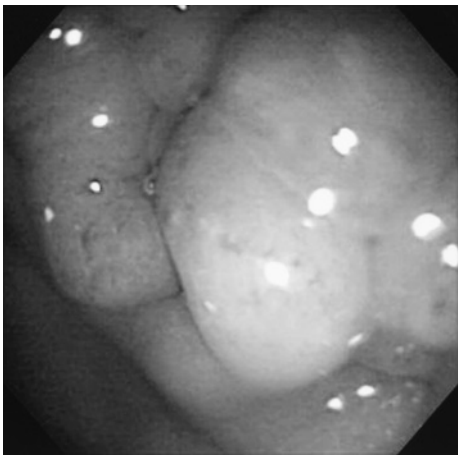

では十二指腸球部後壁を安全に総胆管前面および膵臓より剥離する操作を要する．これを容易にするため，最近の症例では術中に赤外線カメラにより総胆管を同定する手技の工夫を行っている．Indocyanine green（以下，ICG）は血清蛋白と結合するとピーク波長 845nm の蛍光を発する．この特性を利用し，LED（発光ダイオード）で蛍光を励起させ，その様子を赤外線カメラ（Photodynamic Eye：浜松ホトロニクス株式会社製）にてリアルタイムに観察するシステムであり，乳癌や消化器癌のセンチネルリンパ節の同定や肝区域同定にも利用されているものである[12)13)]．

Fig. 3　In pathologic specimen pylorus was flattened and could not be identified. Mucosa of the duodenal bulb was consisted of small nodules divided by linear ulcer. Gastric mucosa was elevated in an extent indicated by an arrow because of thick fistulas in muscle layer.

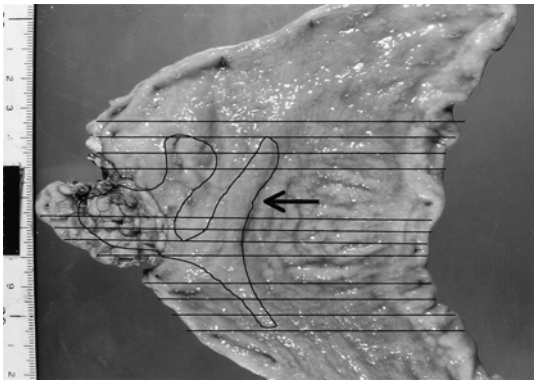

Fig. 4　Microscopically there were thick fistulas in mainly muscle layer（arrows）.

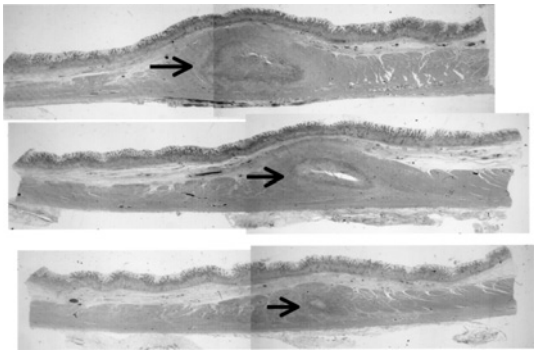

ICG を少量（5mg）手術開始時に静注すると，胆汁に排泄された ICG が蛋白と結合し胆道が蛍光を発する．**Fig. 5** に十二指腸球部後壁剥離中の術中写真を示すが，球部は全体に壁が肥厚，硬化している．また，炎症が肝十二指腸間膜に波及しており総胆管は透見できない．**Fig. 6** は同部位を赤

Fig. 5　Duodenal bulb was thick and hard. Common bile duct could not be identified, because inflammation of duodenum extended to hepatoduodenal ligament.

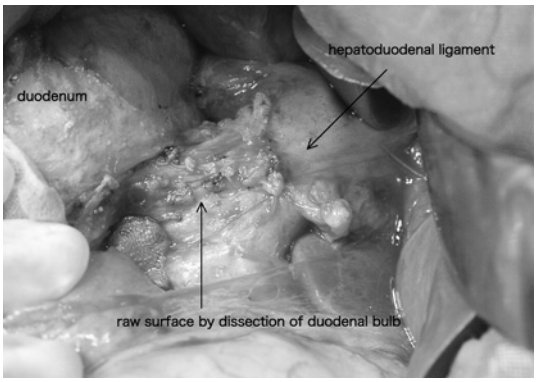

Fig. 6　Common bile duct, cystic duct and gall bladder radiated fluorescence and were clearly identified by an infrared camera.

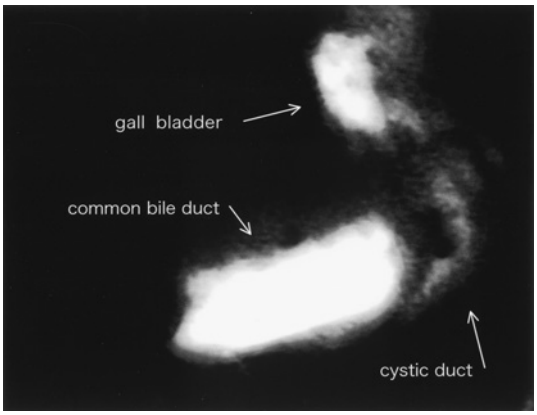

外線カメラで捉えた画像で，総胆管，胆嚢管，胆嚢が蛍光を発して明瞭に確認できる．この画像をもとに術野のオリエンテーションをつけつつ操作を進め，より安全に十二指腸球部を剥離することが可能となった．

考　　察

クローン病の胃十二指腸病変は内視鏡による詳細な観察により微細病変は高頻度に存在することが報告されている[4)~6)]．しかし，臨床症状を有する程の進行した病変はまれで，我々が医学中央雑誌にて 1983 年から 2008 年まで「クローン病」,「胃十二指腸」をキーワードとして検索した結果，本邦では 48 例の文献報告があるのみである[14)~16)]. 内訳は杉田ら[17)]の 8 例の症例のまとめが 1 件あるものの，他はすべて 1 または 2 例の症例報告である．我々の施設は炎症性腸疾患センターを併設しており，約 1,100 例のクローン病患者の診療を行っている．今回の報告はその中の胃十二指腸病変手術症例 17 例を集計したもので，我々の知るかぎり，単一の施設からの発表としては本邦で最も症例数の多い報告である．欧米からの報告で最多のものは 89 例で，胃十二指腸病変はクローン病症例の 0.5 から 5% の頻度と報告されている[18)]．今回の我々の 17 例も当院におけるクローン病全手術症例の 1.9% であり，同様に低い頻度であった．症状は十二指腸狭窄による嘔吐が 76% と最も多かった．これは欧米も同様で，Lahey Clinic からの報告では嘔吐 77%，腹痛 18% であった[19)]．

診断はクローン病の既往があれば容易であるが，胃十二指腸が初発病巣であると消化性潰瘍や腫瘍との鑑別を要する場合もある[20)]．胃十二指腸の進行病変では，上部消化管造影検査で ram's horn sign，string sign，pseudo-Billroth I sign などの特徴的な狭窄像を呈するため，診断は比較的容易と考えられる[21)]．また，内視鏡ではクローン病に特徴的な所見として結節性隆起性病変，cobble stone 像，縦走潰瘍などが報告されている[22)]．さらに，従来低いとされてきた生検標本での非乾酪性類上皮肉芽腫の検出率は連続切片の作成により 45% まで上昇するとされ[6)]．これらにより多くは診断されると考えられる．しかし，胃十二指腸に限局し高度な狭窄で発症した場合，特徴的な画像検査所見が得られず，狭窄のため内視鏡の挿入も困難で適切な生検標本が得られず，消化性潰瘍や腫瘍との鑑別が困難なことも考えられる[23)]．

また，微細病変については，時に胃十二指腸の炎症に広く関与すると考えられている *Helicobacter pylori* 感染との鑑別を要する場合もある[20)]．近年，クローン病胃十二指腸病変の病理組織像に関して新しい知見が得られている．陰窩や粘膜固有層内に炎症性細胞が限局して浸潤し，腺管を破壊する像である focally enhanced gastritis（以下，

FEL）がクローン病に頻度の高い病理組織学的検査所見であると報告されている[8)24)]．Oberhuber らはクローン病未診断症例 82 例の分析から FEL が認められた症例の 94% がクローン病症例であり，肉芽腫が検出されない場合の診断に有用と報告している[25)]．

初期治療として栄養療法，完全静脈栄養，薬物療法（PSL，SASP，5-ASA など）が行われるが有効な症例は限られる[26)27)]．内視鏡下バルーン拡張術の有効性に関し，木村ら[28)]は 12 例に施行し 7 例は手術を回避できたが 5 例で無効または早期の再狭窄のため手術を要したと報告している．手術術式は今回の報告では胃切除術式が 17 例中 14 例と大半を占めた．これは，我々が炎症の場である幽門前庭部，十二指腸を取り去ることで，同部位での再燃の心配が少ない点で合理的と考え，標準術式としているためである．小練ら[14)]の本邦の集計では手術 25 症例中 17 例が胃切除術式，7 例が胃空腸吻合で我々と同様の傾向であった．一方，欧米からの報告ではバイパス手術が多くなされている．1999 年の Yamamoto ら[29)]の報告では手術 33 症例中 16 例がバイパス手術，10 例が stricture-plasty で，胃切除術式がなされていたのはわずか 4 例であった．これらの報告が示すように，どの手術術式が優れているかはいまだ意見の一致をみていないのが現状である．胃空腸吻合は炎症の存在する十二指腸に操作を加えないので手術が容易で，吻合口も大きくとれる．しかし，吻合部潰瘍の発生や[30)]，病変の進行による十二指腸瘻の発生の可能性がある[31)]．また，狭窄形成術は腸管を温存できる大きなメリットを有するが，狭窄が短い場合のみ可能な術式で，狭窄が長いことが多い本症には適応となる症例が限られる[32)]．これに対し，胃切除術式は炎症の場を取り去るので同部位での病変の再燃が少なく，十二指腸乳頭部や総胆管への瘻孔形成を予防できる利点を有する[33)]．しかし，炎症が高度な十二指腸の剥離操作を要し，胆管損傷，膵液漏の危険性がある[34)]．このため，術式提示の項で示したような総胆管同定の工夫や膵損傷回避のための手術手技でのこつが必要である．十二指腸球部後壁の剥離が困難になった場合，肥厚硬化部位の終わるすぐ肛門側にて十二指腸の前壁を半周にわたり切開し内腔を確認する．後壁の粘膜切離ラインを決定し筋層まで切離する．これより，口側に向かい剥離を行うが，十二指腸を全層にわたりきれいに剥離しようとせず，後壁の一部は残しても良いという気持ちで十二指腸粘膜，筋層を削ぎ取り切除を終了する．胃切除範囲については，術後小胃症状を防ぐため小範囲の切除にとどめたいが，今回の検討では切除 14 例中 5 例に幽門前底部に十二指腸から続く瘻孔を認めており，幽門洞切除が必要と考えられた．選択的迷走神経切離については幽門洞切除によりガストリン分泌は低下するものの，脳相の胃酸分泌刺激の伝達路である迷走神経を残した場合，吻合部潰瘍発生の危ぐが残るため確実に減酸が得られる選択的迷走神経切離を付加している[35)36)]．

術後合併症についての詳細な報告は少ない．Queen Elizabeth Hospital からの報告では手術症例 30 例中，縫合不全 3 例（10%），消化管皮膚瘻 2 例（6.6%），腹腔内膿瘍 4 例（13%），吻合部狭窄 6 例（20%）であった[29)]．Cleveland Clinic からの報告では手術症例 34 例中，消化管皮膚瘻 2 例（5.9%），胃十二指腸吻合後の吻合部閉鎖のための胃空腸吻合への再手術 1 例（2.9%），吻合部狭窄 4 例（12%）であった[30)]．二つの報告ともに吻合部狭窄が最も多い合併症であった．我々の症例でも 2 例に絶食を必要とする吻合部狭窄を認めた．クローン病の創傷治癒過程で浮腫の強い時期が遷延することをうかがわせた．

クローン病は瘻孔形成を来しやすい疾患であるが，胃十二指腸への瘻孔形成はまれであり，多くは小腸，結腸等の隣接する臓器の病変が胃十二指腸に波及し，瘻孔形成に至るとされている[37)]．Mt. Sinai Hospital からの報告では 1,480 例のクローン病症例の中で胃および十二指腸への瘻孔形成はそれぞれ 0.6%，0.5% で認めるのみであった[38)]．また，逆にクローン病胃十二指腸病変からの瘻孔形成はさらにまれであり，現在まで数例の症例報告を認めるのみである[39)]．今回，我々の症例ではクローン病胃十二指腸病変切除例 14 例の中で瘻孔形成を 10 例に認めた．多くは十二指腸固有筋層を

中心に存在したが，5例では胃にまで及ぶ瘻孔形成を認めた．このように，高頻度で瘻孔が存在するという報告は過去には見られていない．これは，欧米ではクローン病胃十二指腸病変に対して胃切除術式がほとんど行われておらず，病理組織学的検索がなされていないためと考えられる．これらの瘻孔は将来，膵臓，十二指腸乳頭部[33]，総胆管[34]，皮膚[39]への瘻孔に至る可能性がある．我々が胃切除術式をとる理由の一つにこの瘻孔を切除し，合併症に対応することがあげられる．

クローン病小腸結腸病変は腸管切除吻合部に再狭窄を来しやすいことが知られている[40]．一方，胃十二指腸病変の術後の長期予後については限られた報告があるのみである．Yamamoto ら[29]は12年間の経過観察にてバイパス手術16例中6例，狭窄形成術10例中4例，胃切除術式4例中1例にて吻合部狭窄または吻合部潰瘍のために再手術を要したと報告している．Ross ら[41]は14年間の経過観察にてバイパス手術10例中7例で同様に再手術を要したと報告している．今回の我々の成績は平均観察期間43か月中に全周性のびらんを1例に認めるが，狭窄は認めなかった．しかし，観察期間が十分とはいえず，長期予後についてはさらなる検討が必要である．

当科では胃十二指腸クローン病に対して病変を含めた胃切除を標準術式としており，17例中14例に施行しえた．本手術施行に際しては炎症が高度な十二指腸の剥離操作を要するため，総胆管損傷，膵液瘻の危険を回避する術中の総胆管同定の工夫や膵損傷回避のため十二指腸球部後壁を一部残すなどの手術手技での工夫が必要である．しかし，本手術の合併症発生率は低く，短期予後は良好であり，有用な術式と考えられた．

なお，本論文の要旨は第61回日本消化器外科学会定期学術総会（2006年7月，横浜）にて発表した．

稿を終えるにあたり助言をいただいた当院炎症性腸疾患センター長の高添正和先生に深謝します．

文　献

1) Gottlieb C, Alpert S：Regional jejunitis. Am J Roentgenol **38**：881—883, 1937
2) Priebe WM, Sinson JB：Crohn's disease of the stomach with out let obstruction：a case report and review of therapy. J Clin Gastroenterol **5**：441—445, 1983
3) Ueyama T, Ureshino J, Motooka M et al：Isolated Crohn's disease of the gastroduodenum：a case report. Radia Med **11**：167—169, 1993
4) 牛尾恭輔，志真泰雄，石川　勉ほか：クローン病における胃・十二指腸の微小病変．胃と腸　**17**：1379—1390, 1982
5) 田中昌宏，堀口正彦，長沢貞男ほか：クローン病における胃“初期”病変の内視鏡所見．Gastroenterol Endosc　**24**：1684—1692, 1982
6) 八尾恒良，岩下明徳：Crohn 病の胃・十二指腸病変．胃と腸　**18**：1323—1334, 1983
7) 八尾恒良：Crohn 病診断基準案．厚生省特定疾患難治性炎症性腸管障害研究班　平成6年度業績集．東京，1995，p63—66
8) Oberhuber G, Puspok A, Osterreicher C et al：Focally enhanced gastritis：a frequent type of gastritis in patients with Crohn's disease. Gastroenterology **112**：698—706, 1997
9) 飯田三雄：炎症性腸疾患（IBD）の上部消化管病変．胃と腸　**42**：379—381, 2007
10) 畠山定宗，八尾恒良，松井敏幸ほか：Crohn 病の胃・十二指腸病変の長期経過—内視鏡所見の定量化による評価．胃と腸　**34**：1239—1248, 1999
11) 広利浩一，吉田　彰，石川靖二：十二指腸狭窄を示した高齢者の Crohn 病の1例．日臨外会誌　**61**：1786—1791, 2000
12) 草野満夫，加藤正典，中尾健太郎ほか：LED 励起 ICG 蛍光をトレーサーとした新しいセンチネルリンパ節同定法—消化器癌への応用—．日消外会誌　**39**：1464, 2006
13) 青木武士，安田大輔，清水喜徳ほか：LED 励起 ICG 蛍光 video navigation system を用いた新しい肝区域同定法．外科治療　**96**：1047—1049, 2007
14) 小練研司，宗本義則，三井　毅ほか：胃幽門部・十二指腸球部狭窄をきたし手術を要した Crohn 病の1例．日臨外会誌　**62**：2190—2194, 2001
15) 村田　透，長谷川洋，都築豊徳ほか：十二指腸限局クローン病の1例．日臨外会誌　**62**：2943—2948, 2001
16) 佐々木章，旭　博史，大塚幸喜ほか：Crohn 病の十二指腸狭窄に対して腹腔鏡下 Jaboulay 型幽門形成術を施行した1例．日外科系連会誌　**30**：620—624, 2005
17) 杉田　昭，木村英明，小金井一隆ほか：Crohn 病の胃・十二指腸病変に対する外科治療．胃と腸　**42**：477—484, 2007
18) Nugent FW, Richmond M, Park SK：Crohn's disease of the duodenum. Gut **39**：115—120, 1997
19) Nugent FW, Roy MA：Duodenal Crohn's disease：an analysis of 89 cases. Am J Gastroenterol **84**：249—254, 1989

20) Wright CL, Riddel RH：Histology of the stomach and duodenum in Crohn's disease. Am J Surg Pathol **22**：383—390, 1998
21) Farman J, Fegwnburg D, Dallemand S et al：Crohon's disease of the stomach-the "ram's horn" sign. Am J Roentgenol Rad Ther Nucl Med **123**：242—251, 1975
22) 佐々木巌，舟山裕士，内藤広朗ほか：十二指腸の Crohn 病．臨消内科　**11**：233—240, 1996
23) 森隆太郎，小金井一隆，森　英理ほか：胃十二指腸に限局したクローン病の1例．Gastroenterol Endosc　**47**：2153—2158, 2005
24) Halme L, Karkkainen P, Rautelin H et al：High frequency of helicobacter negative gastritis in patients with Crohn's disease. Gut **38**：379—383, 1996
25) Oberhuber G, Hirsch M, Stolte M：High incidence of upper gastrointestinal tract involvement in Crohn's disease. Virchows Arch **432**：49—52, 1998
26) 平野正弘，望月直美，坂田祐之ほか：十二指腸狭窄で発症し，保存的治療が奏効した Crohn 病の1例．Gastroenterol Endosc　**34**：2379—2386, 1992
27) 中村誠一，牧野正人，木村　修ほか：十二指腸狭窄で発見された Crohn 病の1例．胃と腸　**27**：469—473, 1992
28) 木村英明，杉田　昭，西山　潔ほか：狭窄症状をともなった十二指腸 Crohn 病6症例の臨床像と治療成績．日消誌　**97**：697—702, 2000
29) Yamamoto T, Allan RN, Keighley MRB：An audit of gastroduodenal Crohn's disease：clinicopathologic features and management. Scand J Gastroenterol **34**：1019—1024, 1999
30) Worsey MJ, Hull T, Ryland L et al：Strictureplasty is an effective option in the operative management of duodenal Crohn's disease. Dis Colon Rectum **42**：596—600, 1999
31) Ross TM, Fazio VW, Farmer RG：Long-term results of surgical treatment for Crohn's disease of the duodenum. Ann Surg **197**：399—406, 1983
32) Fichera A, Hurst RD, Michelassi F：Current method of bowel-sparing surgery in Crohn's disease. J Gastroenterol **40**：40—50, 2005
33) Yung K, Oviedo J, Farraye FA et al：Ampullary stenosis with biliary obstruction in duodenal Crohn's disease：a case report and review of the literature. Dig Dis Sci **50**：1118—1121, 2005
34) Murray JJ, Schoetz DJ, Nugent FW et al：Surgical management of Crohn's disease involving the duodenum. Am J Surg **147**：58—65, 1984
35) 小村伸朗，柏木秀幸，福地康紀ほか：十二指腸潰瘍症例の胃内 pH に及ぼす迷走神経切離術の影響．日消外会誌　**27**：30—36, 1994
36) 生越喬二，三富利夫：消化性潰瘍術後再発例の検討—全国57施設アンケート結果—．日外会誌　**93**：393—399, 1992
37) Lee KKW, Schraut WH：Diagnosis and treatment of duodenoenteric fistulas complicating Crohn's disease. Arch Surg **124**：712—715, 1989
38) Klein S, Greenstein SJ, Sachar DB：Duodenal fistula in Crohn's disease. J Clin Gastroenterol **9**：46—49, 1987
39) Yamamoto T, Bain IM, Connoly AB et al：Gastroduodenal fistula in Crohn's disease. Dis Colon Rectum **41**：1287—1292, 1998
40) Fichera A, Hurst RD, Michelassi F：Current methods of bowel-sparing surgery in Crohn's disease. J Gastroenterol **40**：40—50, 2005
41) Ross TM, Fazio VW, Farmer RG：Long-term results of surgical treatment for Crohn's disease of the duodenum. Ann Surg **197**：399—406, 1983

A Clinical Study of Gastroduodenal Crohn's Disease Which Requires Operation

Masayuki Shibasaki, Yasutsugu Bandai, Kouji Kusaka,
Masayoshi Ijichi and Shigehiro Kitamura*
Department of Surgery and Department of Pathology*, Social Insurance Chuo General Hospital

Introduction：Gastroduodenal involvement is frequently seen in Crohn's disease, but advanced lesions which require surgery are rare. We report results for surgery in gastroduodenal Crohn's disease. **Patients and Methods**：We reviewed the medical records of patients with gastroduodenal Crohn's disease operated on between January 1996 and December 2006. **Results**：Among the 893 laparotomies for Crohn's disease, 17（1.9%）involved gastroduodenal Crohn's disease. Symptoms were vomiting in 13, abdominal pain in 3, and a combination of the two in 1. Pyloric stenosis was detected in all 15 patients undergoing gastrointestinal barium studies, with stenosis reaching the second portion of the duodenum in 10. Surgery involved 11 selective vagotomies and antrectomies, 3 distal gastrectomies, and 1 each of gastrojejunostomy, duodenal strictureplasty, and omental perforation plug. Mean operating time was 4 hours and 17 minutes and mean blood loss was 331ml. Postoperative complications developed in 5 patients, i.e. 2 anastomotic stenoses requiring fasting, 2 of ileus, and 1 of gastroduodenal bleeding requiring surgery for hemostasis. There were 12 non-caseous epithelioid granulomas and 10 fistulas out of 14 resected specimens. One developed erosions at the anastomotic site but no stenosis was seen in the mean 43 months of follow-up. **Discussion**：Selective vagotomy and antrectomy in gastroduodenal Crohn's disease is considered useful because could resect fistulas complicating commonly, preserved large remnant stomachs and had good short-term results.

Key words：Crohn's disease, stomach, duodenum, operation, prognosis

〔Jpn J Gastroenterol Surg 42：1—9, 2009〕

Reprint requests：Masayuki Shibasaki Department of Surgery, Social Insurance Chuo General Hospital
3-22-1 Hyakuninncho, Shinnjuku-ku, 169-0073 JAPAN

Accepted：July 23, 2008

©2009 The Japanese Society of Gastroenterological Surgery Journal Web Site：http://www.jsgs.or.jp/journal/