日消外会誌　42（1）：25～30，2009年

症例報告

心肺停止蘇生後の緊急胃切除で１年以上の生存を得た高齢者胃癌穿孔の１救命例

横浜市立大学附属市民総合医療センター高度救命救急センター
森脇　義弘　　豊田　　洋　　小菅　宇之　　杉山　　貢

心肺停止蘇生後に姑息的胃切除を行い神経学的異常を残さず救命しえた胃癌穿孔を経験した．81歳の男性で，食欲低下と体重減少，右側腹部痛，嘔気から経口摂取不能，意識障害となり緊急搬送された．病院到着12分後に心肺停止となり6分後に蘇生した．造影CTなどで腹腔内遊離ガス，胃幽門付近の壁不整像を認め消化管穿孔，腹膜炎，腹部コンパートメント症候群によるショックと判断した．初期輸液などの敗血症性ショックに対する治療と平行して，開腹減圧と感染源制御を目的に緊急手術とした．胃体下部前壁に胃癌漿膜浸潤と穿孔，腹膜全域に播種性小病変を認め，姑息的に幽門側胃切除，Roux-en-Y吻合を行った．腫瘍は，LCirc，type 3，pT3(SE)，sN3，sH0，sP1，fStage IV，ly3，v2，INFβ，tub2＞por2であった．術後は比較的容易に敗血症性ショックから離脱でき，神経学的異常の遺残はなかった．術後8か月の造影CTで腹腔内リンパ節，肝臓，肺転移を認め，術後14か月（第407病日）で死亡した．

はじめに

今日，胃穿孔腹膜炎は一般的病態となり，ショック例の予後も改善されてきた[1)2)]．胃癌穿孔の手術も安全となったが，症例数が少なく術式と短期・長期予後との関係は明らかではない[3)~10)]．実践での治療戦略は各施設や主治医の経験や裁量に委ねられている．一方，胃穿孔でもいまだに意識障害や重症敗血症（severe sepsis），敗血症性ショック（septic shock）を伴う例，心肺停止に至る例，心肺停止蘇生後の手術例も散見される[1)11)]．最近，病院到着直後心肺停止となったが緊急手術を行い神経学的異常を残さず退院でき，術後14か月の生存を得た胃癌穿孔例を経験したので報告する．

なお，本論文では，「敗血症」は「sepsis」と同義概念とした．文献検索は，医中誌Web，PubMedで1997年から2007年までの10年間で「胃癌穿孔」，「gastric cancer＋perforation」のキーワードで行い，その引用文献からの検索も追加した．

＜2008年6月18日受理＞別刷請求先：森脇　義弘
〒232-0024　横浜市南区浦舟町4―57　横浜市立大学附属市民総合医療センター高度救命救急センター

症　　例

患者：81歳，男性

来院理由：意識障害，腹部膨隆

現病歴：2か月前から食欲低下，10kgの体重減少を認め，排便も2日に1度少量となったが，腹痛や嘔気はなかった．2日前右側腹部痛を訴え，夕食は摂取不能で飲酒のみとなった．1日前から嘔気も訴え，経口摂取は氷片のみとなり臥床状態となった．搬送当日朝，自力歩行不能，発語不能，尿失禁となり，腹部と陰嚢の膨隆にも気づかれ救急搬送された．

現症：病院到着時，意識レベルは痛覚刺激に辛うじて非合目的に反応する程度（Japan Coma Scaleで200），呼　吸　数18回/分，血　圧58/27 mmHg，脈拍数123回/分とショック状態であった．頸部などにリンパ節腫脹なし．腹部は膨隆，緊満し（**Fig. 1**），圧痛，反跳痛，筋性防御は不明であった．初期診療室でただちに気管挿管，人工呼吸管理としたが，入室12分後に脈拍を触知せず心肺停止（心電図モニター上波形は認める無脈性電気活動）となった．胸骨圧迫，アドレナリン投与を含む心肺蘇生で6分後に自己心拍再開したが

Fig. 1　Distention of the abdomen and the scrotum.

(**Fig. 2**), ショックが持続したため蘇生と平行して原疾患の精査を行った.

腹部単純X線検査で大量の腹腔内遊離ガス像を認め（**Fig. 3a, b**），腹部超音波検査，造影CTで少量の腹腔内遊離液体貯留と大量の遊離ガス，全小腸の拡張と全結腸の虚脱，下大静脈の虚脱，胃幽門付近の壁不整像を認め(**Fig. 3c**)，消化管穿孔，腹膜炎，脱水，腹部コンパートメント症候群(abdominal compartment syndrome)[11)~15)]によるショック, 心肺停止と判断した. 1,200ml/時の初期輸液，診断後3時間での広域抗生剤使用，ドパミン投与の後，開腹減圧と感染源制御を目的に緊急手術とした．短時間内に手術室へ移動可能であったため, 腹腔穿刺は行わなかった. 血液検査では, 腎機能障害と凝固能異常，低栄養を認め，白血球数は正常範囲内であったがCRPは36.37mg/dlと異常高値を示し白血球はすでに減少していると判断した．動脈血液ガス分析は蘇生後の検体だが, 著しい代謝性アシドーシスを認めた（**Table 1**）.

手術所見：大量の遊離ガスと汚染腹水，胃体下部前壁に胃癌漿膜浸潤と癌部穿孔(**Fig. 4a**)，腹膜全域に播種性小病変と大動脈前面から左外側にリンパ節と思われる堅い腫瘤を認めた(sT3，sN3，sH0，sP1，sMX，CYX，sStage IV). 開腹, 減圧, 温生食4,000mlの腹腔内洗浄と同時に，呼吸循環動態は比較的安定し制御範囲内となり，アシドーシスも改善したため，穿孔部と感染源の制御を目的に姑息的幽門側胃切除を行った．腫瘍は，ほぼ全周性で，背部の病変遺残も懸念されたため，同部から離れた場所で手縫いのRoux-en-Y吻合で再建した．腹腔内洗浄は合計12,000ml，ドレーンは左右横隔膜下とダグラス窩，肝腎窩に管状ドレーンを各1本，ペンロースドレーンを胃小腸吻合部に2本，十二指腸断端1本留置した．肉眼的にはLCirc，type 3（**Fig. 4b**），病理組織学的にはpT3(SE)，pN1(No. 3，5，6)，ly3，v2，INFβ，tub2＞por2，播種病変の組織学的検査は行わなかったが組織学的診断，総合診断はpT3(SE)，sN3，sH0，sP1，pStage IV，fStage IVとした.

術後経過：術後は集中治療室（intensive care unit；以下，ICU)で管理した．160ml/時の輸液とノルアドレナリンで比較的容易に敗血症性ショックから離脱でき(**Fig. 5**), 第2病日に抜管したところ意識清明で神経学的異常はなかった．第5病日の吻合部造影で異常なく, 第10病日に経口摂取開始し，第16病日に軽快退院となった．本人，家族の意志を尊重し積極的化学療法は行わない方針とした. 退院後は, 社会生活を制限する症状はなかったが，術後8か月のCTで少量の腹水と膵頭部リンパ節，肝・肺転移を認め，10か月ころから食欲不振が出現，12か月後に一時的に5-FU単独の化学療法を行ったが，全身状態は悪化し，手術後14か月，第407病日で死亡した.

考　察

胃癌穿孔は，胃癌取扱い規約[16)]や胃癌治療ガイドライン[17)]でも，独立項目として詳細に扱われていない．漿膜破綻例はT3に分類するとの記載があるだけで[16)]，根本治療に関する具体的治療戦略の推奨はない．癌部穿孔では漿膜浸潤の有無に関わらず癌細胞が腹腔内に散布されていると考え[18)] cy＋と扱うべきで，この点では胃切除の適応や手術適応そのものが慎重であるべきとも考えられる．しかし，胃穿孔自体が非手術治療での救命は困難とされており，耐術例では穿孔に対し穿孔部切除再建や大網充填・被覆などの治療が求められる．また，高度進行胃癌で姑息的手術が遂行できた症例と非切除となった症例では，前者の生命予後が良好とする報告が多い[19)]. 過去にも, 胃癌穿孔に対し，根治が期待できる切除術を施行し長期生存をえた報告もある[3)~10)]. 胃癌穿孔では, 耐術可能であれば根治が期待できる切除や姑息的切除を行うべきと思われる.

胃癌穿孔を含めた重症腹膜炎，重症敗血症，敗血症性ショックは手術手技や集中治療領域の進

Fig. 2　Preoperative clinical course A/R；acetate Ringer solution, A；adrenaline, γG；gamma gloguline, IPM；imipenem, DOA；dopamine.

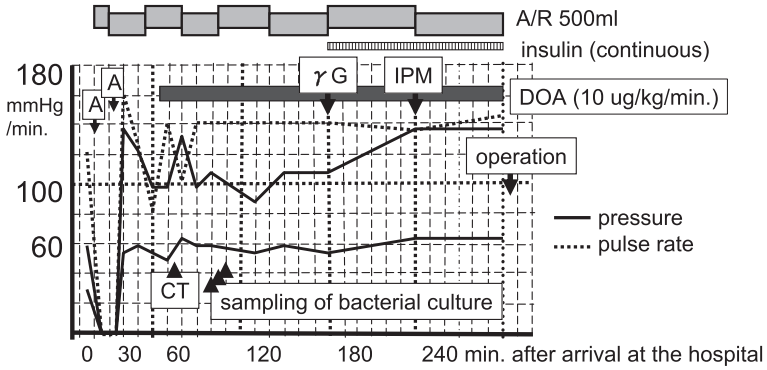

Fig. 3　Supine chest（a), abdominal plane x-ray（b）showing massive intraperitoneal free air, and abdominal CT（c）showing massive intraperitoneal free air and little free fluid.

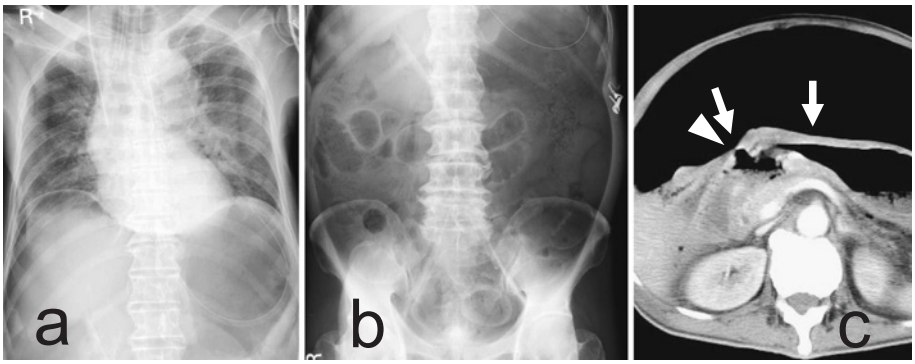

Table 1　Laboratory data of the patient on admission

WBC（/mm³）	12,300	BUN（mg/dl）	28
Hb（g/dl）	11.2	Cr（mg/dl）	2.24
Plat.（/mm³）	50.7	Arterial blood gas (Fio2 1.0)	
PT（Isec.）	19.4	pH	6.807
APTT（sec.）	47.0	Paco2（mmHg）	51.8
AST（IU/*l*）	48	Pao2（mmHg）	156.9
ALT（IU/*l*）	56	BE（mEq/*l*）	− 26.0
T-Bil（mg/dl）	1.4	urinalysis	
CRP（mg/dl）	1.3	sugar	＋＋＋＋
CK（IU/*l*）	50	keton bodies	＋＋＋
Alcohol（mg/dl）	＜5		

Fig. 4　Operative finding showing gastric cancer with serosal invasion and perforation（a), and mucosal surface of the resected specimen showing advanced cancer with perforation（b).

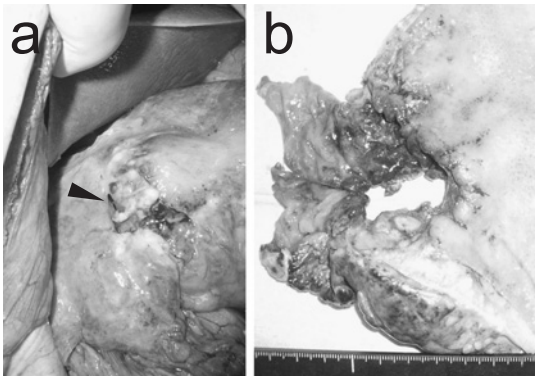

歩，質の高い臨床検討の集積，ICU の普及整備や ICU 担当医の確保などで成績は向上し，耐術例の範囲も拡大された．しかし，今日でも本症例のような遅延搬送例が散見され[1]，手術は行えても敗血症（sepsis）が制御できず死亡するなど治療成績は不良である．敗血症に関しては，1991 年の American College of Chest Physician（ACCP）と Sociaty of Critical Care Medicine（以下，SCCM）の合同カンファランスで全身性炎症反応（systemic inflam-

Fig. 5　Postoperative clinical course, A/R；acetate Ringer solution, IPM；imipenem, AT-Ⅲ；antithrombin-Ⅲ, NAD；noradrenaline.

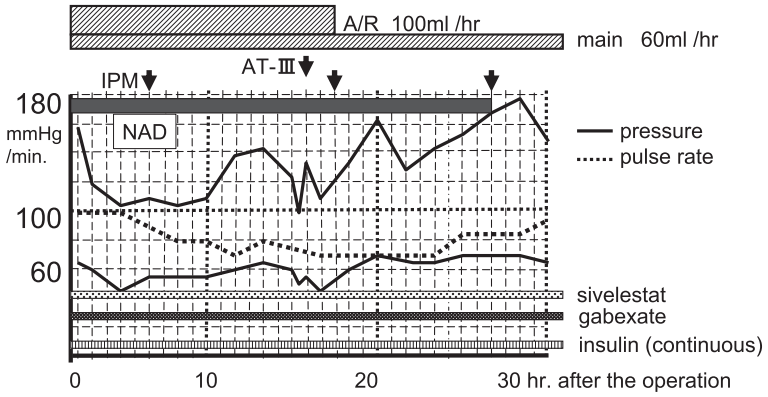

matory response syndrome；以下，SIRS）や敗血症の定義が整理され[20]，2004年にはEuropean Sociaty of Intensive Care Medicine（ESICM），SCCMなど12の学協会がSurviving Sepsis Campaign Guideline（以下，SSCG）を提唱し[21]，診療戦略が整備されつつある．今日，SSCGは本邦の多くのICUでも採用されている[22]．

SSCGでは，初期診療として急速大量輸液，反応しなければカテコラミンや赤血球輸血の追加による時間尿量や平均動脈圧，中心静脈圧，中心静脈血酸素飽和度の早期目標達成（early goal directed therapy），低容量1回換気低PEEPの人工呼吸などを推奨している．感染対策として1時間以内の抗生剤開始，2か所以上からの検体採取と72時間以内の抗生剤変更（de-escaration），低侵襲外科的処置などを推奨，経過中の治療として低容量ステロイドの補充療法や深部静脈血栓予防，消化性潰瘍予防などを推奨し，各治療を「束（bundle）」という概念で束ねている[21]．ステロイド大量投与や腎保護目的のドパミン投与は行わないように勧めている．本症例も，緊急手術を含めたSSCGに準じる治療で救命しえた．一方，SSCGの根拠である臨床試験で統計学的有用性を示した検討は少なく，多くは中立の結論しか示せていない．SSCGの推奨項目だけでは診療できず逸脱も許容されるべきとされている[23]．

外科医にとっても，重症敗血症，敗血症性ショック合併の腹膜炎症例に主治医として関わる場合，SSCGの理解やICU担当医との共通認識下での集学的治療が求められる．SSCGでも感染源の外科的制御は重要とされており[21]，重症敗血症，敗血症性ショック合併胃癌穿孔では緊急切除などが求められる．しかし，心肺停止蘇生後症例では蘇生直後の全身状態不良や長期的神経学的予後不良（蘇生後脳症）の懸念から，根治が期待できる切除や手術自体も敬遠されやすい[24]．一方，心肺停止蘇生後の緊急手術例で，心室細動/無脈性心室頻拍での早期除細動による蘇生例は勿論，除細動適応外である無脈性電気活動や心静止の蘇生例でも，緊急手術後神経学的異常を残さなかった症例も散見される[14)25]．

心肺停止蘇生後胃癌穿孔の手術適応の判断では，蘇生例すなわち適応外とするのではなく，神経学的回復が期待できる条件や術前状態と予後との関係の評価など今後の検討が必要と思われる．一般的に，心肺停止の原因が低酸素への長時間曝露や制御不能出血でなく，6～8分以内に除細動を含む心肺蘇生が開始されていれば生命予後，神経学的予後は期待できることが知られている．現時点では，このような条件の蘇生後症例の手術適応は非心肺停止例と同じと考えてよいと思われる．

本症例では大量の腹腔内液体とガスを認め，開腹と腹腔内洗浄で循環動態が比較的安定した．腹腔内圧は測定していないが，マスク換気により送気された胃内空気が穿孔部から腹腔内に移行し腹部コンパートメント症候群を来し，心肺停止に関

与したと考えられた．腹部コンパートメント症候群とは腹腔内圧上昇による下大静脈，門脈，腹腔内後腹膜臓器の圧迫，右心系灌流障害，横隔膜を介しての胸腔圧迫，心圧迫，内頸静脈灌流障害などから，腸管虚血，心・腎・肝・呼吸機能障害，意識障害など多臓器機能障害を来す致死的病態で，治療は開腹などによる腹腔内減圧とされている[11)~15)]．

心肺停止蘇生後に緊急手術で救命し，神経学的異常なく退院しえた高齢者胃癌穿孔を経験した．心肺停止蘇生後でも短時間で蘇生が開始され，短時間で循環動態が安定し耐術可能と判断されれば，癌治療と感染巣制御を目的に姑息的または根治が期待できる胃切除を考慮すべきと思われた．腹膜炎による重症敗血症，敗血症性ショックで循環動態不安定な時期にはSSCGなどを参考に十分な輸液などの治療が必要で，これらの診療戦略の理解は外科医にとっても重要と思われた．

文　献

1) 森脇義弘，鬼頭文彦，秋山浩利ほか：消化管穿孔による腹膜炎の治療に関する臨床的検討―手術の緊急性と重症管理の適応について―．日臨外医会誌　**55**：1967―1973, 1994
2) Wakayama T, Ishizaki Y, Mitsusada M et al：Risk factors influencing the short-term results of gastroduodenal perforation. Surg Today **24**：681―687, 1994
3) Adachi Y, Mori M, Maehara Y et al：Surgical results of perforated gastric carcinoma：an analysis of 155 Japanese patients. Am J Gastroenterol **92**：516―518, 1997
4) Lehnert T, Buhl K, Dueck M et al：Two-stage radical gastrectomy for perforated gastric cancer. Eur J Surg Oncol **26**：780―784, 2000
5) Kasakura Y, Ajani JA, Mochizuki F et al：Outcomes after emergency surgery for gastric perforation or severe bleeding in patients with gastric cancer. J Surg Oncol **80**：181―185, 2002
6) Kasakura Y, Ajani JA, Fujii M et al：Management of perforated gastric carcinoma：a report of 16 cases and review of world literature. Am Surg **68**：434―440, 2002
7) Jwo SC, Chien RN, Chao TC et al：Clinicopathological features, surgical management, and disease outcome of perforated gastric cancer. J Surg Oncol **91**：219―225, 2005
8) Roviello F, Rossi S, Marrelli D et al：Perforated gastric carcinoma：a report of 10 cases and review of the literature. World J Surg Oncol **4**：19, 2006
9) 花谷勇治，宜保淳一，中津美優ほか：穿孔性胃癌8例の診断と外科治療成績．日腹部救急医会誌　**20**：1023―1028, 2000
10) 倉立真志，余喜多史郎，矢田清吾ほか：進行胃癌穿孔術後6年無再発生存の1例．臨外　**58**：1565―1568, 2003
11) 森脇義弘，稲荷　均，小菅宇之ほか：外傷性胃破裂による腹膜炎の術後にabdominal compartment syndromeを生じdamage controlにより救命しえた1例．日消外会誌　**40**：382―387, 2007
12) Schein M, Wittmann DH, Aprahamian CC et al：The abdominal compartment syndrome. J Am Coll Surg **180**：745―753, 1995
13) 杉山　貢，森脇義弘，鈴木範行：MOFをめぐる最近の進歩：Abdominal Compartment Syndrome（ACS）と臓器不全（肝，腎，心，肺，消化器，中枢神経）．ICUとCCU　**27**：21―27, 2003
14) 森脇義弘，吉田謙一，山岸　茂ほか：多発腸壊死をきたしたabdominal compartment syndrome合併重症急性膵炎の1例．日消外会誌　**36**：1565―1570, 2003
15) 森脇義弘，豊田　洋，小菅宇之ほか：Abdominal compartment syndrome（ACS）を示し急速にショックに陥った重症閉塞性大腸炎の1例．臨と研　**84**：415―418, 2007
16) Japanese Gastric Cancer Association：Japanese classification of gastric carcinoma, 2nd English edition. Gastric Cancer **1**：15, 1998
17) 日本胃癌学会編編：胃癌治療ガイドライン医師用．第2版．金原出版，東京，2004
18) 笠間啓一郎，熊本吉一，片山清文：救急外来を受診し，穿孔性腹膜炎の診断にて緊急手術となった胃癌穿孔の2例．日救急医会関東誌　**27**：40―41, 2006
19) Moriwaki Y, Kunisaki C, Kobayashi S et al：Does the surgical stress associated with palliative resection for patients with incurable gastric cancer with distant metastasis shorten their survival? Hepatogastroenterology **51**：872―875, 2004
20) ACCP/SCCM Consensus Conference Committee：Definitions for sepsis and organ falure and guidelines for the use of innovative therapies in sepsis. Crit Care Med **20**：864―874, 1992
21) Dellinger RP, Carlet JM, Masur H et al：Surviving Sepsis Campaign guidelines for management of severe sepsis and septic shock. Int Care Med **30**：536―555, 2004
22) 森脇義弘，岩下眞之，石川淳哉ほか：当センターにおけるSurviving Sepsis Campaign Guidelineの位置付け．日救命医療会誌　**21**：1―8, 2007
23) Vincent J-L：Evidence-Based Medicine in the ICU：Important Advances and Limitations. Chest **126**：592―600, 2004

24）長谷洋和，藤田正人，福家伸夫：心臓マッサージによる上部消化管破裂が疑われた1例．日救急医会関東誌　26：152―153, 2005
25）Petrie DA, De Maio V, Ontario Prehospital Advanced Life Support（OPALS）Study Group et al：Factors affecting survival after prehospital asystolic cardiac arrest in a Basic Life Support-Defibrillation system. . CJEM 3：186―192, 2001

A Senile Case with Gastric Cancer Perforation Saved by Emergency Palliative Resection Who Lived for 14 Months after the Surgery

Yoshihiro Moriwaki, Hiroshi Toyoda, Takayuki Kosuge and Mitsugi Sugiyama
Critical Care and Emergency Center, Yokohama City University Medical Center

We reported a patient with perforated gastric cancer who underwent palliative gastrectomy after resuscitation for cardiaopulmonary arrest（CPA）and was discharged without any neurological disturbance. The 81-year-old-man who had presented appetite loss, weight loss, right abdominal pain, and nausea 2 months ago, was transferred to our critical care center because of consciousness disturbance. He developed CPA 12 minutes after his arrival at the hospital and was resuscitated within 6 minutes. Some image findings such as contrast-enhanced CT showed intraperitoneal free air and irregularity of the antrum, suggestive of gastrointestinal perforation, peritonitis and the abdominal compartment syndrome. We managed the patient with primary fluid resuscitation for septic shock and performed emergency laparotomy with the object of decompression and control of the infectious focus. Intraoperatively, we found gastric cancer with serosal invasion in the lower anterior portion and peritoneal dissemination, and performed palliative gastrectomy with Roux-en-Y reconstruction（LCirc, type 3, pT3（SE）, sN3, sH0, sP1, fStage IV, ly3, v2, INFβ, tub2＞por2）. The postoperative course was uneventful. After 8 months, contrast-enhanced CT showed metastatic recurrence in the intraperitoneal lymph nodes, liver and lung. The patient died 14 months（407 days）after the operation.
Key words：perforation of gastric cancer, severe sepsis and septic shock, cardiopulmonary arrest
〔Jpn J Gastroenterol Surg 42：25―30, 2009〕

Reprint requests：Yoshihiro Moriwaki　Critical Care and Emergency Center, Yokohama City University Medical Center
4-57 Urafune-cho, Minami-ku, Yokohama, 232-0024 JAPAN
Accepted：June 18, 2008

©2009 The Japanese Society of Gastroenterological Surgery　Journal Web Site：http：//www.jsgs.or.jp/journal/