日消外会誌　42（1）：36～42，2009年

症例報告

B型肝炎ウィルス感染を伴った肝脾悪性リンパ腫の1切除例

福岡徳洲会病院外科，同　内科*，同　病理**

柴田　亮輔　　川元　俊二　　稲田　一雄　　金丸　隆幸
児玉　亘弘*　　廣田　一隆*　　吉田　尊久**

症例は55歳の女性で，腹部CTにて肝臓と脾臓に限局する腫瘤を認めたため，当院を受診した．表在リンパ節を触知せず，血液検査所見でLDH 711IU/*l*，HBsAg陽性，IL-2R抗体748U/mlと高値を示した．肝生検と免疫特殊染色でB細胞性悪性リンパ腫と診断された．他検査で他臓器に病変を認めなかった．肝臓，脾臓ともに腫瘍破裂の危険性があり，切除を先行させ術後化学療法を施行する方針とし，肝外側区域切除術，脾臓摘出術を施行した．術後，tetrahydropyranyl adriamycin-cyclophosphamide，vincristine and prednisolone therapy（THP-COP療法）を3コース行い，現在無再発生存中である．また，HBV carrierであったため術後ラミブジンを投与している．肝脾悪性リンパ腫は非常にまれな疾患であり，我々が検索しえたかぎりでは切除例は自験例のみであった．若干の文献的検索を含め報告する．

はじめに

肝原発悪性リンパ腫は本例で35例の切除例が報告されており[1]，脾原発悪性リンパ腫は1992年までに104例の報告がある[2]．しかし，肝・脾臓に限局したB cell typeの悪性リンパ腫は我々が検索しえたかぎりでは剖検例の1例のみ[3]で切除例の報告はなかった．今回，我々は術前に肝・脾臓に限局した悪性リンパ腫と診断し，切除した症例を経験した．術後補助化学療法を施行後長期生存しており，若干の文献的検索を含めて報告する．

症　例

患者：55歳，女性

主訴：発熱

既往歴・家族歴：特記事項なし．

生活歴：宗教；エホバの証人（輸血拒否），その他特記事項なし．

現病歴：生来健康．繰り返す39℃台の発熱，左側背部痛あり尿路感染症として加療をうけていたが，3か月後38℃台の発熱が持続したため，腹部造影CTを施行．肝臓，脾臓に腫瘤を認めたため，精査目的にて当院内科へ入院．

入院時現症：身長159cm，体重63kg（3か月で7kgの体重減少あり），血圧139/88mmHg，脈拍88回/分，体温36.4℃，呼吸数14回/分．眼瞼結膜に軽度貧血を認めたが，眼球結膜には黄疸はなかった．頸部，腋窩，鼠径など表在リンパ節は触知しなかった．胸部聴診では正常肺胞音で，腹部は平坦で軟，腸雑音は正常．肝，脾，腎臓は触知しなかった．

入院時検査所見：白血球数6,700/mm^3（好中球62%，リンパ球26%），ヘモグロビン12.8g/dl，Ht 38.2%，血小板数37.3万/mm^3，肝・腎臓機能に異常なく，HBs抗原陽性，腫瘍マーカーはCEA 0.9 ng/ml，AFP 2.9ng/mlと正常でIL-2R抗体が748U/mlと高値を示した．

画像検査所見：腹部超音波検査では脾臓病変は境界不明瞭なhyper，hypo mixed massとして描出され，肝臓病変も同様の所見であった．腹部造影CTでは腹腔内リンパ節の腫張はなく，肝外側区域に単発性でφ70mm大の，脾臓にそれぞれ連続性のないφ100mm大，φ30mm大の辺縁より突出し境界不明瞭で内部がモザイク様を呈し腫瘤辺縁に造影効果のある腫瘤性病変を認めた（**Fig. 1**）．

＜2008年7月23日受理＞別刷請求先：柴田　亮輔
〒816-0864　春日市須玖北4丁目5　福岡徳洲会病院外科

Fig. 1 Abdominal enhanced CT showed a mosaic patterned mass 70mm in diameter in the lateral segment of the liver, and masses 100mm and 30mm in diameter in the spleen. Those masses protruded from each organ with clear border.

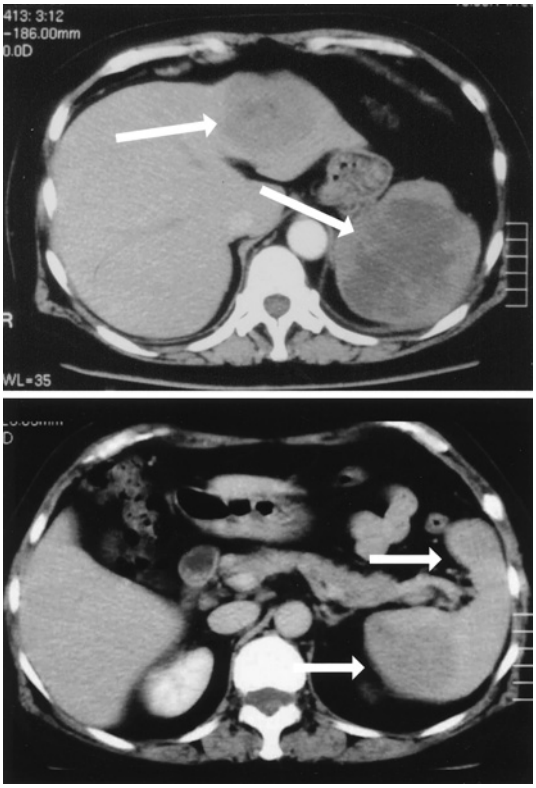

脾臓病変はT1強調MRIで内部がlow intensityの，T2強調MRIでhigh～iso intensityのモザイクパターンを呈し境界不明瞭で弱い造影効果を認める腫瘤性病変として描出された．肝臓病変はT1強調MRIで内部がlow intensityを，T2強調MRIでiso～high intensityを呈し境界不明瞭で弱い造影効果を認める腫瘤性病変として描出された（**Fig. 2**）．上部・下部消化管内視鏡検査では腫瘍性病変はなかった．2-[18F]-fluoro-2-deoxy-D-glucose positron emission tomography（FDG-PET）で肝外側区域と脾臓にのみ集積を認めた（**Fig. 3**）．確定診断を得るため，凝固系の異常がないことを確認し，肝生検を施行し特殊染色でB-cell malignant lymphoma，diffuse mixed～medium sized cell typeとの診断を得た． 頭部MRI，骨髄穿刺では異常所見はなかった．以上より，肝・脾臓に限局した悪性リンパ腫の診断で，当初全身化学療法を考慮したが，遊離腹腔内へ突出した腫瘍であり，輸血拒否の患者で，加療中の腫瘍破裂があれば救命の可能性が低くなると考え，閉鎖式希釈式自己血輸血，閉鎖式回収式自己血輸血を準備し，待期的な外科的切除を優先させ，術後化学療法を行う方針とし手術を施行した．

手術所見：開腹時すでに脾臓の一部から出血しており腹水迅速細胞診ではclass IIIaであった．手術は肝外側区域切除術を施行し，続いて脾臓摘出術を行った．患者の信教上の理由により無輸血手術を施行する必要があり，閉鎖式希釈式自己血輸血600ml，閉鎖式回収式自己血輸血240ml（還血Ht：40%）を行った[4]．手術時間は4時間37分，出血量は約1,000mlであった．

摘出標本検査所見：脾臓の割面では腫瘍は二つの連続性のない腫瘤で，それぞれ灰白色調，分葉状に増殖し境界明瞭，充実性であった．また，広範な壊死を伴っていた．非腫瘍部分の脾臓に著変はなかった（**Fig. 4a**）．また，摘出した単発性肝腫瘍の所見も脾臓同様で，肝臓の非病巣部は炎症所見軽度で硬変，線維化はなかった（**Fig. 4b**）．

病理組織学的検査所見：脾臓の病理組織学的検査所見では腫瘍細胞は大型，不整で，比較的明瞭な核小体を有し，胞体に乏しい異型リンパ球と考えられた．腺管などの細胞構築はみられなかった．また，肝臓の病理組織学的検査所見では腫瘍は充実性で脾臓同様腺管構造などは認めず，びまん性の増殖像を示していた（HE染色）．同部の特殊免疫組織化学染色ではB cell markerとしてL-26が陽性で（**Fig. 5a**），T cell markerとしてUCHL-1が陰性であった（**Fig. 5b**）．以上より，病理組織学的診断としてmalignant lymphoma，diffuse，large cell type，phenotype；B cell typeと診断した．術後約2か月よりTHP-COP療法開始し，3クールで終了した．また，Hepatitis B virus carrierでHepatitis B virus-polymerase chain reaction 3.1logコピー/ml，HBsAg陽性であったためラミブジンの内服を継続し，現在外来にて無再発経過観察中である．

Fig. 2　Tumors in the spleen showed low intensity in T1WI, and high ～ iso intensity in T2WI by abdominal MRI. A tumor of liver showed low intensity in T1WI, and iso ～ high intensity in T2WI by abdominal MRI.

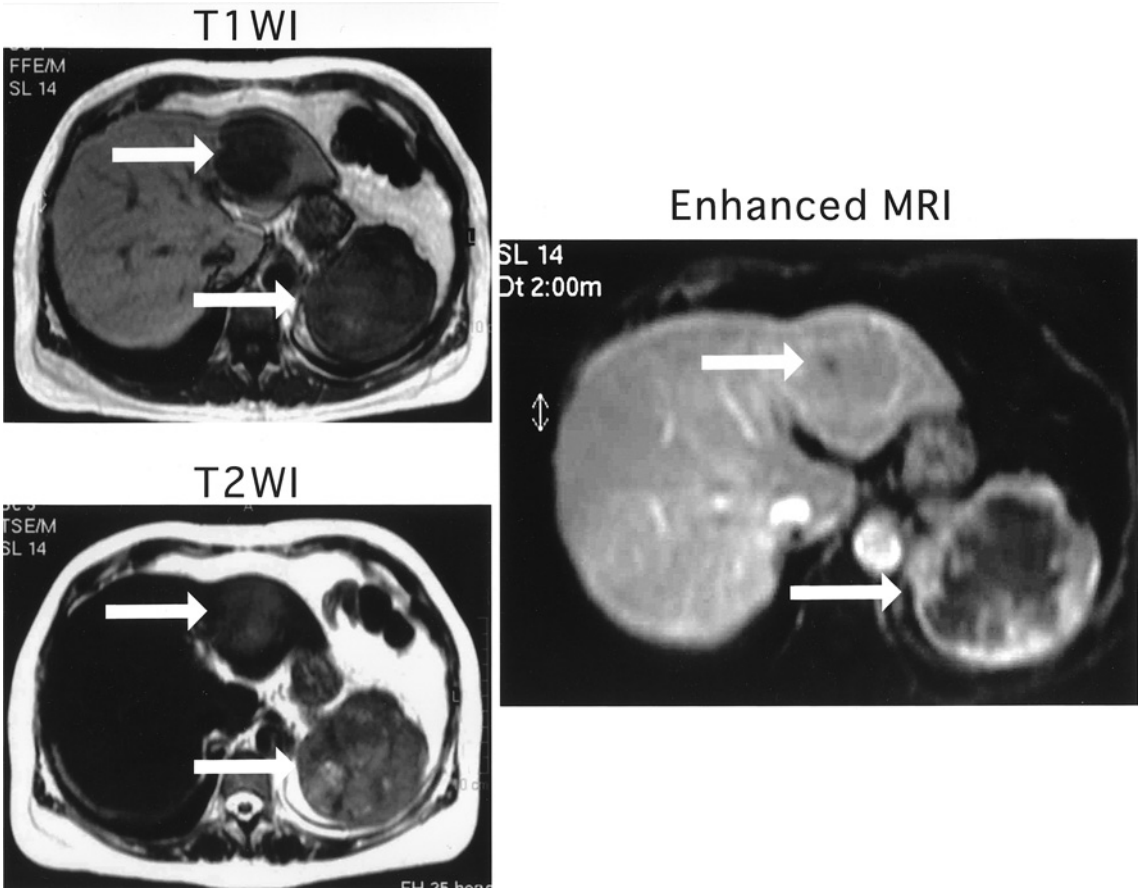

考　　察

肝原発悪性リンパ腫は本邦例で 44 例の報告があり[5]35 例の切除例が報告されている[1]．肝原発悪性リンパ腫はその頻度が節外性悪性リンパ腫 1,467 例中 6 例（0.4%）とまれな疾患で[6]，Ohsawa ら[7]は肝臓にリンパ腫を認め，他臓器およびリンパ節に転移がなく，脾臓への浸潤，さらには骨髄抑制や白血病像がないものと定義している．また，Caccamo ら[8]は剖検で悪性リンパ腫が肝臓のみに認められ，6 か月以上その他の部位で悪性リンパ腫の病変が認められない場合とし，一定の定義はない．甲斐ら[9]による 27 例の検討では平均年齢は 57.3 歳で男女比は 2.4：1 と男性に多い．肝臓の基礎疾患としてウィルス肝炎が注目されており，HCV 抗体陽性例が 58%，HBsAg 陽性例が 22% であった．Heimann ら[10]は肝硬変をはじめとする慢性肝疾患には有意に悪性リンパ腫を合併する率が高いとしている．HCV 感染例では extrahepatic manifestation と呼ばれるさまざまな免疫異常を伴う疾患を合併することが知られ，Silvestri ら[11]は HCV 感染による慢性炎症が B 細胞の polyclonal な増殖を引き起こし何らかの付加的因子によって腫瘍性クローンが発生すると推察している．自験例では HBV の慢性感染があり，少数ながらも報告例で HBV 感染例があることから HBV 感染も腫瘍発生に関与している可能性が示唆される．

診断は困難な場合が多く，種々の画像検査所見

Fig. 3 FDG-PET showed accumulation of FDG in only spleen and liver.

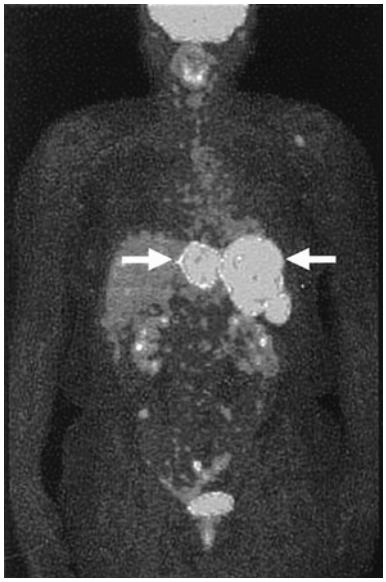

Fig. 4 Macroscopic findings of the resected specimen showed lightly gray solid and lobulated masses with clear border each in the spleen (a) or liver (b).

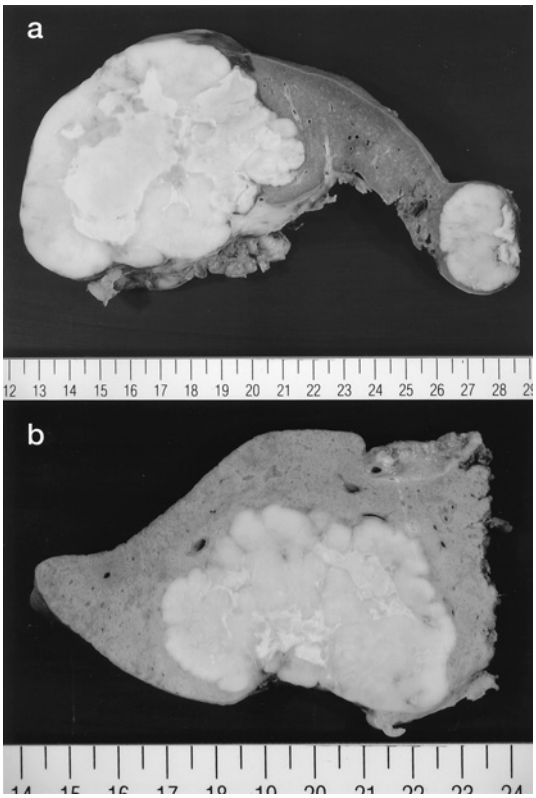

では，境界明瞭で内部が均一な腫瘤として描出されるが，特徴的なものはない[12]．本症例でも確定診断には至らず，生検を必要とした．針生検の正診率は65%～27%[5)9)]でH.E.染色だけでは未～低分化癌，炎症性偽腫瘍，肉芽性胆管炎などに誤診されることが多い[13]．確定診断にはリンパ腫細胞膜表面抗原，CD20，CD3に対する免疫染色の追加が確定診断に必要である[9]．針生検による腫瘍細胞播種の可能性を指摘する報告[14]もあるが，腫瘍細胞播種の頻度は0.005%と低率であり，悪性リンパ腫での報告はない[15]．免疫染色によって確定診断に至る例は比較的多く，本症例でも術前診断を得たので，針生検は有用と考えられた．

治療方針については現在のところ一定の見解は得られていない．安井ら[5]の検討では化学療法のみで完全寛解となった症例は12例中3例と少なく，手術を行った21例中16例が無再発生存中であった．好本ら[16]も欧米例も含めた32例の検討より，化学療法に肝切除を併用した群で長期生存例を有意に認めたと報告している．また，Tsutaniら[17]は肝悪性リンパ腫に対するCPT-11投与中の腫瘍破裂例を経験しており，加えて自験例の肝腫瘍は肝辺縁に突出し腫瘍内部壊死を思わせる所見を有し，患者の信教上の理由で同種血輸血ができない症例であったことから，化学療法より切除術を優先した．なお，絶対的無輸血下での肝切除術における安全性は既報のごとく，希釈式自己血輸血あるいは回収式自己血輸血を適用した代替治療法によって示しており[18]，本症例も当治療法に準じた．平均生存期間は化学療法のみが14か月に対して切除と化学療法を組み合わせた場合32.1か月と生存期間の延長を認めている[13]．しかし，進行度が一定でない2群間の比較であり，化学療法のみで完全寛解した例[19]や83.3%の寛解率を得た報告もあり[20]，議論の余地があると考えられる．

一方，脾原発悪性リンパ腫は脾臓の悪性腫瘍の内22.2[21]～30.2[22]%を認めるが，全悪性リンパ腫の

Fig. 5　Atypical lymphocytes showed positive for L-26（a）and negative for UCHL-1（b）by immunohistochemical staining.

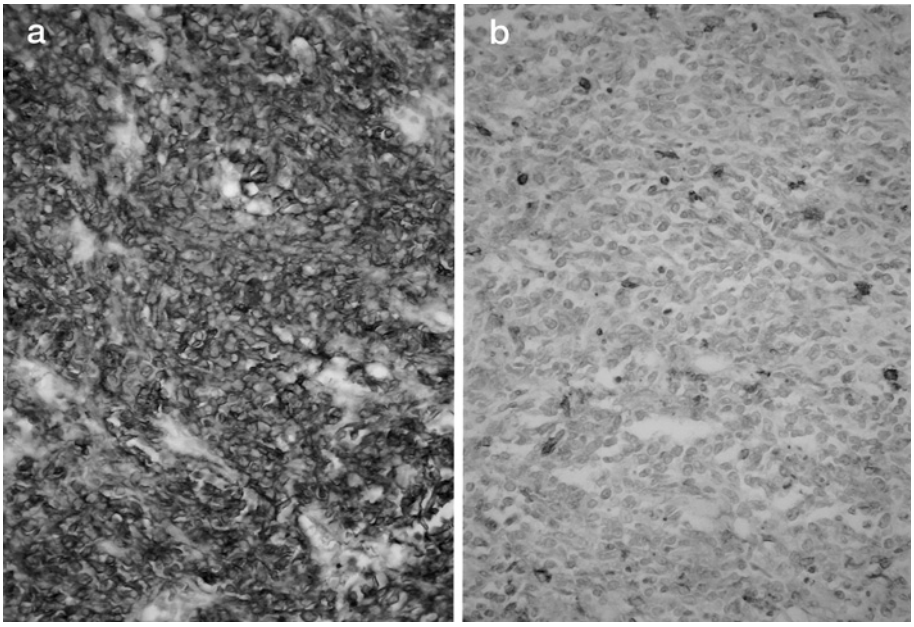

約 1～3%[23)24)]でまれな疾患といえる．脾原発悪性リンパ腫もさまざまな定義がある．Ahmann ら[23)]は腫瘍が脾臓に限局するものを stage I，腫瘍が脾門部リンパ節に浸潤しているものを stage II，脾門部を超えたリンパ節に浸潤しているものを stage III と分類し stage I のみが脾原発であるとした．Guputa ら[25)]は，1）脾腫が存在すること，2）臨床的，血液生化学的，X 線学的に他の病変を示す所見がないこと，3）開腹時，肝臓，腸間膜，大動脈周囲リンパ節に悪性リンパ腫を認めないこと，4）脾臓のリンパ腫と診断がついてから他の病変が判明するまでに少なくとも 6 か月が経過していることとしている．Spier ら[26)]は脾臓に悪性リンパ腫が存在する場合に末梢血液所見や表在リンパ節に悪性リンパ腫の病変がなければ多臓器に悪性リンパ腫が存在しても脾原発悪性リンパ腫と診断しうるとしている．本症例では Spier らの診断基準を用いると脾原発悪性リンパ腫となるが，他の基準ではあてはまらず，明確な診断基準の設定が必要と考えられる．

脾摘術は診断と治療目的で行われる症例が多く，脾摘により脾原発悪性リンパ腫の予後を改善されたとの報告もあり[27)]，確定診断目的を兼ねた脾摘術は妥当な治療法と考える．予後は不良とされており，Kehoe ら[28)]の報告によると，Ahmann 分類の Stage I，II で 2 年生存率が 71%，Stage III では 21% となっており，井口ら[29)]の報告では，Stage I の 6 か月生存率は 64.7%，2 年生存率は 29.2%，Stage II では 6 か月生存率が 20.0% と非常に予後不良である．本症例は脾原発として Ahmann 分類によると stage III で肝・脾病巣の切除と術後化学療法により約 3 年間無再発生存中である．

脾原発悪性リンパ腫も肝原発悪性リンパ腫同様に HCV 感染による腫瘍性クローンが発生すると考えられている[30)]．本症例は HBV 感染であり，HBV による腫瘍性クローンの発生も今後解明が期待される．

今回，我々が医学中央雑誌（1983～2007 年）で「脾悪性リンパ腫」,「肝悪性リンパ腫」,「肝脾悪性リンパ腫」を，Pub Med で「hepatic malignant lymphoma」,「splenic malignant lymphoma」,「hepa-

tosplenic malignant lymphoma」をキーワードとして検索しえたかぎりでは肝脾悪性リンパ腫の報告は非常にまれで，B-cell lymphoma の報告は腫瘍形成性の肝脾原発例が本邦の剖検例で1例のみ報告されている[3]．今回，我々が経験した症例は肝原発悪性リンパ腫からも脾原発悪性リンパ腫からも定義からはずれ，森らが報告しているように肝脾悪性リンパ腫に相当するものと考えられる．一方で，肝腫瘍と脾腫瘍の組織型と免疫組織学的検査所見が同一であること，悪性リンパ腫の好発臓器として脾臓が最も頻度が高いこと，また脾臓から肝臓への門脈血流を介した臓器相関などを考慮し，脾臓における原発巣が肝転移した可能性も否定できない．本症例は HBV 抗原陽性であり，HCV 抗体陽性例に比べてまれである．また，術後化学療法を行うことによって約3年無再発生存していることから肝脾悪性リンパ腫に対する治療方針として病巣切除後補助化学療法を行うことの妥当性が示唆されるものと思われた．

文　献

1) 佐久間敦，北　順二，加藤正人ほか：C 型肝炎患者に発生した肝悪性リンパ腫の1例および本邦報告例の文献的考察．日消誌　**102**：712—717, 2005
2) 鍛冶田英俊，徐　以政，小泉　聡ほか：経過中高度肝機能障害を呈した脾臓原発悪性リンパ腫の1例．日消誌　**89**：1323—1326, 1992
3) 森　　匡，小川法次，竹内幸康ほか：肝・脾に限局した悪性リンパ腫の1例．日臨外医会誌　**51**：562—566, 1990
4) 川元俊二，海江田令次，岩尾憲夫ほか：一般消化器外科領域および悪性腫瘍手術における希釈式自己血輸血の有用性．自己輸血　**13**：196—200, 2000
5) 安井隆晴，沖野秀宣，鬼塚幸治ほか：肝原発悪性リンパ腫の1例．日臨外会誌　**67**：2147—2151, 2006
6) Freeman C, Berg JW, Cutler SJ：Occurrence and prognosis of extranodal lymphomas. Cancer **29**：252—260, 1972
7) Ohsawa M, Aozasa K, Horiuchi K et al：Malignant lymphoma of the liver report of five cases and review of the literature. Dig Dis Sci **37**：1105—1109, 1992
8) Caccamo D, Perves NK, Marchevsky A：Primary lymphoma of the liver in the acquired immunodeficiency syndrome. Arch Pathol Lab Med **110**：553—555, 1986
9) 甲斐千晴，別府　透，今村　裕ほか：肝原発悪性リンパ腫の1切除例—本邦報告27切除例の検討—．日消外会誌　**38**：644—649, 2005
10) Heimann R：Cirrhosis and lymphoproliferative disorders. Lancet **2**：101, 1971
11) Silvestri F, Pipan C, Barillari G et al：Prevalence of hepatitis C virus infection in patients with lympho-proliferative disorders. Blood **87**：4296—4301, 1996
12) 辻　龍也，田代征記，七川幸士郎ほか：原発性悪性リンパ腫の1例．腹部画像診断　**11**：631—639, 1991
13) Avlonitis VS, Lions D：Primary hepatic lymphoma：a review. Eur J Surg **165**：725—729, 1999
14) Daniel SJ, Attiyeh FF, Dire JJ et al：Primary lymphoma of the liver treated with extended left hepatic lobectomy. Cancer **55**：206—209, 1985
15) Smith EH：The hazaeds of fine-needle aspiration biopsy. Ultrasound Med Biol **10**：629—634, 1984
16) 好本達司，荒木葉子，川野晃一ほか：自己免疫性溶血性貧血，SLE に肝原発悪性リンパ腫を合併した1症例．臨血　**31**：1878—1883, 1990
17) Tsutani H, Inai K, Kishi S et al：irinotecan 治療が奏効後，肝腫瘍破裂が起った難治性悪性リンパ腫の1例. Int J Hematol **70**：178—180, 1999
18) 川元俊二，稲田一雄，金丸隆幸ほか：エホバの証人への無輸血治療—インフォームドコンセントと院内医療連携の重要性—．日輸血細胞治療会誌　**54**：31—37, 2008
19) 高内克彦，河野秀和，伊藤龍也ほか：THP-COP 療法が著効した肝原発悪性リンパ腫の1例．日老医誌　**40**：65—68, 2003
20) Page RD, Romaguera JE, Osborne B et al：Primary hepatic lymphoma：favorable outcome after combination chemotherapy. Cancer **92**：2023—2029, 2001
21) Gordon JD, Paley DH：Primary malignant tumors of the spleen. Statistical review and report of a case of lymphosarcoma. Surgery **29**：907—913, 1951
22) 綾部公懿，中川元治，池田栄雄ほか：脾に原発し，肺に転移したと思われる細網肉腫の切除例．外科　**31**：890—895, 1969
23) Ahmann DL, Kiely JM, Harrison EG et al：Malignant lymphoma of the spleen. A review of 49 cases in which the diagnosis was made at splenectomy. Cancer **19**：461—469, 1966
24) 坂野輝夫：わが国における Non-Hodgkin リンパ腫の臨床の現況と問題点．内科　**48**：35—41, 1981
25) Guputa TD, Coombes B, Brasfield RD：Primary malignant neoplasms of the spleen. Surg Gynecol Obstet **120**：947—960, 1965
26) Spier CM, Kjeldsberg CR, Eyre HJ et al：Malignant lymphoma with primary prentaiton in the

spleen. Arch Pathol Lab Med **109**：1076—1080, 1985
27) Sumimura J, Miyata M, Nakao K：Primary lymphoma of the spleen. Surg Today **22**：371—375, 1992
28) Kehoe J, Straus DJ：Primary lymphoma of the spleen：clinical feature and outcome after splenectomy. Cancer **62**：1433—1438, 1988
29) 井口智雄，成田　洋，吉富裕久ほか：脾原発悪性リンパ腫の1例．日臨外医会誌　**52**：892—896, 1991
30) Sansonno D, Cornacchiulo V, Iacobelli AR et al：Hepatitis C virus infection and clonal B-cell expansion. Clin Exp Rheumatol **14**：S45—50, 1996

A Resected Case of Hepatosplenic Malignant Lymphoma with Hepatitis B Virus Infection

Ryosuke Shibata, Shunji Kawamoto, Kazuo Inada, Takayuki Kanemaru,
Nobuhiro Kodama*, Kazutaka Hirota* and Taruhisa Yoshida**
Department of Surgery, Department of Internal Medicine* and Department of Pathology**,
Fukuoka Tokusyuukai Hospital

We report to our knowledge the first case of resected hepatosplenic malignant lymphoma. A 55-year-old Jehovah's Witness woman underwent abdominal CT showing solid masses in the liver and spleen. Superficial lymph nodes were not palpated. Laboratory data showed LDH of 711IU/*l*, positive HBsAg, and IL-2R of 748 U/ml. A liver biopsy showed diffuse multiplication of large B cell type lymphocytes. A diagnosis of malignant lymphoma localized in the liver and spleen was made by bone marrow tap, head MRI, and FDG-PET. Because of impending tumor rupture, we conducted lateral segmentectomy of the liver followed by splenectomy. THP-COP therapy was conducted postoperatively in 3 courses. She has had no recurrence in 3 years.
Key words：malignant lymphoma, liver and spleen, Hepatitis B

〔Jpn J Gastroenterol Surg 42：36—42, 2009〕

Reprint requests：Ryosuke Shibata　Department of Surgery, Fukuoka Tokushukai Hospital
4-5 Sukukita, Kasuga, Fukuoka, 816-0864 JAPAN
Accepted：July 23, 2008

©2009 The Japanese Society of Gastroenterological Surgery　Journal Web Site：http://www.jsgs.or.jp/journal/