日消外会誌　42（1）：43～48，2009年

症例報告

総胆管原発炎症性筋線維芽細胞性腫瘍（炎症性偽腫瘍）の1切除例

りんくう総合医療センター市立泉佐野病院外科，同　病理部[1]，大阪府立急性期・総合医療センター外科[2]

楠本　英則　　水島　恒和　　位藤　俊一　　水野　　均
宇田津有子　　宮嵜　安晃　　中川　　朋　　今北　正美[1]
岩瀬　和裕[2]　　伊豆蔵正明

症例は76歳の男性で，平成17年10月，肝機能異常にて受診した．血中ビリルビン値の上昇が認められ，腹部CT上，総胆管腫瘤，総胆管および肝内胆管の拡張を指摘された．胆汁細胞診より悪性所見は得られなかったが，画像上腫瘍性病変による閉塞性黄疸が強く疑われたため，幽門輪温存膵頭十二指腸切除術を施行した．肉眼的には中部胆管から一部下部胆管にかけて約2×2×3.5cm大の白色充実性腫瘤を認めた．摘出標本の病理組織学的診断では，炎症細胞浸潤を伴う線維性組織の増生を認め炎症性偽腫瘍と診断された．総胆管原発の炎症性偽腫瘍は過去に14例が報告されているに過ぎない．また，本疾患は最近，真性の腫瘍性疾患である炎症性筋線維芽細胞性腫瘍として再認識されつつあり，症例の蓄積により今後の術前診断法の確立が待たれる．

はじめに

炎症性偽腫瘍（inflammatory pseudotumor；以下，IPT）は炎症細胞浸潤と線維化を主体とする炎症性腫瘍類似病変である．全身のあらゆる臓器に発生しうるが，多くは肺や肝臓に発生し[1]，総胆管に発生することは極めてまれである[2]．今回，我々は総胆管原発の炎症性偽腫瘍の1例を経験したので報告する．

症　　例

症例：76歳，男性

主訴：肝機能異常

家族歴：特記事項なし．

既往歴：57歳時に腎結石に対し体外衝撃波砕石術を施行，59歳時に胆石に対し胆嚢摘出術を施行．

現病歴：平成17年10月，肝機能異常にて当院内科を紹介された．血液検査にてT-Bilが2.6 mg/dlと上昇しており，CTにて総胆管および肝内胆管の拡張を指摘された．精査加療のため入院となった．

入院時現症：身長158.3cm，体重55.1kg，BMI 22.1．眼球結膜に黄染を認め，眼瞼結膜に貧血を認めず．体表リンパ節は触知せず．腹部は軟で有意な所見を認めなかった．

入院時検査所見：血液生化学検査では，肝胆道系酵素とCRPの上昇を認めた．腫瘍マーカー（CEA，CA19-9，SPAN-1）の上昇は認めなかった（**Table 1**）．

腹部超音波検査では総胆管の拡張と下流側に充満する平滑な腫瘤が描出され（**Fig. 1**），腹部CTでは総胆管および肝内胆管の拡張を認めた．下部胆管は狭窄しており，狭窄部分に造影効果を認めたため胆管腫瘍が疑われた（**Fig. 2**）．

入院後に施行した内視鏡的逆行性胆管膵管造影検査では下部胆管の狭窄および途絶を認めた（**Fig. 3**）．内視鏡的経鼻胆道ドレナージを試みたが胆管にチューブを挿入できず，第10病日に経皮経肝的胆道ドレナージ（percutaneous transheptatic cholangio drainage；以下，PTCD）を施行した．造影にて総胆管は完全閉塞していた．拡張した近位総胆管の辺縁の一部が不整形に造影されてお

＜2008年7月23日受理＞別刷請求先：伊豆蔵正明
〒598-0048　泉佐野市りんくう往来北2―23　りんくう総合医療センター市立泉佐野病院外科

Table 1　Laboratory data on admission

WBC	$7{,}700\times10^3$ /μL	AST	159 U/L
RBC	356×10^6 /μL	ALT	253 U/L
Hb	10.9 g/dL	γGTP	1,375 U/L
Ht	33.1 %	ALP	2,577 U/L
Plt	17.1×10^4 /μL	LDH	340 U/L
		T-Bil	2.9 mg/dL
CEA	0.7 ng/mL	D-Bil	1.0 mg/dL
CA19−9	22.6 U/mL	T-Amy	39 U/I
SPAN-1	59 U/mL	BUN	13.2 mg/dL
		Cr	0.6 mg/dL
CRP	7.0 mg/dL	TP	6.1 g/L
		Alb	3.3 g/L

Fig. 1　Abdominal ultrasonography showed a mass in the lower bile duct.

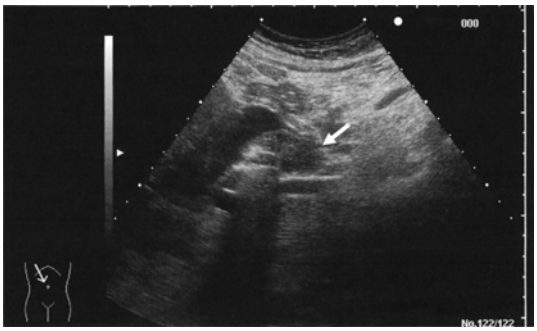

Fig. 2　Abdominal CT revealed dilation of the common bile duct and an enhanced mass in the common bile duct.

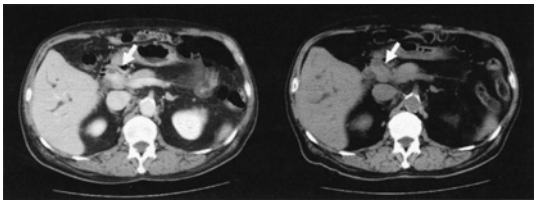

り，壁外性の圧迫ではなく胆管腫瘍が疑われた（**Fig. 4**）．

第5，13，15病日に胆汁細胞診を施行したが，いずれもclass IIまたはIIIであった．PTCD施行後，血中T-Bil，AST，ALT値は改善した．しかし，画像検査上下部胆管癌の可能性を否定しえず，第27病日に幽門輪温存膵頭十二指腸切除術（以下，PpPD）を施行した．

術中所見：中部胆管から下部胆管にかけて充実性腫瘤を認めた．周囲組織への浸潤は認めなかった．術中超音波検査では総胆管内に突出する2cm大の腫瘤を認めた．胆管壁との境界は不明瞭であり，胆管癌の可能性は否定できなかった．総胆管および腫瘤部を術中迅速診断に提出したところ悪性所見が認められなかったが，悪性疾患の可能性を完全には否定しえずPpPDを施行した．

Fig. 3　ERCP delineated disruption of the common bile duct.

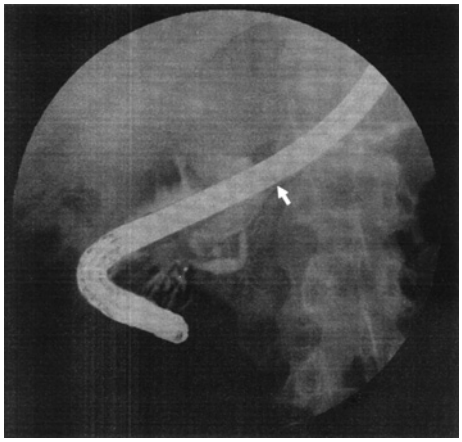

Fig. 4　The CBD was completely closed, so PTCD was done.

摘出標本の肉眼検査所見では，中部胆管から下部胆管にかけて2×2×3.5cm大の白色充実性腫瘤を認めた（**Fig. 5**）．リンパ節腫大は認めなかった．

病理組織学的検索では，腫瘤部分はリンパ球および形質細胞を中心とする著明な炎症細胞浸潤と線維性組織の増生を認め（**Fig. 6**），inflammatory

Fig. 5 Resected specimen showed a white solid tumor 2×2×3.5cm in size at the middle of the bile duct.

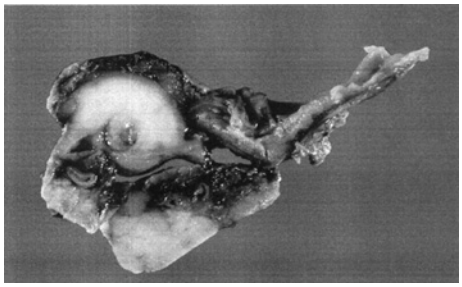

Fig. 6 Histological findings showed severe inflammation and proliferation of fibroblast.

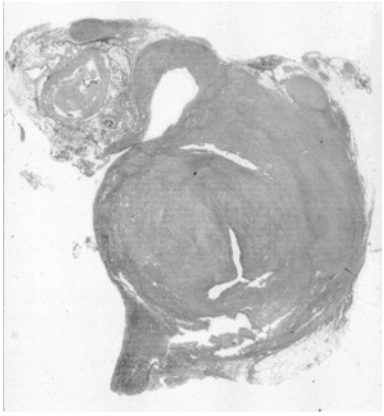

pseudotumorと診断された．腫瘤に接する部位の胆管上皮はかなりの部分が脱落していたが（**Fig. 7**），残存している胆管上皮に異型性は認められず，リンパ節転移は認められなかった．

術後，手術切開創感染を合併したが保存的に軽快し，術後39日目に退院となった．

考　察

IPTは間葉系細胞の増生を主体に炎症細胞の浸潤，反応性細血管の増生を特徴とする炎症性腫瘍類似病変である．全身のあらゆる臓器に発生しうるが，自験例のように肝外胆管原発のIPTは極めてまれであり[2]，MEDLINEで「IPT」「bile duct」をキーワードとして1960年1月から2006年11月までについて検索したところ，14例の報告を認めるのみであった（**Table 2**）[2)~14)]．成因は，EB virus，HHV-8，IL-6，放射線，ステロイド，外傷，自己免疫疾患などの説がある[1]ものの不明で，小児から若年青年に好発する．症状は発熱，腹痛，体重減少，腫瘍による圧迫症状など非特異的なものが多い．また，IPTの超音波検査上の特徴はhypoechoicやmosaic patternで，CTではlow density areaとされている．また，造影CTではリング状に造影されるとの報告もある[15]が，画像検査において特異的所見が少なく摘出前に確定診断をつけることは困難である．閉塞性黄疸を来す鑑別疾患として胆管癌・総胆管結石・Mirizzi症候群・限局性原発性硬化性胆管炎などが上げられる．造影検査や胆管内の腫瘤像の有無により鑑別されるが，腫瘤像の形態によっては，胆管癌や良性疾患との鑑別も困難となる．発生部位によっては擦過細胞診，穿刺細胞診断などが行われることもあるが，Hoslerら[16]によると術前診断率は42%と高くはない．

IPTに対する治療法として，Methotrexate，Doxorubisin，Cisplatin，Mitomisin-Cなどの化学療法や放射線療法を試みた例の報告も散見されるが，有効性は証明されていない[17)18)]．また，ステロイドは発症の危険因子であるとされている一方，治療効果が得られたとの報告もある[19)20)]．治療としては現在のところ手術が第1選択とされている．完全切除後の予後は良好であるが，約20%に局所再発の報告がある[1]．本疾患に伴う死亡の原因としては治療関連死が多く，腫瘍の増大による死亡は10%以下と言われている[1]．自験例では，術中迅速診断を施行したが結果は形質細胞・リンパ球を主とする著名な炎症細胞浸潤と平滑筋細胞の増生を認めるのみで悪性所見は認められなかった．しか

Fig. 7 The mucosa of CBD was almost falled off, but no malignancy was comfirmed in the residual mucosa.

Table 2　Review of IPT of the bile duct

Ref.	Age	Sex	Presentation	Location	Preoperative diagnosis	Management	Size (cm)	Follow-up
Haith[14]（1964）	6	M	jaundice	Lower CBD	CBD carcinoma	Whipple procedure	3	Disease-free after 4 years
Stamatakis[13]（1979）	13	F	jaundice	Common hepatic and common bile duct	CBD/hepatic carcinoma	Hepatic and CBD resection with Roux-en-Y hepaticojejunostomy	3	21 months without recurence
Jafri[12]（1983）	41	M	Right uppre quadrant pain	CBD		Cholecystectomy		2 years without recurrence
Bolla[11]（1988）	10	M		CBD				
Ikeda[10]（1990）	43	M	Intermittent fever, weight loss	CBD, lung, cervical lymph node	CBD malignant tumor	Resection of the gallbladder and cystic duct		Lung, cervical and inguinal affection at operation
Ozeki[9]（1993）	73	M	Obstructive jaundie	Common hepatic duct	Hilar cholangiocarcinoma	Extended right lobectomy, Cholecystectomy and Roux-en-Y hepatojejunostomy	2.1	5 months without recurrence
Purdy[8]（1994）	23	F	cholangitis	Head of pancreas	Malignant tumor of the ampulla	Whipple procedure		
Fukushima[2]（1997）	58	F	Liver dysfunction	Middle CBD	CBD carcinoma	Whipple procedure	1.7	
Walsh[7]（1998）	71	F	Jaundice	Hepatic hilus, CBD	CBD carcinoma	5-FU, Longmire procedure, left lateral hepatic segmentectomy and left cholangiojejunostomy	4	Recurred locally 14 years；died 21 years after its initial presentation
	35	M	Right upper quadrant and epigastric pain	Head of the pancreas	PKK	Whipple procedure	5	Lung recurrencer 6 years after
	50	M	Jaundice	Upper CBD	CBD carcinoma	CBD resection		Pancreas tail recurrence after 17 years after intervention
Raynaert[6]（2001）	36	M	Jaundice	Lower CBD	PKK	Whipple procedure	3	No recurrence until this review
Sobesky[5]（2003）	51	F	Jaundice, pruritus	Distal CBD	CBD carcinoma	Whipple procedure	1.5	No recurrence until this review
Martin[3]（2006） Lopez[4]（2006）	51	F	jaundice	Distal CBD	CBD carcinoma	Pylorus-preserving cephalic pancreaticoduodenectomy	0.7	Local recurrence after 4 years
Present case	76	M	Liver dysfunction	Lower CBD	CBD carcinoma	Whipple procedure	3.5	Disease-free after 2 years

しながら，迅速診断では確定診断が得られないこともあり，過大な侵襲を伴う膵頭十二指腸切除術が施行された．迅速診断の結果によっては胆管切除に留め，永久標本により確定診断をつけた後に必要であれば追加治療を行う方が望ましい場合もあると考えられる．

また，ごくまれに遠隔転移の報告もあり[21]，本疾患においては，従来より前述のごとく局所再発の可能性が指摘されている点に加えて，悪性の一面を疑う所見として細胞異型，ガングリオン様細胞，p53の過剰発現などが報告されている[22)23]．さらに，最近の研究結果からIPTの本質はmyofibroblastおよびfibroblastの増生であることが判明し，炎症性筋線維芽細胞腫（inflammatory myofibroblastic tumor；以下，IMT）として再認識されるようになった．IMTは既存疾患であるplasma cell granuloma，fibroxanthomaなどを包括した概念であり[24]，1994年にWHOが形質細胞・リンパ球浸潤を伴うmyofibroblastの増生を主体とする軟部組織腫瘍と定義した．さらに，まれに再発を来すことやanaplastic lymphoma kinase（以下，ALK）[25)~27]の発現などが解明されIMT自身は炎症性の変化ではなく真性の腫瘍であると考えられるようになってきている[23)28]．病理組織学的には間葉系細胞の増生を主体とした異型のない炎症細胞の浸潤，反応性細血管の増生が特徴とされているが，一部に特殊な蛋白（ALK）の発現の報告もあり診断の一助となる可能性がある．現在のところ，術前確定診断は極めて困難であり，十分なinformed concentのうえ，手術を行う必要があると考えられる．今後，本疾患の概念の確定に立脚した術前診断方法の確立，新たな治療法の開発が望まれる．

文　献

1) Coffin CM, Watterson J, Priest JR et al：Extrapulmonary inflammatory myofibroblastic tumor（inflammatory pseu-dotumor）. A clinicopathologic and immunohistochemical study of 84 cases. Am J Surg Pathol **19**：859—872, 1995
2) Fukushima N, Suzuki M, Abe T et al：A case of inflammatory pseudotumor of the common bile duct. Virchows Arch **431**：219—224, 1997
3) Martin MA, Lopez-Tomassetti FE, Arteaga GI et al：Inflammatory myofibroblastic tumor of the distal bile duct associated with lymphoplasmacystic sclerosing pancreatitis. Case report and review of the literature. Pancreatology **6**：145—154, 2006
4) Lopez-Tomassetti FE, Diaz LH, Martin MA et al：Recurrence of inflammatory pseudotumor in the distal bile duct：Lessons learned from a single case and reported cases. World J Gastroenterol **12**：3938—3943, 2006
5) Sobesky R, Chollet JM, Prat F et al：Inflammatory pseudotumor of the common bile duct. Endoscopy **35**：698—700, 2003
6) Raynaert H, Peters O, Van der Auwera J et al：Jaundice caused by a pancreatic mass：an exceptional presentation of Crhon's disease. J Clin Gastroenterol **32**：255—258, 2001
7) Walsh SV, Evamgelista F, Khettry U et al：Inflammatory myofibroblastic tumor of the pancreaticobiliary region：morphologic and immunocytochemical study of three cases. Am J Surg Pathol **22**：412—418, 1998
8) Purdy DJ, Levine EJ, Forsthoefel KJ et al：Periampullary pseudotumor secondary to granulomatous disease. Am J Gastroenterol **89**：2087—2088, 1994
9) Ozeki Y, Matsubara N, Saiga T et al：Inflammtaory tumor of the hepatic hilusmimicking bile duct cancer. Report of a case. Nippon Geka Gakkai Zasshi **94**：1064—1067, 1993
10) Ikeda H, Oka T, Imafuku I et al：A case of inflammatory pseudotumor of the gallbladder and bile duct. AM J Gastroenterol **85**：203—206, 1990
11) Bolla G, Stracca PV, Cimaglia ML et al：Inflammatory pseudotumor as a cause of obstructive jaundice. Report of a case in a child. Pediatr Med Chir **10**：523—525, 1988
12) Jafri SZ, Bree RL, Agha FP et al：Inflammatory pseudotumor from sclerosing cholangitis. J Comput Assist Tomogr **7**：902—904, 1983
13) Stamatakis JD, Howard ER, Williams R：Benign inflamatory tumor of the common bile duct. Br J Surg **66**：257—258, 1979
14) Haith EE, Kepes JJ, Holder TM：Inflammtaory pseudotumor involving the common bile duct of a six-year-old boy：succesful pancreaticoduodenectomy. Surgery **56**：436—441, 1964
15) Nishimura R, Mogami H, Teramoto N et al：Inflammatory pseudotumor of the liver in a patient with early gastric cancer：CT-histopathological correlation. Jpn J Clin Oncol **35**：218—220, 2005
16) Hosler GA, Steinberg DM, Sheth S et al：Inflammatory pseudotumor：a diagnostic dilemma in cytopathology. Diagn Cytopathol **31**：267—270, 2004
17) Dishop MK, Warner BW, Dehner LP et al：Successful treatment of inflammatory myofibroblastic tumor with malignant transformation by sur-

gical resection and chemotherapy. J Pediatr Hematol **25**：153—158, 2003
18) Coffin CM, Humphrey PA, Dehner LP et al：Extrapulmonay inflammatory myofibroblastic tumor：a clinical and pathological survey. Semin Diagn Pathol **15**：85—101, 1988
19) Ishioka S, Maeda A, Yamasaki M et al：Inflammatory pseudotumor of the lung with pleural thickening treated with corticosteroid. Chest **117**：923, 2000
20) Karnak I, Senocak ME, Ciftci AO et al：Inflammatory myofibroblastic tumor in children：diagnosis and treatment. J Pediatr Surg **36**：908—912, 2001
21) Hagenstad CT, Kilpatrick SE, Pettenati MJ et al：Inflammatory myofibroblastic tumor with bone marrow involvement：a case report and review of the literature. Arch Pathol Lab Med **127**：865—867, 2003
22) Biselli R, Ferlini C, Fattorossi A et al：Inflammatory myofibroblastic tumor（inflammatory pseudotumor）：DNA flowcytometric analysis of nine pediatric cases. Cancer **77**：778—784, 1996
23) Surakit P, Xochi JG, Massimo R et al：Inflammatory myofibroblastic tumor presenting as a pancreatic mass：a case report and review of the literature. J Pancreas **5**：360—367, 2004
24) Yamamoto H, Watanabe K, Nagata M et al：Inflammatory myofibroblastic tumor（IMT）of the pancreas. J Hepatobiliary Pancreat Surg **9**：116—119, 2002
25) Griffin CA, Hawkins AL, Dvorak C et al：Recurrent involvement of 2p23 in inflammatory myofibroblastic tumors. Cancer Res **59**：2776—2780, 1999
26) Lawrence B, Perez-Atayde A, Hibbard MK et al：TPM3-ALK and TPM4-ALK oncogenes in inflammatory myofibroblastic tumors. Am J Pathol **157**：377—384, 2000
27) Cool JR, Dehner LP, Collins MH et al：Anaplastic lymphoma kinase（ALK）expression in the inflammatory myofibroblastic tumor：a camparative immunohistochemical study. Am J Surg Pathol **25**：1364—1371, 2001
28) Nonaka D, Birde R, Rosai J et al：So-called Inflammatory myofibroblastic tumour：a proliferative lesion of fibroblastic reticulum cells? Histopathology **46**：604—613, 2005

A Resected Case of Inflammatory Myofibroblastic Tumor（Inflammatory Pseudotumor）of the Common Bile Duct

Hidenori Kusumoto, Tsunekazu Mizushima, Toshikazu Ito, Hitoshi Mizuno,
Yuko Udatsu, Yasuaki Miyazaki, Tomo Nakagawa, Masayoshi Imakita[1)],
Kazuhiro Iwase[2)] and Masaaki Izukura
Department of Surgery and Department of Pathology[1)],
Rinku General Medical Center, Izumisano Municipal Hospital
Department of Surgery, Osaka General Medical Center[2)]

A 76-year-old man admitted for hyperbilirubinemia was found in computed tomography（CT）to have a common bile duct（CBD）mass, and a dilated intrahepatic and CBD. Endoscopic retrograde cholangiopancreatography showed stenosis of the CBD. Cytological examination of bile showed no malignancy. Pyrolus-preserving pancreaticoduodenectomy was conducted bases on a diagnosis of CBD tumor. Histologically, inflammatory cells but no malignancies were found, yielding a definitive diagnosis of inflammatory pseudotumor（IPT）. Only 14 such cases originating in the extrahepatic bile duct have been reported previously. IPT is now recognized as IMT, a true neoplasm, necessitating new diagnostic measures.

Key words：common bile duct, inflammatory myofibroblastic tumor, inflammatory pseudotumor
〔Jpn J Gastroenterol Surg 42：43—48, 2009〕

Reprint requests：Masaaki Izukura　Department of Surgery, Rinku General Medical Center, Izumisano Municipal Hospital
2-23 Rinku Ohrai Kita, Izumisano, 598-0048 JAPAN

Accepted：July 23, 2008

©2009 The Japanese Society of Gastroenterological Surgery　Journal Web Site：http://www.jsgs.or.jp/journal/